The University Library
Leeds

Medical and Dental
Library

STORE

Bound by
SPINK & THACKRAY
LEEDS, Tel. 780353

30106 004198478

ST

TRAVAUX

DE

CHIRURGIE ANATOMO-CLINIQUE

TRAVAUX

DE

CHIRURGIE

ANATOMO-CLINIQUE

PAR

HENRI HARTMANN

PROFESSEUR AGRÉGÉ A LA FACULTÉ DE MÉDECINE
CHIRURGIEN DE L'HOPITAL LARIBOISIÈRE
MEMBRE DE LA SOCIÉTÉ DE CHIRURGIE

Avec la collaboration de :

B. CUNÉO et G.-H. ROGER, professeurs agrégés à la Faculté ;
SOUPAULT, médecin des hôpitaux;
G. LUYS, ancien aide d'anatomie, assistant du service Civiale;
P. LECÈNE, aide d'anatomie ;
LEROY et PRAT, internes des hôpitaux ; DELAAGE, ancien externe des hôpitaux.

VOIES URINAIRES — ESTOMAC

113 Figures dans le texte.

Hommage de l'Auteur

PARIS
GEORGES STEINHEIL, ÉDITEUR
2, RUE CASIMIR-DELAVIGNE, 2

MCMIII

602638

A M. LE PROFESSEUR TERRIER

Mon cher Maître,

Permettez-moi de vous dédier ces quelques travaux, dont plusieurs ont été commencés dans votre service de l'hôpital Bichat, lorsque j'avais l'honneur d'être votre assistant. La plupart de ceux qui les ont signés avec moi sont vos élèves en même temps que les miens. Votre nom devait figurer à la première page de ce volume.

H. Hartmann.

AVANT-PROPOS

Ce volume contient une série de travaux sortis de notre service ou de notre laboratoire. Nous l'avons intitulé *Travaux de chirurgie anatomo-clinique* pour en indiquer l'esprit général d'un seul mot.

C'est un livre de *clinique*, en ce sens que c'est un recueil d'observations et de statistiques hospitalières. On y trouve, à côté de la description de faits rares, la statistique globale de notre service et des mémoires exposant les déductions qu'on peut tirer de l'examen de séries de cas consécutifs. C'est aussi un livre *d'anatomie normale et pathologique*. Actuellement, la chirurgie viscérale ne doit plus être une chirurgie faite un peu au hasard, l'opérateur marchant droit au but et extirpant les tumeurs sans s'occuper de leurs connexions. C'est une chirurgie qui doit être réglée comme la chirurgie des membres. Il est donc intéressant de reprendre, au point de vue chirurgical, l'anatomie des régions sur lesquelles on opère et aussi d'étudier l'anatomie pathologique des lésions contre lesquelles on intervient.

Cette double connaissance de l'anatomie normale et de l'état des organes modifiés par la maladie nous semble nécessaire pour poser les bases d'un traitement opératoire rationnel.

L'examen des *résultats*, non seulement *immédiats*, mais encore *éloignés* des interventions, en nous montrant le *bénéfice réel* que les malades peuvent en retirer, permet, d'autre part, de poser les indications de ces opérations encore à l'étude.

Telles sont les idées qui nous ont guidé dans nos recherches.

Comme les questions d'organisation hospitalière sont à l'ordre du jour, nous avons fait précéder ces divers travaux de la description de notre service, un des plus récemment construits à Paris.

Autant que possible, nous avons cherché à mettre sous les yeux du lecteur l'image à côté du texte ; de là les 113 figures de ce livre.

Disons en terminant que, bien que prêt à accepter la responsabilité de tout ce qui se trouve dans ce volume, nous avons néanmoins pensé qu'il était juste de laisser à chacun de nos amis ou de nos élèves, qui y ont collaboré, la part qui lui revient dans la tâche commune.

H. H.

I

LE SERVICE CIVIALE A L'HOPITAL LARIBOISIÈRE

Par Henri Hartmann et Léopold Delaage.

Le nouveau service des voies urinaires, ouvert en mars 1901, occupe dans l'hôpital Lariboisière l'angle de la rue de Maubeuge et du boulevard La Chapelle. Construit sous la direction de M. Rochet, architecte de l'administration de l'Assistance publique, il forme une petit institut chirurgical isolé du reste de l'hôpital et peut, à certains points de vue, servir de modèle pour l'organisation générale de cliniques.

Trois corps de bâtiments le constituent :

1° Le premier est affecté au *service externe* avec ses dépendances (laboratoire, chambre pour les animaux en expérience, salle de bains) ;

2° Le second est formé par la *salle d'opérations et de cours* avec ses annexes (magasin général pour le service, chambre de stérilisation, chambre pour les pansements et objets stérilisés, salle d'anesthésie, musée) ;

3° Le troisième comprend les *salles de malades* (hommes au rez-de-chaussée, femmes au premier) et, au-dessus des salles de malades, le *logement du personnel.*

Lorsqu'on pénètre dans le service par son entrée spéciale, située sur le boulevard La Chapelle, on entre tout d'abord dans le service externe, dont l'importance est considérable, étant donné que ce service est affecté spécialement aux maladies de l'appareil urinaire, dont un grand nombre peuvent être traitées sans hospitalisation.

Une galerie, couverte et vitrée latéralement, conduit au deuxième corps de bâtiments (salle d'opérations et annexes), d'où, par une galerie identique, branchée à angle droit sur la première, on arrive aux salles de malades.

Les bâtiments de chacun de ces trois groupes ont été construits d'une façon particulière, en rapport avec leur affectation.

Tandis que le pavillon des hospitalisés, qui comprend deux étages et de vastes sous-sols, a été construit en pierres de taille et est couvert en tuiles, les deux autres groupes, qui ne comprennent qu'un rez-de-chaussée, ont été élevés en briques de 0,25, enduites d'un ciment coloré qui



FIG. 1. — Vue d'ensemble du service Civiale.

rend les façades plus solides, avec pans de bois ou de fer, suivant la grandeur des plafonds.

Les salles d'attente, la salle d'examen et les galeries sont couvertes en tuiles.

Les autres locaux ont été recouverts d'une façon particulière : le dessus de ces bâtiments forme *terrasse* et a été construit en *ciment volcanique*. Ce ciment volcanique est obtenu par la superposition de plusieurs feuilles d'un papier spécial, enduites de goudron et posées sur un léger bâtis en plâtre, destiné à donner une sorte de squelette, en même temps qu'une légère pente. On ajoute sur cet enduit, une fois sec, une couche de sable ou de gravier pour éviter que le soleil ne fasse fondre le gou-

dron. Ce mode de toiture-terrasse, employé pour la première fois dans les hôpitaux à Paris, est très utilisé en Allemagne. Il présente de grands avantages : les toitures ainsi construites sont très légères, leur prix de revient est sensiblement moindre que celui des autres modes de

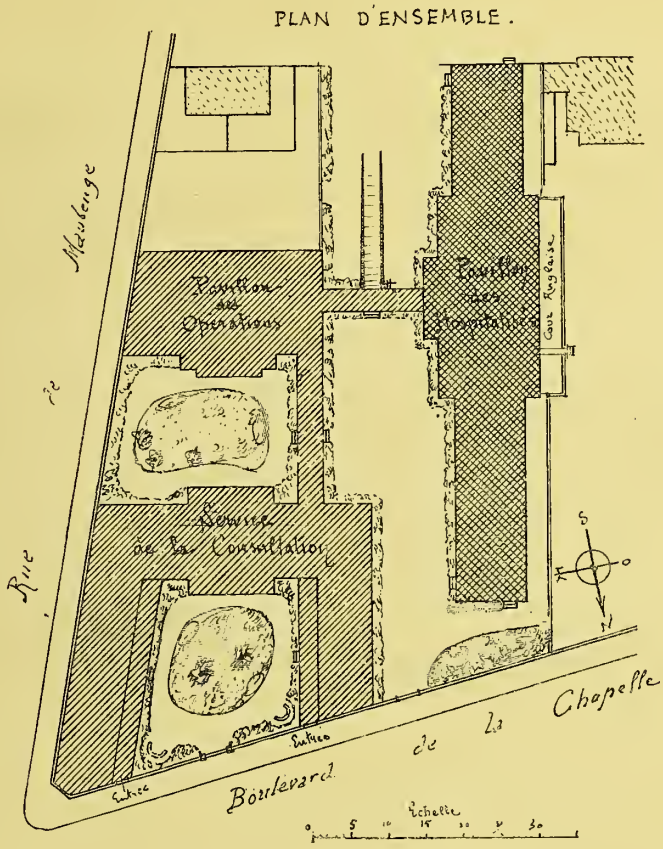

FIG. 2. — Plan d'ensemble du service Civiale.

couverture. Enfin, et surtout, on diminue la hauteur des bâtiments, ce qui dégage d'autant les cours ou jardins, que ces derniers entourent ; l'air et le soleil peuvent ainsi y pénétrer plus librement.

Le sol de tout le service, sauf les galeries, en ciment, est recouvert de carreaux en *grès cérame*, à peu près complètement imperméables et permettant un lavage facile.

Chauffage et Éclairage. — Le service, dans son entier, est chauffé par la vapeur à basse pression et par radiation directe. Les radiateurs employés sont en fonte lisse et construits de manière à éviter le dépôt des poussières. Les éléments sont écartés, de manière à rendre le nettoyage facile sans démontage. Le réglage de la température, dans tous les locaux chauffés, peut s'obtenir de deux manières :

1° Localement, à l'aide de vannes réglables qui, placées à l'entrée de chacune des surfaces de chauffe, permettent de modifier dans la pièce l'admission de la vapeur; ou encore en ne faisant fonctionner qu'un certain nombre de radiateurs ;

2° D'une manière générale, à l'aide du régulateur, qui permet de modifier la pression dans l'ensemble du chauffage et, par suite, la quantité de vapeur arrivant dans chaque poste.

Toutes les canalisations d'arrivée d'eau et de vapeur sont apparentes, de manière qu'on puisse se rendre compte immédiatement des fuites et les réparer.

Le *système d'évacuation des eaux* est le tout à l'égout. Un nombre suffisant de regards-siphons en permet l'examen et le nettoyage.

La *ventilation* est assurée, dans chaque pièce, en dehors de l'ouverture des croisées, par des trappes de ventilation dans le bas et le haut des murs correspondant à des gaines montant sur les combles.

Enfin, tout le service est éclairé à la lumière électrique fournie par le secteur électrique dont dépend l'hôpital.

I. — Service externe.

La consultation comprend : une salle d'attente pour les hommes, une salle d'attente pour les femmes, une grande salle d'examen et de pansement pour les hommes, une salle d'examen pour les femmes, une salle de bains et une salle affectée à l'endoscopie, à la cystoscopie et à la séparation intra-vésicale des urines.

Toutes ces différentes parties du service de la consultation sont groupées sur les trois côtés d'un quadrilatère dont la surface est occupée par un jardin garni de pelouses et d'arbres. (Voir fig. 3.)

Salles d'attente. — La salle d'attente des hommes, très grande, 30 mètres de long sur 6 mètres de large, est largement aérée et éclairée par de vastes baies vitrées et par des vasistas situés en haut.

Contre les murs se trouve simplement une banquette en bois pouvant se laver très facilement.

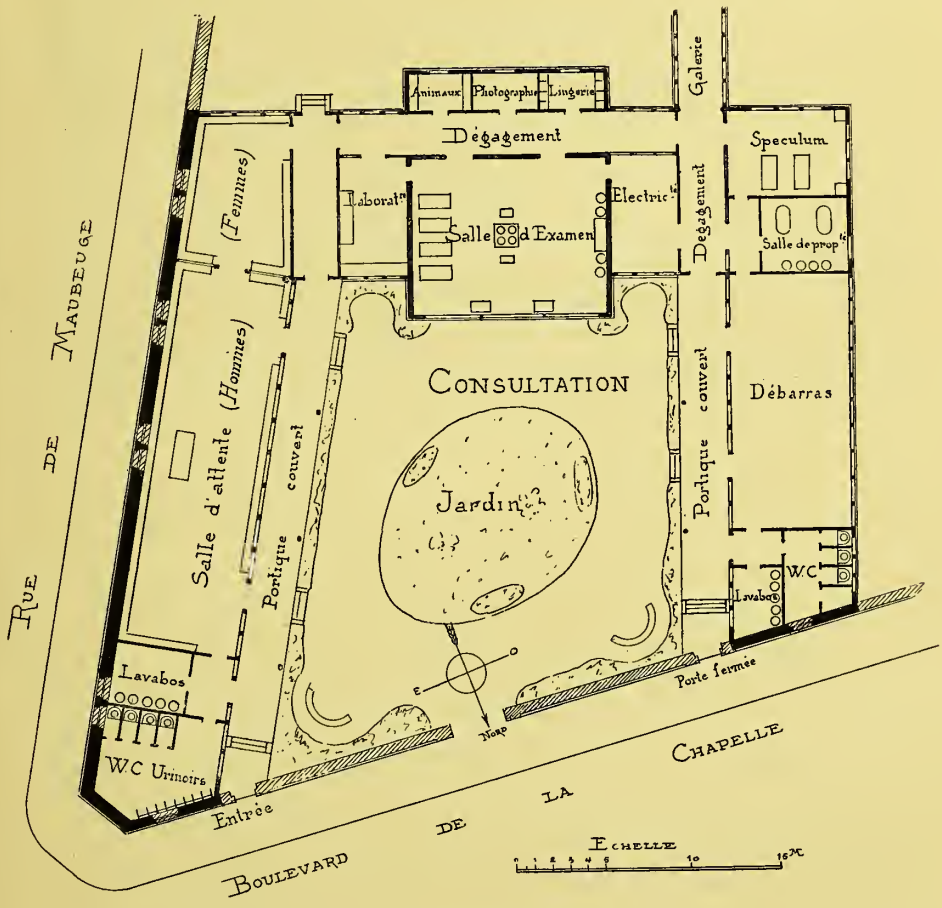

Fig. 3. — Plan du service externe.

Attenant à cette salle, sont des water-closets, des urinoirs et des lavabos.

La salle d'attente des femmes fait suite à celle des hommes, mais est de dimensions plus restreintes.

Salle d'examen pour les hommes. — Elle mesure 11 mètres

de long sur 9 mètres de large. Très haute de plafond, elle est parfaite-

Fig. 4. — Salle d'examen des hommes.

ment éclairée par une grande baie vitrée, de 11 mètres, occupant tout son côté nord, et par trois autres baies vitrées dans le plafond et sur l'un des côtés.

Ses grandes dimensions lui ont été données pour éviter les mauvaises odeurs qu'aurait pu dégager la réunion d'un grand nombre d'urinaires.

Au milieu de cette salle se trouve un *lavabo à quatre cuvettes*, avec robinet d'eau chaude et d'eau froide dans chaque cuvette. Au-dessus d'une

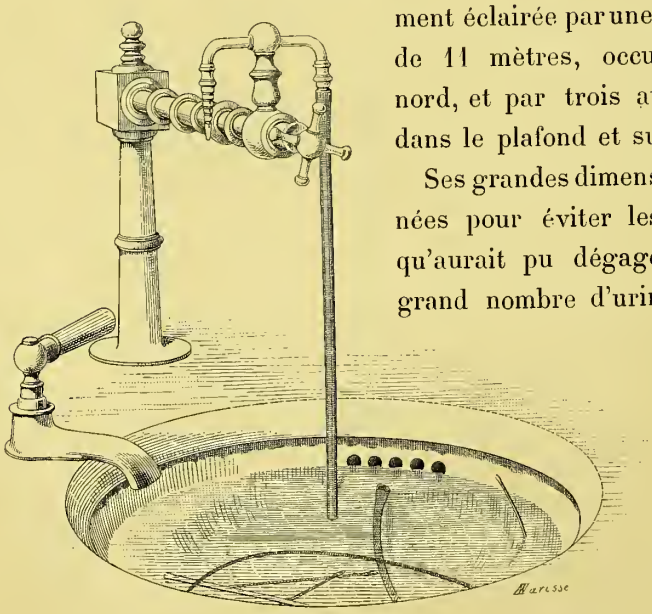

Fig. 5. — Robinet d'eau chaude pour lavage de l'intérieur des sondes. Une sonde est en place, à droite, pour le nettoyage.

des cuvettes se trouvent deux robinets spéciaux terminés par des ajutages coniques pouvant s'emboîter dans le pavillon des sondes et servant à nettoyer leur intérieur avec un courant d'eau chaude (fig. 5).

A ce lavabo est adjoint, d'un côté, une sorte de grande cuve en porcelaine, à gros tuyau de vidange en siphon.

Elle sert de vidoir et, en même temps, c'est au-dessus d'elle que les malades viennent uriner dans les verres (fig. 4).

De l'autre côté, se trouve un stérilisateur par coction, pour instruments (fig. 6).

Chauffé par un serpentin, placé au fond du stérilisateur et recevant dans son intérieur un courant de vapeur sur-

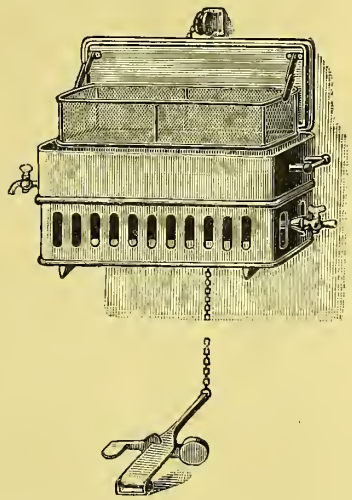

Fig. 6. — Stérilisateur par coction.

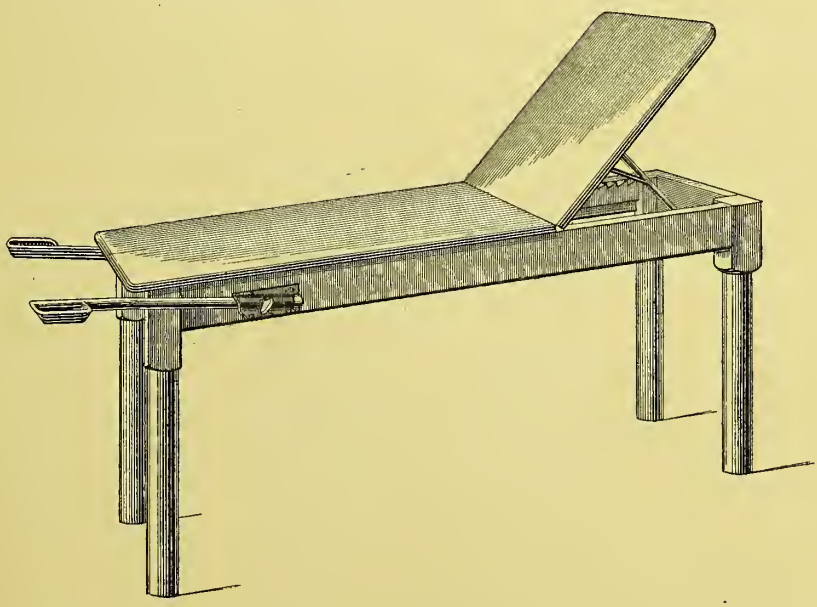

Fig. 7. — Table d'examen.

chauffée, il est muni d'une pédale qui soulève le couvercle en même temps que le panier en treillis étamé dans lequel sont placés les ins-

truments à bouillir. Les bouts de seringues, les canules, soit en verre, soit en métal, les cathéters, les béniqués sont plongés dans ce stérilisateur avant de servir.

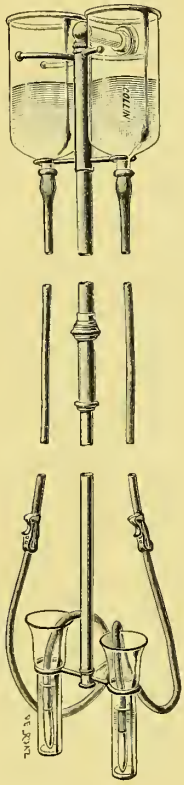

Fig. 8. — Appareil laveur.

Sur un des côtés de la salle sont placées, contre le mur, quatre tables d'examen construites très simplement. Ces tables, en bois peint en blanc, ont leur tiers postérieur mobile et pouvant se soulever en dossier, grâce à une crémaillère, de telle sorte qu'on peut mettre le malade presque assis ou complètement couché. Elles sont recouvertes d'un matelas de feutre enveloppé de caoutchouc. A leur extrémité elles portent deux anneaux nickelés, fixés par des montants en métal, servant à supporter les talons des malades qui, venant directement du dehors, arrivent souvent avec des chaussures couvertes de boue et, sans ce petit dispositif, saliraient immédiatement les tables (fig. 7).

Au-dessus des tables, accouplés deux à deux, sont accrochés contre le mur deux laveurs, qui permettent de faire quatre lavages à la fois, à des pressions variables (fig. 8).

Une cinquième table isolée sert à l'examen des malades nouveaux, fait par le chef de service ou son assistant.

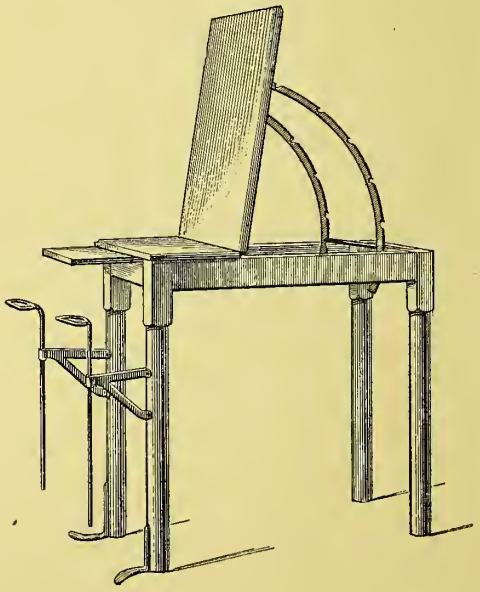

Fig. 9. — Table pour endoscopie, cystoscopie et séparation des urines.

On trouve encore, dans la salle, deux étagères en verre supportant les solutions antiseptiques, une table à deux étages constitués par des tablettes en lave,

où se trouvent des cuvettes, divers objets de pansement et une étuve supportant des claies métalliques divisées en compartiments pour les sondes. Une couche de trioxyméthylène se trouve au fond de l'étuve, et dégage constamment dans son intérieur des vapeurs de formol.

Cette salle contient, enfin, des chaises et deux tables pour l'assistant et ses aides, qui rédigent, à l'arrivée de chaque malade, son observation sur une fiche.

A gauche de la salle d'examen des hommes, et communiquant avec elle, se trouve une salle d'*endoscopie* et de *cystoscopie*. Dans cette dernière, qui peut être transformée en chambre noire par l'abaissement d'un rideau, il y a une table d'examen en bois (fig. 9), qui permet à volonté d'examiner un malade, assis et les jambes pendantes (attitude de l'*endoscopie uréthrale* et de la *séparation des urines*), ou couché et les genoux relevés (*cystoscopie*). A côté de la table est une prise de courant électrique avec rhéostat pour la manœuvre des appareils.

Salle d'examen des femmes. — Plus petite, bien éclairée par deux vitraux situés sur deux de ses faces, elle comprend :

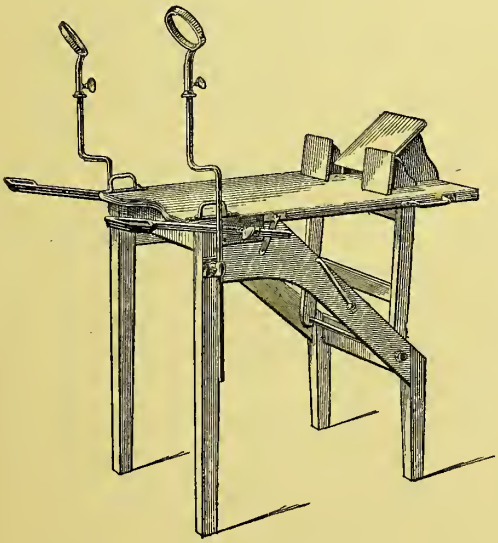

Fig. 10. — Table à spéculum.

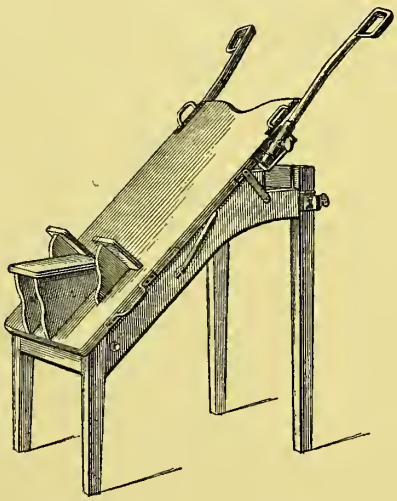

Fig. 11. — Table d'examen.

Une table d'examen gynécologique, qui sert également aux pansements. C'est la table primitive de Jayle un peu simplifiée. Les figures 10 et

11 permettent de se rendre un compte exact de son maniement ; avec elle nous pratiquons d'une manière systématique l'examen en position élevée du bassin (fig. 12).

Un lavabo à deux robinets, pour l'eau chaude et l'eau froide, avec mélange près de l'extrémité.

Fig. 12. — Salle d'examen des femmes.

Les deux robinets sont munis d'un long manche qui en permet la fermeture par une simple pression des avant-bras (fig. 13). Cette disposition est moins coûteuse et assure un meilleur mélange des eaux, chaude et froide, que les systèmes compliqués de pédales et de boules mélangeuses à distance, boules qui n'assurent un mélange parfait des eaux que lorsque celles-ci arrivent sous une même pression. Grâce à la longueur des manches qui ferment les robinets il est possible de les fermer sans les toucher avec les mains nettoyées, en appuyant simplement sur l'extrémité des manches avec les coudes, comme nous l'avons indiqué.

On trouve aussi, dans cette salle, un *bouilleur* chauffé, comme celui de la grande salle des hommes, par un serpentin de vapeur, et dont le couvercle se soulève simplement à la main à l'aide de deux manches en

bois, son usage étant beaucoup moins fréquent que celui de la salle des hommes.

Deux tables en bois, des étagères en verre et une vitrine complètent l'ameublement. Toutes les tables, tous les sièges de service sont peints en blanc avec une peinture vernissée.

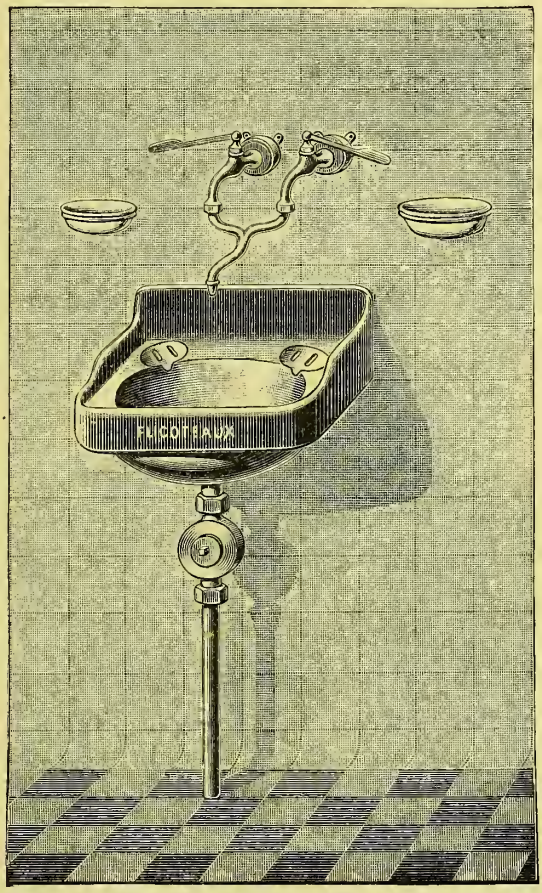

Fig. 13. — Lavabo avec robinet mélangeur à longs manches.

Salle de bains. — Elle est située à côté de la salle d'examen des femmes et est pourvue de deux baignoires, avec robinets d'eau froide et robinets d'eau chaude.

Annexes du service externe. — On trouve encore dans le bâtiment affecté à la consultation une série de dépendances :

1° Une grande salle, qui devait, en principe, servir de salle d'attente

pour les femmes, et que nous avons provisoirement transformée en un *magasin de débarras* où nous mettons les brancards constituant les lits supplémentaires du service, de manière à éviter leur mélange avec ceux des services de médecine, mélange habituel dans nos hôpitaux et qui n'est pas sans inconvénients ;

2° Une *chambre noire pour la photographie ;*

3° Une *pièce affectée aux animaux inoculés ;*

4° Une *lingerie ;*

5° Un *laboratoire*. Sous la hotte, une rampe de gaz et une rampe d'eau situées au-dessus d'une paillasse sur laquelle reposent un petit autoclave, une étuve à paraffine, un four à flamber, un centrifugeur à eau. Deux armoires-vitrines, deux tables, deux microscopes, une étuve de d'Arsonval, une étuve de Roux chauffée à l'électricité, un microtome ordinaire, un microtome à congélation, quelques escabeaux complètent le mobilier de cette pièce.

II. — **Pavillon opératoire.**

Ce pavillon comprend deux parties : 1° l'ensemble, constitué par la

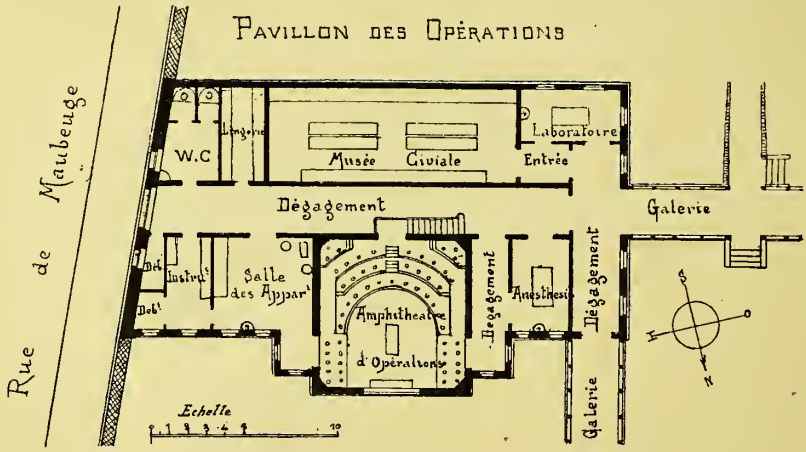

Fig. 14. — Plan du pavillon opératoire.

salle d'opérations et ses annexes, fermé par une grille ; 2° le musée Civiale.

Amphithéâtre d'opérations. — Grande salle de 8 mètres de long sur 7 m. 50 de large.

Les élèves y accèdent par un escalier extérieur s'ouvrant dans la galerie de dégagement.

La salle est éclairée par une large baie vitrée s'ouvrant au nord-est



Fig. 15. — Amphithéâtre d'opérations.

Pour permettre aux assistants de suivre une intervention, il faut éclairer le champ opératoire avec une lampe électrique, le jour venant face aux spectateurs (disposition défectueuse habituelle à nos amphithéâtres parisiens).

et par le plafond. Ce dernier, en coupole, présente deux châssis en fer vitrés. Il est recouvert d'un comble avec lanterneau, contenant ainsi un vaste matelas d'air qui empêche la température intérieure de se modifier.

Les gradins destinés à l'assistance forment un demi-cercle et sont complètement construits en ciment, ce qui en permet le lavage.

Des barres d'appui servent à prendre des notes, et les spectateurs ont, comme siège, des tabourets en bois isolés et fixés au sol. Les murs sont revêtus de peintures vernissées dites Ripolin, sauf ceux de l'hémicycle, qui, jusqu'à une hauteur de 2 mètres, sont pourvus d'un revêtement en opaline.

Grâce à la hauteur considérable du plafond et à la présence d'un lanterneau, le séjour dans cette salle est très supportable, même pendant les fortes chaleurs.

La salle d'opérations est défectueuse au point de vue de l'éclairage. Comme toutes les salles opératoires de nos hôpitaux parisiens, elle prend son jour du côté de l'hémicycle, face aux spectateurs. Cette disposition, excellente au siècle dernier, à une époque où l'on n'opérait

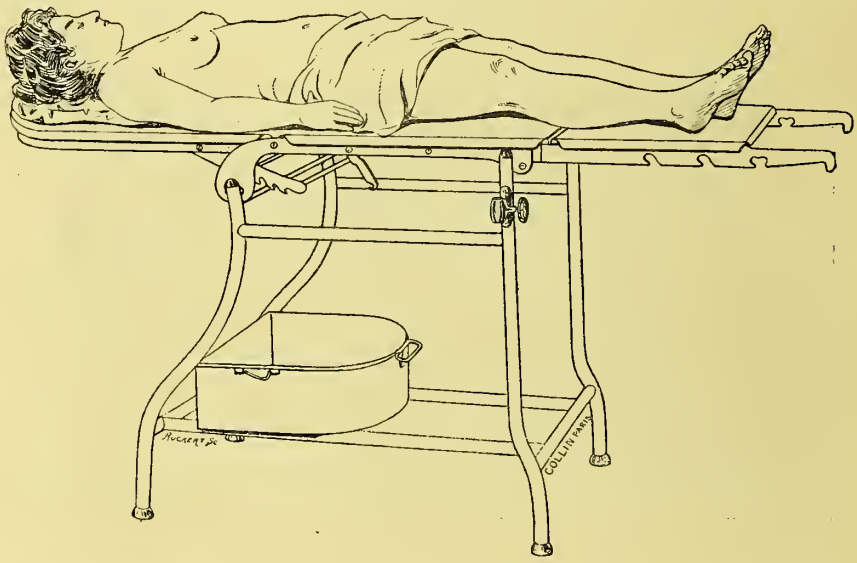

Fig. 16. — Table opératoire.

guère que sur la tête et les membres, est mauvaise aujourd'hui, où les opérations se font beaucoup sur le tronc ; elle est détestable dans un service spécial où le chirurgien, s'il veut montrer aux élèves une opération sur le périnée, une taille sur plan incliné, une opération rénale par la voie lombaire, est obligé de se mettre à contre-jour et d'éclairer le champ avec une lampe électrique (fig. 15).

Un bon amphithéâtre opératoire d'enseignement doit avoir des gradins en marches d'escalier très rapprochées et prendre son jour en haut et derrière les spectateurs, point sur lequel l'un de nous a déjà insisté, lorsqu'il a terminé son cours de vacances en 1900, à l'hôpital de la Pitié [1].

[1] Voir *Gazette hebdomadaire de médecine et de chirurgie*, 1900, p. 1036.

L'architecte, pour remédier en partie à cet inconvénient, a construit une sorte d'avant-scène de chaque côté de la baie vitrée, comme on peut le voir sur la figure 15.

Pour les opérations de nuit, l'éclairage est assuré par quatre lampes électriques suspendues au-dessus de la table d'opération et par des lampes latérales accrochées aux murs. Des prises de courants permettent, en outre, l'installation de lampes portatives destinées à éclairer l'intérieur des cavités au cours des interventions.

La table d'opérations est celle de Collin (fig. 16), à laquelle nous avons

Fig. 17. — Table avec supports à épaules pour position élevée du bassin.

ajouté des supports mobiles pour soutenir les épaules, lorsque l'on utilise la position élevée du bassin (fig. 17). Ces supports, montés sur douilles, peuvent être placés à des hauteurs variables suivant la taille des malades et être rabattus latéralement dans le cas où un accident d'anesthésie obligerait à faire la respiration artificielle [1].

[1] La suspension des malades par les genoux fléchis, comme elle est ordinairement pratiquée à Paris, est défectueuse. Nous avons, à la suite de cette suspension,

Nous avons, de plus, remplacé le porte-jambe ordinaire par l'étrier américain mobile, qui permet les oscillations des pieds et évite le déplacement du malade lorsque incomplètement endormi, il prend point d'appui sur le porte-jambe (fig. 18).

Fig. 18. — Table avec porte-jambes américains pour opérations sur le périnée.

Dans un coin de la salle, deux lavabos à pédales avec mélangeur d'eau

observé plusieurs cas de paralysie du musculo-cutané certainement liés à la compression de ce nerf. Nous avons d'autre part rejeté le modèle de supports à épaules adapté à la table de Jayle, parce que, fixé au plateau, il ne peut, comme le modèle d'épaulières que nous avons adopté, être supprimé instantanément, ce qui est nécessaire, en cas d'accident de chloroforme, pour faire la respiration artificielle.

stérilisée chaude et froide provenant d'un appareil situé dans la salle voisine.

A côté, une étuve sèche pour le linge, étuve chauffée par un serpentin dans l'intérieur duquel circule de la vapeur surchauffée.

Trois tables en bois pour les cuvettes à instruments et les boîtes à objets de pansements; trois porte-cuvettes, un laveur monté sur pied à des hauteurs variables, un tabouret pour le chloroformisateur, la table à chloroforme de Péraire et un tableau noir monté sur chevalet constituent tout l'ameublement de la salle d'opérations.

Salle d'anesthésie. — Elle précède l'amphithéâtre, dont elle est séparée par un petit *dégagement* où se trouvent la vitrine à instruments

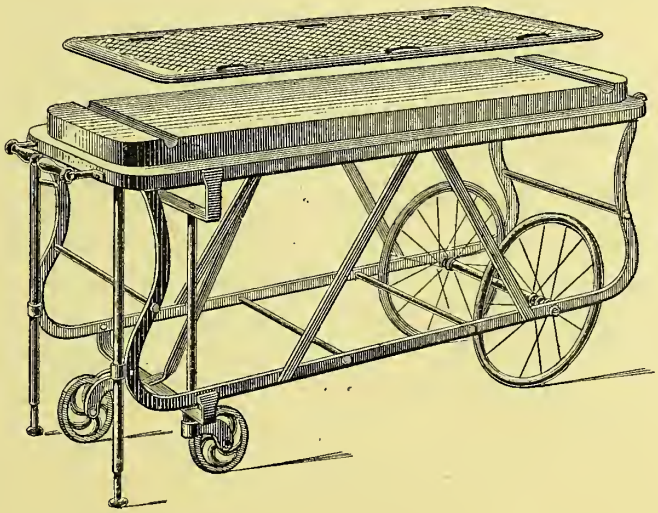

Fig. 19. — Chariot pour transport de malades.

et une tablette de verre sur laquelle reposent les bocaux contenant les solutions antiseptiques. Le malade est endormi sur un chariot roulant entièrement métallique, de manière que l'on puisse facilement le maintenir en état de propreté parfaite. Monté sur quatre roues caoutchoutées, deux petites en avant, disposées à pivot, de manière à tourner dans tous les sens, et deux beaucoup plus grandes à l'arrière. Une plateforme mobile, présentant quatre ouvertures latérales formant poignées,

permet de déposer très facilement le malade, soit sur la table d'opération, soit dans son lit (fig. 19).

Salle de stérilisation. — Du côté de la salle d'opération opposé à la chambre d'anesthésie se trouve la salle de stérilisation. On y voit tout d'abord le grand *stérilisateur d'eau* sous pression de Flicoteaux (fig. 20).



Fig. 20. — Stérilisateur d'eau.

Cet appareil se compose d'un grand cylindre métallique divisé en trois étages. Dans le compartiment inférieur arrive l'eau, dont la température est élevée par un courant de vapeur surchauffée à 4 atmosphères, circulant dans un serpentin. Une fois l'eau de ce réservoir portée à 3 atmosphères et stérilisée par conséquent, on ouvre un robinet qui lui permet de passer, grâce à la pression à laquelle elle est soumise, dans le réservoir supérieur. Afin d'être certain que l'eau est bien sous pression, on a placé sur le tube qui fait communiquer le réservoir inférieur avec le supérieur une soupape qui ne se laisse soulever que par une pression égale à 2 kilogrammes. Un deuxième tube permet de faire passer, par l'ouverture d'un robinet, l'eau du réservoir supérieur dans le réservoir moyen, où on la laisse se refroidir. Pour activer le refroidissement de cette eau stérilisée on peut faire circuler dans un serpentin qui s'y trouve de l'eau de la ville. On a donc à volonté de l'eau chaude et de l'eau froide qui, par une canalisation spéciale, arrive aux robinets de la salle d'opérations.

Pour assurer la stérilisation de cette tuyauterie, nous avons fait piquer sur elle un tuyau de vapeur qui permet d'y envoyer de temps en temps la vapeur fournie par le générateur de l'hôpital, vapeur fournie sous 4 kilogrammes de pression. Un reniflard, placé au sommet de l'appareil et entouré d'ouate, permet la rentrée de l'air filtré.

Un *bouilleur à vapeur*, du modèle déjà décrit, pour la stérilisation rapide d'un instrument d'urgence.

Les objets de pansements, compresses, champs opératoires, tampons, soies, crins, sont stérilisés dans un *autoclave* à vapeur fluente dont le principe initial est le même que celui de l'étuve Vaillard. Une trompe à vapeur permet de faire le vide dans l'étuve et d'en aspirer l'air avant d'y



Fig. 21. — Étuve à stérilisation et stérilisateur d'eau.

envoyer la vapeur. Le vide étant fait, on fait arriver directement la vapeur fournie par le générateur de l'hôpital. Il faut prendre certaines précautions, les objets à stériliser pouvant être brûlés s'ils se trouvent brusquement en contact avec la vapeur surchauffée qui nous est fournie. Il faut avoir soin de n'admettre la vapeur que progressivement, de façon à la laisser se détendre et à élever ainsi doucement la température.

Une soupape de sortie de vapeur est réglée à 1.500 grammes, si bien que, cette pression obtenue, la vapeur sort à mesure qu'elle arrive, chassant ainsi le peu d'air qui peut être resté et pénétrant dans tous les recoins

de l'étuve. Toute surveillance est inutile, la vapeur sortant pour ainsi dire à mesure qu'elle arrive. Une deuxième soupape de sûreté, réglée à 2 kilogrammes, permettrait, du reste, l'issue de la vapeur dans le cas où un accident surviendrait dans le fonctionnement de la première soupape, ce qui n'est, du reste, jamais arrivé.

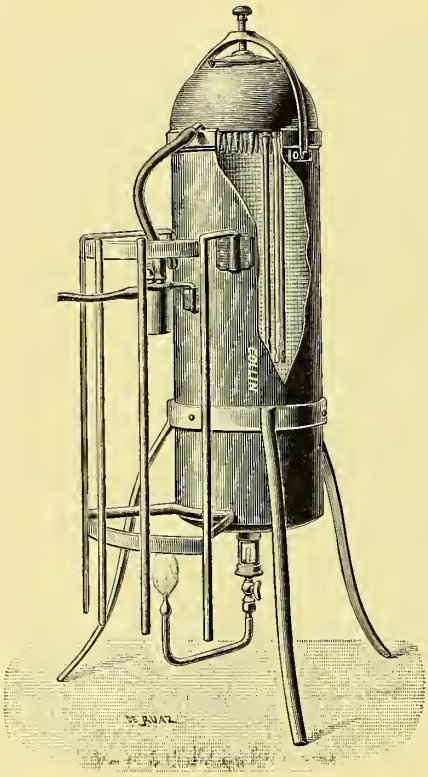

Fig. 22. — Étuve Hamonic modifiée.

Lorsque la stérilisation est terminée, la panseuse ferme le robinet de vapeur, fait de nouveau manœuvrer la trompe, aspire la vapeur contenue et, ouvrant un troisième robinet, permet à de l'air filtré à travers de l'ouate de prendre sa place. Par cette manœuvre, elle peut, en dix minutes, obtenir des pansements desséchés.

Les sondes en gomme et les cystoscopes sont stérilisés dans l'*étuve à formol de Hamonic*, qui a été rendue d'un maniement plus facile, grâce à de petites modifications (fig. 22). L'appareil a été agrandi, de manière à permettre la stérilisation d'un plus grand nombre de sondes. Le mode de fermeture et surtout d'ouverture de l'appareil a été rendu plus simple et plus commode. Des pieds plus solides ont été ajoutés, et un cadre métallique protège le réservoir à formol. Le principe de l'appareil est le suivant : entraîner avec la plus grande énergie possible des vapeurs formolées, à l'aide d'un gaz sous pression, tel que le gaz d'éclairage, et lui faire traverser la cavité des sondes, pour de là aboutir à un brûleur, qui le combure ainsi que le formol, converti au contact de la flamme en carbures, ce qui empêche toute émanation et toute odeur dans la pièce où fonctionne le stérilisateur.

L'appareil se compose d'un petit récipient dans lequel on verse quelques

grammes d'aldéhyde formique ; on met en communication ce récipient avec une prise de gaz d'éclairage, à l'aide d'un tube de caoutchouc. Le gaz vient barboter dans l'aldéhyde formique, se sature de vapeurs formolées et s'engage dans le tube de sortie qui l'amène dans l'étage supérieur creux de la chambre du stérilisateur. Cet étage est constitué par une demi-sphère dont le plancher est percé d'une série de trous communiquant chacun avec une petite cheminée conique sur laquelle on visse la sonde.

Le gaz, mélangé de formol, pour entrer dans la chambre de l'appareil, est obligé de passer par chacune de ces cheminées et de balayer la cavité intérieure des sondes, après quoi il s'emmagasine jusqu'au moment où, l'appareil étant rempli, l'excédent sort par le tube inférieur, où l'on met le feu ; sur le parcours de ce tube se trouve placée une petite cage en verre destinée à recueillir les produits de la condensation des vapeurs formolées et pourvue d'un robinet qui permet de fermer l'appareil.

En brûlant, le gaz décompose les vapeurs de formol ; en même temps, si l'on a soin de diriger la flamme au-dessous du réservoir où se trouve l'aldéhyde, elle vient chauffer légèrement ce dernier et, sous cette influence, l'évaporation du formol est exaltée ; le gaz excipient en entraîne des quantités considérables, ce qui fait que l'action antiseptique va en s'accroissant de plus en plus.

Il est important de ne pas trop chauffer le réservoir qui renferme l'aldéhyde formique ; sous l'action d'une température trop élevée, il se transformerait en méthylène et en carbures. Il faut que la main puisse supporter facilement le contact du récipient et, s'il est trop chaud, il faut détourner le tube brûleur à droite ou à gauche.

L'appareil en marche ne doit dégager aucune odeur ; le bouton de serrage qui se trouve au sommet, sur l'anse passant sur le dôme, assure la fermeture exacte.

Un panier métallique mobile, garnissant l'intérieur de l'appareil, peut recevoir tous les instruments de gomme ou de métal que l'on veut y placer : cystoscopes, bougies, etc.

Le récipient à aldéhyde est mobile et simplement accroché à la paroi externe de l'appareil.

L'avantage de cette étuve Hamonic sur les autres étuves à formol con-

siste dans ce fait que les vapeurs de formol, pour arriver dans l'étuve, commencent par passer par la cavité des sondes, déjà bien nettoyée, comme nous l'avons montré à propos des robinets d'eau chaude qui assurent le lavage de leur intérieur.

Enfin, les instruments métalliques sont stérilisés dans une *étuve sèche électrique* construite par la maison Lequeux.



Fig. 23. — Stérilisateur électrique.

Un premier modèle d'étuve avait été d'abord construit. Muni d'un simple radiateur électrique, placé dans le bas de l'appareil, il présentait le même inconvénient que l'ancien Poupinel à gaz, exclusivement chauffé au niveau de sa paroi inférieure et dans lequel la température n'est pas égale partout.

Sur notre demande M. Lequeux a fait établir un nouveau modèle qui répond complètement à nos desiderata (fig. 23).

Il se compose d'une caisse en cuivre rouge à double paroi. Dans chaque paroi sont disposés des radiateurs électriques, transformant l'énergie électrique en chaleur au moyen d'un courant, sous une force électromotrice de 110 volts.

N'ayant besoin que d'une température à 4° ou 5° près, et devant fonctionner dans le voisinage de 160°, il ne comporte pas de régulateur automatique.

Il est facile de régler l'appareil, de façon à obtenir la température voulue pendant tout le temps nécessaire à la stérilisation. Il suffit d'arrêter à un moment déterminé le courant établi sur les radiateurs, l'étuve conserve sa chaleur assez longtemps pour faire une stérilisation complète, la masse constituée par les radiateurs mettant au moins trois quarts d'heure à se refroidir.

L'étuve est portée à 170° ; ce degré une fois atteint, on interrompt le courant et on laisse refroidir.

Afin d'éviter à notre panseuse de venir constamment vérifier la température, nous avons installé dans l'étuve un thermomètre à contact métallique qui ferme un courant électrique dès que l'étuve est à 170° et met ainsi en mouvement une sonnerie électrique. La panseuse, avertie, vient alors et n'a plus qu'à vérifier la température sur un deuxième thermomètre ordinaire à mercure.

Magasin à objets de pansement. — En face de la salle de stérilisation est une sorte de magasin général de tous les objets de pansement. C'est là qu'une panseuse, spécialement affectée à la salle d'opérations, prépare les compresses, les tampons, les gazes, etc.

Lorsqu'elle a stérilisé ces objets, elle les place dans une petite salle située à côté de la salle de stérilisation, salle toujours fermée à clef et constituant la réserve du service dans les salles duquel ne se trouve jamais que la boîte ou le bocal en cours d'utilisation.

On remarquera encore, sur le plan, des water-closets et une petite salle, dite de débarras, où se trouve le compteur à gaz du service.

Musée Civiale. — Il se compose d'une grande pièce rectangulaire, éclairée par le plafond et contenant des armoires vitrées de chaque côté. On y trouve la collection de cailloux et d'instruments légués par Civiale Nous y avons adjoint une série de pièces, les unes opératoires, les autres anatomiques, qui ont trait à la chirurgie viscérale et plus spécialement à la chirurgie de l'appareil génito-urinaire. Cette collection particulière compte actuellement environ 150 pièces.

A côté du musée se trouve un petit laboratoire pour leur préparation.

III. — **Pavillon des hospitalisés.**

Le pavillon des hospitalisés comprend un pavillon central, flanqué de deux ailes.

Les ailes contiennent les salles des malades, le centre les services annexes.

Le rez-de-chaussée est affecté aux hommes, et le premier étage aux femmes.

Chaque service est divisé en deux parties distinctes : les septiques dans une aile, les aseptiques dans l'autre.

REZ-DE-CHAUSSÉE

Le rez-de-chaussée présente tout de suite en entrant, à gauche, la cage de l'escalier et l'ascenseur pour transporter les malades au premier étage ; à droite, un grand *vestiaire* pour les élèves du service, avec placards et porte-manteaux.

Près du vestiaire, le *cabinet du chirurgien*, où nous avons aménagé une bibliothèque contenant une série d'ouvrages se rapportant aux voies urinaires et les principaux périodiques des divers pays.

En face de l'entrée, se trouve le *cabinet de la surveillante*, facilement accessible aux personnes étrangères au service.

A côté, l'*office-cuisine*, de grandes dimensions. Les aliments, préparés à la cuisine générale de l'hôpital, sont apportés dans un chariot où les marmites sont maintenues chaudes par un bain-marie.

Dans l'office, une grande plaque de fonte, chauffée par une circulation intérieure de vapeur, permet de conserver les aliments au chaud. Cette dernière ne sera cependant vraiment utile que lorsqu'on aura construit sur elle une sorte de cloche en tôle. Pour le moment, la surface de refroidissement par rayonnement est très grande, et le fond seul des plats est chauffé. Un filtre Chamberland, un bouilleur chauffé par un serpentin de vapeur, un buffet, une table, un évier avec eau chaude et eau froide complètent le mobilier de cet office.

Le pavillon central présente encore deux petites chambres d'isolement où sont placés les malades après les grandes opérations.

La première salle, à gauche de l'entrée, sert à faire les *opérations septiques*.

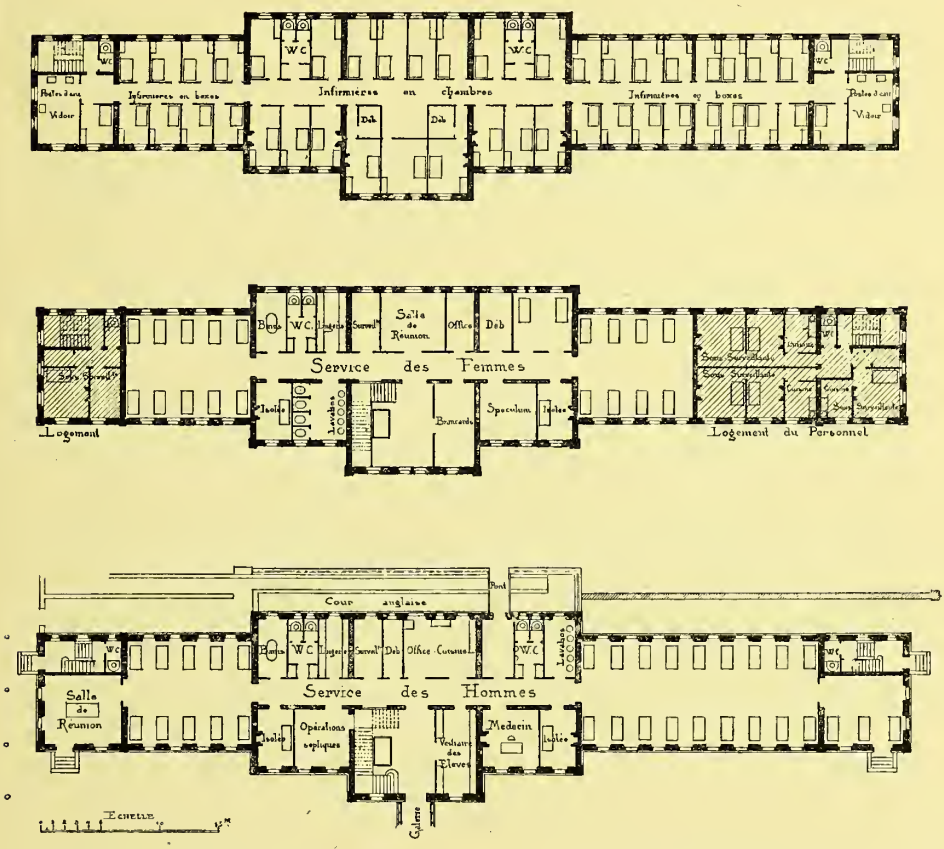

Fig. 24. — Pavillon des hospitalisés. Plan du rez-de-chaussée et des deux étages.

Elle a son ameublement spécial : bouilleur, lavabo à eau chaude et eau froide avec mélangeur terminal et robinets à longs manches, table d'opération en bois peint en blanc, des escabeaux et aussi une vitrine contenant un petit jeu d'instruments.

On trouve enfin des water-closets et des lavabos, une salle de bains à une baignoire, une lingerie.

Salles des malades. — Le service des hommes, divisé en deux,

septiques et asceptiques, comprend deux salles situées dans les ailes latérales.

La *salle des septiques*, dans l'aile nord, comprend 18 lits. Elle est largement éclairée par de hautes fenêtres situées entre chaque lit.

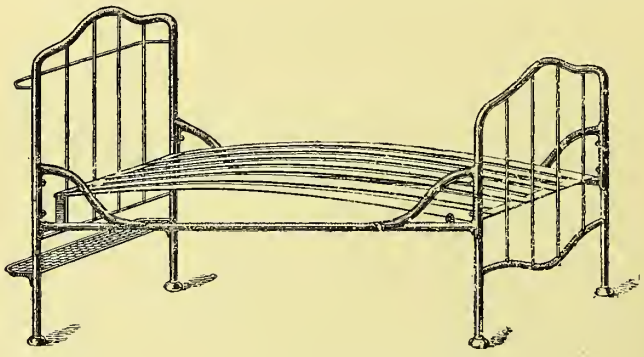

Fig. 25. — Lit avec sommier élastique.

Le mobilier est analogue au dernier mobilier de l'Assistance publique, employé déjà à Boucicaut.

Chaque malade a un lit, une table et une chaise.

Le *lit*, tout en fer vernis, avec sommier métallique, se trouve à peu près complètement à l'abri des punaises et autres insectes. Il est d'ailleurs facilement lavé et désinfecté à la sortie de chaque malade (fig. 25).

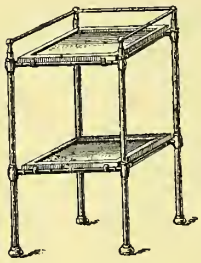

Fig. 26.
Table de nuit.

De coquettes tables de nuit en fer vernissé ont remplacé les vieilles tables de nuit en bois, réceptacle à microbes. Elles sont formées d'un cadre en fer supportant deux étagères en faïence. Pas de tiroirs, pas de portes destinées à cacher aux regards soit des mets ou des liquides prohibés, soit surtout de la crasse et de la saleté (fig. 26).

Au centre de la salle se trouve un *comptoir* (fig. 27) construit par un simple menuisier. Le cadre est en bois et les grands panneaux en verre, ce qui permet de surveiller d'un coup d'œil l'état de propreté de l'intérieur des armoires. Le dessus est recouvert d'une tablette d'opaline très facile à laver. L'intérieur est divisé en deux par une étagère en verre. Le tout est monté sur quatre pieds assez élevés pour permettre le nettoyage en dessous.

A chaque salle de malades est affecté un chariot mobile (fig. 28), portant tout ce qu'il faut pour se laver les mains et faire un pansement. La partie lavabo est complètement séparée du reste du chariot par une sorte de cloison placée verticalement, ce qui fait qu'on ne risque pas d'éclabousser, en se lavant les mains, les objets de pansement placés sur deux tablettes en opaline superposées de l'autre côté du chariot.

Fig. 27. — Appareil de la salle des malades.

Les *chaises* sont toutes en fer verni, le siège formé d'une seule rondelle de bois. Elles sont faciles à laver, mais la rondelle de bois se fend très facilement sous l'action de l'humidité et met ainsi rapidement la chaise hors de service.

Faisant suite à cette salle, et communiquant avec elle par une très large ouverture, se trouve une pièce qui devait primitivement servir de salle de réunion et de salle à manger pour les malades. C'était là une disposition défectueuse, cette salle se trouvant trop loin de l'office et les aliments étant obligés, pour y arriver, de traverser la salle des malades. On l'a transformée en salle ordinaire par l'adjonction de 6 lits.

L'*aile sud*, réservée aux aseptiques, est plus petite. Elle comprend 10 lits et le même mobilier.

Dans chaque salle se trouve une hotte en zinc, pourvue d'un couvercle, dans laquelle on jette les pansements sales et qui, après la visite, est vidée dans un tuyau de descente en grès permettant d'envoyer directement dans le sous-sol son contenu sans passer par l'escalier.

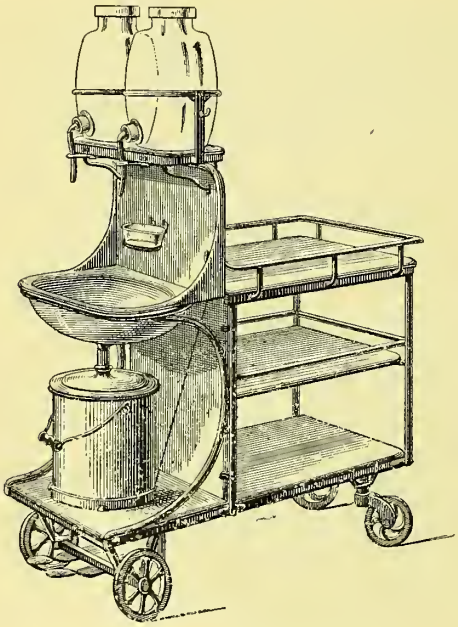

Fig. 28. — Chariot à pansements.

De ce côté, on a maintenu la salle de réunion, qui sert de salle à manger pour tous les malades hommes valides du service. C'est là, certes, encore une disposition regrettable, à cause du mélange des aseptiques et des septiques, mais que la disposition des lieux n'a pas permis d'éviter.

DESCRIPTION DU PREMIER ÉTAGE

Le premier étage présente la même disposition générale que le rez-de-chaussée.

On y accède par un escalier et un ascenseur assez large pour y admettre un malade couché sur le chariot roulant.

Le service réservé aux femmes est également divisé en deux parties distinctes : salle des aseptiques, salle des septiques. Les deux salles, de grandeur égale, contiennent chacune 10 lits et sont meublées comme les salles d'hommes.

Trois petites salles d'isolement, deux à 1 lit, une à 2 lits, sont destinées à recevoir les opérées.

Ce premier étage comprend, en outre, s'ouvrant dans un couloir central : une salle de bains, une lingerie, un office, des water-closets et des lavabos, un cabinet pour la suppléante, une salle de spéculum et une salle de réunion.

Salle de spéculum. — Elle est destinée aux pansements vaginaux et aux examens gynécologiques. On y trouve une table d'examen semblable à celle que nous avons décrite dans la salle de consultation des femmes, un bouilleur à vapeur, une vitrine et une table à instruments, un bock laveur monté sur pied et un lavabo à robinets à longs manches.

Réfectoire. — Il est placé au milieu du couloir, en face l'escalier et à côté de l'office. C'est là une disposition très heureuse : la salle à manger est ainsi éloignée des salles des malades, et les malades valides ne risquent pas de troubler le repos de ceux qui sont couchés.

LOGEMENTS DU PERSONNEL INFIRMIER

Aux deux extrémités des ailes du premier étage du pavillon des hospitalisés sont les logements des surveillantes et des sous-surveillantes, auxquels on accède par un escalier extérieur situé dans le cour qui entoure le bâtiment.

Le deuxième étage, en entier, est réservé aux logements des infirmières.

On a créé là des dortoirs parfaits, où chaque infirmière a une véritable petite chambre, grâce à la présence de cloisons très élevées. Dans chaque boxe se trouvent un lit, une descente de lit, une chaise, une table de nuit, une armoire et une glace.

Une fenêtre, indépendante dans chaque boxe, en assure l'éclairage et l'aération.

Les premières filles et les suppléantes sont logées dans des chambres complètement séparées et bien aménagées.

FONCTIONNEMENT DU SERVICE

La consultation a lieu tous les jours. Les malades y arrivent par une entrée spéciale, boulevard de la Chapelle, et sont reçus par un employé

qui leur donne immédiatement une fiche mentionnant leur nom, leur âge et leur adresse. Muni de cette fiche, le malade arrive dans la salle d'examen, où il est interrogé par l'assistant de consultation. Celui-ci relate sur la fiche les principaux points de son histoire et y prescrit les indications du traitement, qui est immédiatement pratiqué. Lorsque le malade revient, il reçoit à l'entrée son ancienne fiche, si bien qu'il n'y a pas lieu de procéder à un nouvel interrogatoire et que l'externe chargé du traitement sait immédiatement ce qu'il a à faire.

Les malades, dont le traitement nécessite l'hospitalisation, reçoivent un billet d'admission. Mais, avant de pénétrer dans les salles, ils sont, *à la consultation*, baignés et décrassés ; leurs vêtements sont envoyés à l'étuve, et ils n'arrivent dans le service que désinfectés.

Là, ils sont divisés en septiques et aseptiques. La séparation existant aussi bien pour les salles que pour le personnel médical, internes et externes, au lieu d'être affectés, comme c'est l'usage, partie aux hommes, partie aux femmes, sont séparés en deux groupes, dont l'un traite les aseptiques, hommes et femmes, l'autre les septiques, sans distinction de leur sexe.

Pour les opérations septiques, nous nous servons de gants de caoutchouc ; pour les autres, nous nous contentons d'un brossage prolongé au savon sous un courant d'eau tiède, suivi d'un brossage à l'alcool, de l'immersion dans une solution de sublimé à 1 p. 2.000 et d'un essuyage avec une compresse stérilisée.

Les compresses, gazes, soies, tampons, ouate sont stérilisés dans le service à l'autoclave. Le catgut seul nous est fourni tout préparé.

Les instruments métalliques sont stérilisés à l'étuve sèche.

Pour la désinfection des sondes et des instruments en gomme, on procède de la manière suivante : dès qu'une sonde a servi, elle est immergée dans l'eau de manière à éviter la dessiccation des détritus où stagnent les microbes ; puis, une fois la visite terminée, la sonde est brossée extérieurement et rincée intérieurement à l'eau chaude, ce qui se fait très simplement en adaptant son pavillon évasé à un robinet d'eau chaude pourvu d'un ajutage conique. Le courant d'eau chaude, arrivant sous pression, nettoie mécaniquement l'intérieur de la sonde aussi complètement que possible. (Voir fig. 5.)

Les sondes nettoyées sont séchées puis stérilisées dans l'étuve Hamo-

nic, qui permet de faire passer les vapeurs de formol dans leur cavité. Elles sont ensuite conservées dans une sorte d'armoire dont le fond est garni d'une couche de trioxyméthylène.

Tout ce qui concerne la stérilisation et la préparation des objets de pansement est confié à une panseuse seule responsable, n'ayant rien à faire dans les salles, n'ayant même pas à nettoyer la salle d'opérations, étant par conséquent propre et devant le rester.

II

STATISTIQUE DU SERVICE CIVIALE

Par Henri Hartmann.

Ouvert dans la deuxième quinzaine de février 1901, le service Civiale n'a commencé à fonctionner réellement que le 1er mars. C'est donc la statistique du 1er mars 1901 au 28 février 1902 que nous publions.

Le personnel médical se composait de :

M. Luys, assistant.

MM. Leroy et Prat, internes.

MM. Bour, Delaage, Lambert, Magin, Préciado, Vrain, externes.

J'ai encore reçu une aide effective de mon collègue des hôpitaux, le docteur Chevalier, qui m'a remplacé pendant une absence, et de MM. Cimino, Lomond, Taubmann, qui ont suppléé, dans une certaine mesure, à l'insuffisance du personnel médical officiel dans ce service. Je les remercie tous de la peine qu'ils ont prise. Je leur associe dans mes remerciements Mme Pancheret, surveillante ; Mlle Le Fol, suppléante ; Mlle Witzig, panseuse, et M. H. Brunschwig, panseur, ainsi que le personnel infirmier subalterne. Sans leur dévouement, je n'aurais pu arriver à organiser ce service absolument neuf et où tout était à faire.

La statistique, que nous publions ici, sera nécessairement divisée en deux parties : 1° La statistique du service externe, ou consultation ; 2° le relevé des opérations pratiquées dans les salles.

I. — Statistique du service externe [1].

Un grand nombre de maladies de l'appareil urinaire ne nécessitant pas

[1] Statistique relevée par M. le docteur Luys, assistant du service.

l'hospitalisation, le traitement externe, dans ce service spécial, a pris rapidement une extension considérable.

1° Mouvement de la consultation externe.

Mars.	461	consultants	(112	nouveaux,	32	admis)
Avril.	865	—	(138	—	37	—)
Mai	871	—	(130	—	38	—)
Juin	1.049	—	(130	—	42	—)
Juillet.	1.340	—	(151	—	35	—)
Août.	1.259	—	(124	—	50	—)
Septembre.	1.042	—	(135	—	29	—)
Octobre	1.234	—	(124	—	39	—)
Novembre.	1.169	—	(108	—	39	—)
Décembre	1.252	—	(117	—	39	—)
Janvier	1.251	—	(132	—	50	—)
Février	1.261	—	(129	—	42	—)

Total : **13.164** consultations données à 1.531 malades, dont 462 ont été admis au traitement interne dans les salles.

2° Statistique des affections traitées a la consultation externe.

Hommes.

Uréthrites :		
à gonocoques	182	338
à microbes banaux . .	17	
chroniques.	139	
Ulcérations de la verge et du gland :		
syphilitiques.	30	48
chancres mous.	7	
herpétiques	10	
tuberculeuse.	1	
Balano-posthite.		18
Rétrécissements de l'urèthre :		
banaux.	194	232
filiformes	18	
larges	18	
traumatiques	2	
Cystites :		
d'origines diverses . .	32	67
blennorrhagiques . . .	6	
tuberculeuses	27	

Orchi-épididymites blennorrhagiques		44
Tuberculose génito-urinaire. . . .		12
Hydrocèles et kystes de l'épididyme		6
Abcès urineux et infiltrations d'urine		14
Prostatites et abcès de la prostate.		10
Nerveux :		
névropathie	32	54
spasme membraneux .	16	
tabes	6	
Hypertrophie de la prostate		116
Parésie vésicale.		10
Lithiase :		
diathèse urique	23	44
rénale	13	
calcul vésical	8	
Phimosis.		9
Epispadias.		1

Hypospadias		4
Atrésie du méat		2
Phlegmon de la cavité prévésicale		1
Néoplasmes :		
vésicaux	1	5
prostatiques	3	
du gland	1	
Fausse incontinence d'urine		10
Rein flottant		2
Cancer du rein		3
Phosphaturie		1
Phtiriase		7
Albuminurie et néphrite		4
Contusion de la verge et du gland		2
Rétention d'urine de causes diverses		6
Hématurie		3
Pyélo-néphrite		5
Diabète		4
Cowpérite		3
Varicocèle		8
Végétations		9
Urétrorrhagie		2
Induration des corps caverneux		1
Corps étrangers de l'urèthre		1
Calcul de l'urèthre		1
Impuissance		1
Incontinence des matières fécales		1
Ethylisme		1
Furoncles du périnée		2
Constipation		1
Tuberculose des ganglions de l'aine		2
Abcès sous-phréniques et périnéphrétiques		3
Lumbago		2
Rhumatisme blennorrhagique		2
Névralgies intercostales		1
Ictère		2
Hémorrhoïdes		3
Epithélioma linguæ		1
Hernies inguinales		5
Adénites inguinales		5

Femmes.

Uréthrites :		
à gonocoques	9	17
chroniques	7	
à microbes banaux	2	
Bartholinite		1
Polypes de l'urèthre		12
Cystites		32
Cystites tuberculeuses		2
Tuberculose urinaire		1
Epithélioma vésical		1
Cystocèle et entéroptose		6
Fistules vésico-vaginales		2
Hématurie		1
Pyélo-néphrite		3
Ectopie rénale		3
Oligurie		1
Rétention d'urine		1
Albuminurie intermittente		1
Pollakiurie urique et diathèse urique		6
Vices de position de l'utérus		4
Néoplasme utérin		2
Métrites		13
Grossesse		2
Incontinence d'urine		10
Epilepsie		1
Neurasthénie		6
Syphilis		2
Phtiriase		1
Dyspepsie		1
Lithiase biliaire		1

II. — Opérations pratiquées dans les salles[1].

Ces opérations portent principalement sur l'appareil génito-urinaire des deux sexes (289 sur 391), le service étant consacré au traitement des maladies des voies urinaires. Grâce à une tolérance du regretté Directeur général, M. Napias, qui m'avait autorisé à consacrer 3 lits au traitement des affections du tube digestif, j'ai pu continuer les études que je poursuis depuis une douzaine d'années sur cette partie de la chirurgie ; les autres opérations ont été faites sur des malades entrés pour une maladie de l'appareil urinaire, et désirant être débarrassés en même temps d'une autre lésion.

1° Opérations sur les organes génito-urinaires de l'homme.

(187 OPÉRATIONS, 14 MORTS.)

4 Ablation à la curette de végétations balano-préputiales, 5 guérisons.
1 Excision de fistule uréthro-pénienne, 1 guérison.
1 Calcul de l'urèthre. Méatotomie. Extraction, 1 guérison.
1 Excision de folliculite sous-uréthrale, 1 guérison.
1 Hypospadias. Autoplastie, 1 guérison.
1 Tuberculose du méat. Excision, 1 guérison.
13 Circoncisions, 12 guérisons (1 mort, cystite gangréneuse concomitante).
2 Amputations de la verge, 2 guérisons.
50 Uréthrotomies internes, 50 guérisons.
3 Uréthrotomies interne et externe combinées, 3 guérisons.
9 Uréthrotomies externes, 8 guérisons (1 mort).
3 Résections de l'urèthre, 3 guérisons.
2 Uréthrostomies périnéales, 2 guérisons.
1 Opération de Bottini, 1 guérison.
4 Prostatectomies par la voie hypogastrique, 3 guérisons (1 mort).
1 Prostatotomie par la voie hypogastrique, 1 guérison.
1 Prostatectomie par la voie périnéale, 1 guérison.
2 Abcès de la prostate. Incision périnéale, 2 guérisons.
4 Cowpérites suppurées, 4 guérisons.
1 Kyste de la glande de Cowper. Excision, 1 guérison.
1 Ablation de glande de Cowper tuberculeuse, 1 guérison.
17 Incisions d'abcès urineux, 17 guérisons.
7 Infiltrations d'urine. Incisions multiples, 2 guérisons (5 morts).

[1] Statistique relevée par MM. Leroy et Prat, internes du service.

6 Cystostomies hypogastriques avec ablation de tumeur vésicale, 3 guérisons (3 morts).
3 Cystotomies hypogastriques pour calcul, 3 guérisons.
2 Cystostomies pour cystites douloureuses, 2 guérisons.
2 Cystostomies pour cystites bacillaires, 2 guérisons.
3 Lithothrities, 2 guérisons (1 mort).
1 Excision de fistule vésico-hypogastrique, 1 guérison.
1 Phlegmon de la cavité de Retzius, 1 guérison.
2 Phlegmons péri-néphrétiques, 2 guérisons.
1 Néphrotomie exploratrice, 1 guérison.
5 Néphrotomies pour pyonéphrose, 5 guérisons.
2 Néphrotomies pour calcul, 1 guérison (1 mort, anurie calculeuse).
1 Incision lombaire exploratrice, 1 guérison.
3 Néphrectomies lombaires pour cancer, 2 guérisons (1 mort).
2 Néphrectomies lombaires pour tuberculoses, 2 guérisons.
1 Néphrectomie lombaire pour pyonéphrose, 1 guérison.
2 Résections de varicocèle, 2 guérisons
2 Ponctions d'hydrocèle, 2 guérisons.
4 Kystes de l'épididyme. Excision, 4 guérisons.
7 Epididymectomies pour tuberculose, 7 guérisons.
3 Castrations, 3 guérisons.
1 Incision de bubon suppuré, 1 guérison.
2 Ganglions tuberculeux de l'aine, 2 guérisons.
1 Folliculite suppurée, 1 guérison.

2° Opérations sur les organes génito-urinaires de la femme.

(102 opérations, 4 morts.)

5 Polypes de l'urèthre. Extirpation, 5 guérisons.
3 Dilatations de l'urèthre, 3 guérisons.
2 Cystostomies sus-pubiennes pour cystite, 2 guérisons.
1 Cystotomie sus-pubienne pour tumeur, 1 guérison.
1 Fistule vésico-abdominale, 1 guérison.
2 Tailles vaginales pour cystite, 2 guérisons.
1 Taille vaginale pour calcul, 1 guérison.
2 Néphropexies, 1 guérison (1 mort).
1 Fistule lombaire, 1 guérison.
1 Éventration lombaire, 1 guérison.
2 Néphrotomies pour pyonéphroses, 2 guérisons.
1 Néphrotomie pour pyonéphrose bacillaire, 1 guérison.
1 Néphrectomie lombaire pour tuberculose rénale, 1 guérison.
1 Néphrectomie partielle avec néphropexie pour rein mobile avec kyste du pôle inférieur, 1 guérison.
2 Néphrectomies transpéritonéales : 1 pour cancer du rein ; 1 pour sarcome para-rénal, 2 guérisons.
1 Végétation vulvaire. Ablation à la curette, 1 guérison.
1 Kyste de la glande de Bartholin, 1 guérison.

9 Curettages : 5 pour métrites hémorragiques ; 3 pour épithélioma ; 1 pour rétention placentaire, 9 guérisons.

5 Amputations du col de l'utérus, 5 guérisons.

1 Fistule recto-vaginale, 1 guérison.

6 Fistules vésico-vaginales, 6 guérisons.

5 Colpopérinéorrhaphies, dont 2 avec uréthrorrhaphies, 5 guérisons.

1 Uréthrorrhaphie, 1 guérison.

4 Hystérectomies vaginales : 1 pour prolapsus; 1 pour salpingite double; 1 pour périmétrite ; 1 pour fibrome, 4 guérisons.

3 Polypes utérins, 3 guérisons.

4 Raccourcissements intra-abdominaux des ligaments ronds, 4 guérisons.

1 Raccourcissement par le procédé d'Alexander, 1 guérison.

2 Ablations unilatérales des annexes pour grossesse tubaire dont 1 avec tuboplastie du côté opposé, 2 guérisons.

2 Ablations unilatérales des annexes pour kyste de l'ovaire, 2 guérisons.

2 Ablations unilatérales pour annexite, 2 guérisons.

3 Ablations unilatérales avec raccourcissement intra-abdominal des ligaments ronds, 3 guérisons.

1 Ovariotomie partielle avec ovariopexie du côté opposé, 1 guérison.

1 Ablation bilatérale des annexes pour lésion suppurée, 1 guérison.

1 Myomectomie par la voie abdominale, 1 guérison.

8 Hystérectomies abdominales sus-vaginales : 1 pour cancer double des ovaires, 1 guérison ; 1 pour prolapsus de l'utérus, 1 guérison ; 2 pour salpingite double non suppurée, 1 guérison (1 mort) ; 2 pour salpingite double suppurée, 2 guérisons ; 2 pour salpingite double avec résection de l'appendice, 2 guérisons.

12 Hystérectomies totales abdominales : 9 pour salpingite double, 9 guérisons ; 1 pour cancer de l'utérus, 1 guérison ; 1 pour fibrome, 1 guérison ; 1 pour infection puerpérale (1 mort).

1 Fistule vésico-intestinale (1 mort).

1 Kyste hydatique du ligament large. Marsupialisation, 1 guérison.

1 Kyste du ligament large. Excision 1 guérison.

3° Opérations sur le tube digestif et l'abdomen.

(74 OPÉRATIONS, 5 MORTS.)

5 Gastrostomies, 4 guérisons (1 mort).

11 Gastro-entérostomies postérieures : 7 pour sténose pylorique simple, 7 guérisons ; 4 pour cancer, 4 guérisons.

1 Gastro-entérostomie antérieure pour cancer (1 mort).

1 Cœliotomie avec libération de brides pyloriques, 1 guérison.

2 Pylorectomies, 1 guérison (1 mort).

1 Duodénostomie, 1 guérison.

10 Cœliotomies exploratrices : 6 pour carcinome de l'estomac, 6 guérisons opératoires ; 1 pour carcinose péritonéale, 1 guérison opératoire; 2 pour obstruction intestinale, 1 guérison (1 mort) ; 1 pour cancer de la capsule surrénale (1 mort).

2 Résections à froid de l'appendice, 2 guérisons.
1 Résection d'appendice avec cure de fistule stercorale, 1 guérison.
1 Anus iliaque, 1 guérison.
1 Hernie inguinale avec ectopie testiculaire, 1 guérison.
1 Hernie inguinale avec kyste du cordon, 1 guérison.
1 Hernie inguinale avec hydrocèle, 1 guérison.
1 Hernie inguinale double de la vessie, 1 guérison.
10 Hernies inguinales, 10 guérisons.
4 Hernies crurales, 4 guérisons.
1 Suppuration de sac herniaire, 1 guérison.
1 Incision d'épiploïte, 1 guérison.
5 Cures radicales d'hémorrhoïdes, 5 guérisons,
6 Incisions de fistules anales, 6 guérisons.
3 Abcès périrectaux, 3 guérisons.
1 Ablation de condylomes péri-anaux, 1 guérison.
2 Cholécystostomies, 1 guérison (1 mort).
4 Éventrations abdominales, 4 guérisons.
1 Incision d'abcès sous-phrénique, 1 guérison.

4° Opérations diverses.

(25 INTERVENTIONS, 0 MORT.)

1 Résection tibio-tarsienne, 1 guérison.
1 Amputation de cuisse pour gangrène, 1 guérison.
1 Résection de la tête du 1er métatarsien, 1 guérison.
1 Incision d'hygroma suppuré du genou, 1 guérison.
1 Abcès de la cuisse, 1 guérison.
1 Résection de la tête du radius, 1 guérison.
1 Réduction par le chloroforme de fracture du radius, 1 guérison.
1 Abcès sus-deltoïdien, 1 guérison.
1 Résection de côté pour ostéite tuberculeuse, 1 guérison.
1 Pleurotomie pour pleurésie purulente, 1 guérison.
1 Extraction d'un drain tombé dans la cavité pleurale, 1 guérison.
3 Amputations du sein, 3 guérisons.
1 Abcès du sein, 1 guérison.
4 Ablations de ganglions tuberculeux du cou, 4 guérisons.
4 Incisions d'abcès péri-pharyngiens, 4 guérisons.
1 Incision de parotidite suppurée, 1 guérison.
1 Excision d'abcès froid sus-claviculaire, 1 guérison.

Les 391 opérations, dont on vient de lire le détail, ont donné en bloc 23 morts, soit une mortalité globale de 6 p. 100, dont la plus grande partie n'est pas imputable à l'intervention, comme on va le voir.

Exposé des causes de mort. — Un phimosis chez un malade atteint de cystite gangréneuse ; le débridement du prépuce fut néces-

saire afin de pouvoir pratiquer le cathétérisme. Mort le lendemain.

Une uréthrotomie externe pour rétrécissement compliqué de poche rétro-stricturale et de cystite pseudo-membraneuse. Le malade, qui avait des cavernes aux deux sommets, mourut 8 jours après, des suites de sa cachexie tuberculeuse.

Une prostatectomie par la voie hypogastrique chez un malade atteint d'hypertrophie de la prostate avec rétention et infection urineuse. La cystotomie s'imposait, le malade ayant laissé un bout de sonde de Nélaton dans sa vessie. Ce malade, âgé de 84 ans, succomba 20 jours après l'opération avec des accidents délirants.

Cinq malades atteints d'infiltration d'urine moururent dans les 2 jours qui suivirent l'intervention. Celle-ci fut pratiquée presque toujours trop tardivement, et à l'autopsie on trouva constamment des lésions rénales avancées.

Une cystostomie pour tumeur de la vessie, avec hématuries abondantes et infection urineuse. Mort le 18e jour par continuation de l'infection urineuse.

Un malade, cystotomisé pour tumeur de la vessie, mourut 15 jours après l'opération, à la suite d'une attaque d'hémiplégie.

Un autre malade, porteur d'une volumineuse tumeur de la vessie, mourut, 8 jours après une cystotomie simplement exploratrice, d'infection urineuse existant antérieurement à l'opération.

Un malade ayant subi la lithotritie mourut, 13 jours après, à la suite d'une attaque d'apoplexie, au moment où il allait quitter l'hôpital.

Un malade ayant subi une néphrotomie pour calcul du rein avec anurie, mourut 13 jours après l'intervention ; à l'autopsie on trouva une périnéphrite suppurée du côté opéré et un calcul urétéral du côté opposé. On avait dû, le lendemain de l'opération, faire un tamponnement de la plaie pour une hémorragie assez abondante.

Une néphrectomie pour une énorme tumeur rénale fut suivie de mort le lendemain de l'opération. Ce malade avait des reins peu perméables au bleu de méthylène. L'opération fut faite néanmoins pour tenter d'arrêter des hématuries abondantes. A l'autopsie on constata dans le rein opposé des lésions de nécrose épithéliale.

Une femme ayant subi une néphropexie mourut subitement le 19e jour après l'opération. Elle avait présenté pendant les jours précédents

quelques accidents cardiaques et des signes de pleurésie très légère à droite. L'autopsie ne put être faite.

Une femme atteinte d'infection puerpérale, ayant subi l'ablation abdominale de l'utérus, quitta l'hôpital au bout d'un mois, n'ayant eu aucun phénomène du côté du péritoine, mais continuant à avoir des accès fébriles. Elle a probablement succombé chez elle à la suite de la persistance des accidents.

Une hystérectomie abdominale sus-vaginale fut suivie de mort 17 jours après l'opération, chez une femme atteinte d'annexite double avec adhérences. Les suites opératoires avaient d'abord été satisfaisantes ; le 4e jour, après raccourcissement du drain, la température commença à s'élever, et la femme fut emportée par une septicémie péritonéale à marche lente. On trouva du streptocoque dans la sérosité.

Une femme atteinte de fistule intestino-vésicale et chez laquelle on avait enlevé une salpingite, ouverte à la fois dans la vessie et dans l'intestin grêle, succomba le 21e jour avec une fistule stercorale lientérique. Elle avait présenté des phénomènes de broncho-pneumonie double.

Une gastrostomie, faite d'urgence pour cancer de l'œsophage, fut suivie de la mort du malade le 9e jour, à la suite du développement d'une broncho-pneumonie septique consécutive à un envahissement du médiastin et du poumon par le néoplasme, qui avait perforé ces organes.

Une gastro-entérostomie antérieure pour cancer étendu de l'estomac. Le malade mourut de congestion pulmonaire 48 heures après l'opération. A l'autopsie l'on trouva le péritoine absolument sain.

Un malade atteint d'obstruction intestinale mourut le jour même de la cœliotomie, pratiquée sans anesthésie, tellement l'état du malade était précaire. Il était passé d'un service de médecine avec le diagnostic de rétention d'urine : il s'agissait d'une péritonite, suite d'occlusion intestinale par torsion totale du mésentère, avec anurie.

Un malade ayant subi la cœliotomie exploratrice pour cancer de la capsule surrénale mourut, 2 jours après, avec de la phlébite du membre inférieur gauche. A l'autopsie la veine iliaque était comprimée par le néoplasme.

Une cholécystostomie pour calculs biliaires, compliqués de cancer des voies biliaires, d'ictère et d'accidents infectieux, s'éteignit 6 jours après l'intervention.

Tableau indiquant les causes de mort.

A. — Morts rapides.

1 néphrectomie pour tumeur du rein, mort le lendemain.
1 cœliotomie pour occlusion intestinale. Le malade était tellement bas qu'on dut l'opérer sans anesthésie.
1 cœliotomie exploratrice pour cancer de la capsule surrénale.

B. — Complications survenues après l'opération.

a) *Complications pulmonaires.*

Broncho-pneumonie : 1 gastro-entérostomie antérieure pour cancer. 1 gastrostomie (broncho-pneumonie septique par perforation de l'œsophage).
Tuberculose pulmonaire : 1 uréthrotomie externe.

b) *Complications encéphaliques.*

1 hémorragie cérébrale 13 jours après une lithotritie.
1 attaque d'hémiplégie chez un malade cystotomisé 15 jours auparavant.

C. — Persistance d'accidents antérieurs a l'opération.

1 cystite gangreneuse compliquée de phimosis, pour lequel on avait dû faire la circoncision.
1 tumeur de la vessie. L'infection urineuse persista malgré la cystotomie. Mort au bout de 18 jours.
1 tumeur de la vessie. Cystotomie. Mort de cachexie 8 jours après.
1 prostatectomie par la voie haute chez un malade infecté.
5 infiltrations d'urine.
1 hystérectomie abdominale pour infection puerpérale.
1 cholécystotomie pour calculs biliaires, ictère, accidents infectieux et cancer des voies biliaires.

D. — Accidents septiques.

1° *Malades non infectés avant l'intervention.*

1 hystérectomie abdominale pour salpingite double.
1 néphrotomie pour anurie calculeuse.

2° *Malades infectés avant l'intervention.*

1 fistule intestino-vésicale consécutive à une annexite suppurée.

E. — Cause inconnue.

1 mort subite 19 jours après une néphropexie.

En terminant nous dirons qu'il a été pratiqué 336 anesthésies générales (333 au chloroforme, 3 au bromure d'éthyle) et 16 anesthésies locales par injection sous-cutanée de cocaïne, toutes sans accidents.

III

CYSTOSCOPIE DIRECTE CHEZ LA FEMME

Par Henri Hartmann

Chez la femme la cystoscopie peut être pratiquée beaucoup plus facilement que chez l'homme. Un simple uréthroscope suffit. Il faut simplement que les parois de la vessie soient étalées, que l'organe soit distendu. Or, comme il est impossible de distendre la vessie avec de l'eau, qui ressortirait par le tube de l'uréthroscope, il faut la remplir avec de l'air. Cette réplétion s'obtient d'une façon extrêmement simple. Il suffit d'élever fortement la région où se trouve la vessie pour que le contenu de l'abdomen tombe vers le diaphragme et que l'air se précipite dans le réservoir urinaire, dès qu'un tube uréthroscopique le met en communication avec l'atmosphère. Les chirurgiens américains, qui recourent en général à l'examen direct de la vessie, y arrivent en plaçant la malade dans la position génu-pectorale. Chez nous, où cette position est beaucoup moins fréquemment employée, il nous a semblé plus pratique de mettre la femme en position élevée du bassin, sur un plan incliné, la calant à l'aide d'épaulières. Une fois la vessie remplie d'air et l'uréthroscope mis en place, on éclaire avec une petite lampe électrique, placée au foyer d'un miroir concave, le fond de l'uréthroscope et on voit parfaitement le fond de la vessie.

Lorsque la vessie est saine, la muqueuse paraît lisse, pâle ou avec quelques vaisseaux seulement. Cet aspect, un peu différent de celui que donne le cystoscope de Nitze, qui montre toujours une vessie à parois rouges parcourue de vaisseaux volumineux, tient à ce que, dans l'examen uréthroscopique direct, la vessie est décongestionnée par le fait de la position élevée du bassin.

Avec le tube uréthroscopique, on inspecte successivement le trigone et les divers segments de la vessie. De très légères lésions peuvent être

constatées de cette manière. C'est ainsi que, tout dernièrement encore, un de mes internes, M. Prat, put découvrir l'orifice d'une fistule vésico-intestinale et y insinuer une sonde. Le cathéter revint souillé de matières

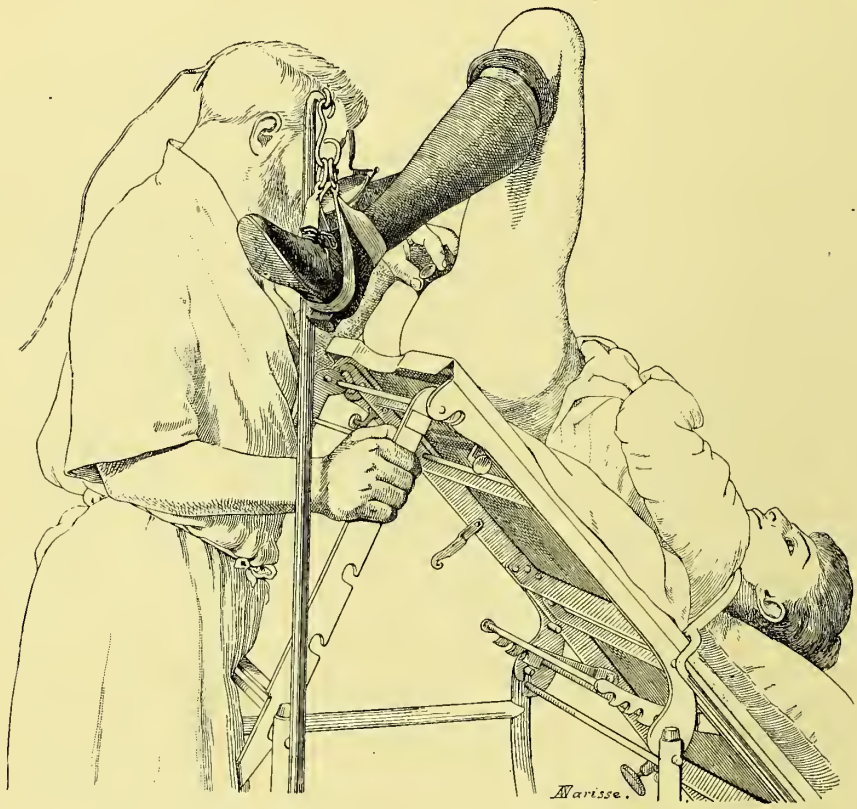

Fig. 29. — Examen de l'intérieur de la vessie en position élevée du bassin.

fécales, apportant la preuve qu'il avait bien été introduit dans l'intestin.

En dehors de ce fait que ce mode d'examen direct de la vessie est plus simple que la cystoscopie telle qu'elle est pratiquée généralement en France avec l'instrument de Nitze, il a encore l'avantage de permettre l'application directe de topiques médicamenteux sur des points malades et de préciser certaines lésions, comme cela est arrivé dans le cas de fistule intestino-vésicale dont nous parlons plus haut.

IV

LES TUMEURS DE LA CAPSULE ADIPEUSE DU REIN

Par Henri Hartmann et Paul Lecène

Un cas rare de tumeur mixte graisseuse de la capsule adipeuse du rein, que nous avons eu l'occasion d'observer, nous a donné l'idée de rechercher les observations analogues qui existent dans la littérature.

Nous les publions ici, à la suite de notre observation personnelle. Nous nous sommes strictement limités, dans la recherche de ces observations, aux cas où les connexions de la tumeur avec le rein étaient précisées d'une façon indiscutable; c'est dire que nous avons laissé de côté tous les faits de tumeurs graisseuses rétropéritonéales (lipomes du mésentère, lipomes diffus rétropéritonéaux) dans lesquels les auteurs n'ont pas nettement spécifié que la tumeur affectait des rapports intimes avec le rein. Il est très probable cependant qu'un grand nombre de ces dernières doivent avoir également pour origine la capsule adipeuse du rein.

Observations. — Nous commencerons par donner en détail l'observation qui a été le point de départ de ce travail, et nous la ferons suivre des autres observations que nous avons pu recueillir dans la littérature.

Obs. I. — H. M..., femme âgée de 62 ans, nous est adressée par notre confrère le docteur Hitier. Elle entre le 14 février 1901 à l'hôpital Lariboisière, salle Lailler.

La malade a toujours eu le ventre gros; cependant, depuis quatre mois, il a augmenté notablement, surtout il est devenu plus dur. Il y a deux mois, la malade a remarqué que son ventre était plus saillant à droite qu'à gauche.

Elle est gênée par cette saillie, lorsqu'elle se baisse ; quand elle marche vite, elle est facilement oppressée. En dehors de ces légers malaises, il n'y a pas de douleurs. Réglée régulièrement depuis l'âge de 11 ans, elle a eu six grossesses, dont cinq à terme et une fausse couche. Depuis huit ans, elle n'est plus réglée. Les selles sont faciles et normales comme quantité et qualité. Il n'y a pas de troubles de la mic-

tion ; jamais la malade n'a eu d'hématurie. En somme, elle se plaint seulement d'avoir un gros ventre et désire en être débarrassée.

Comme antécédents personnels, il n'y a rien à signaler : sa mère est morte à 84 ans, son père à 42 ans, de rétention d'urine ; ses frères et sœurs sont bien portants ; sur les cinq enfants de la malade, deux sont morts en bas âge, les trois autres sont bien portants.

A l'*examen*, on voit que le ventre est gros, saillant en avant, asymétrique, plus saillant à droite, et en particulier au niveau de l'ombilic ; il n'y a pas de déplissement de la cicatrice ombilicale, ni d'altération de la peau, sauf de l'œdème sus-pubien. La masse intestinale est refoulée à gauche de l'abdomen, où elle donne une sonorité très nette ; la tumeur au contraire est mate et occupe l'hypochondre droit,

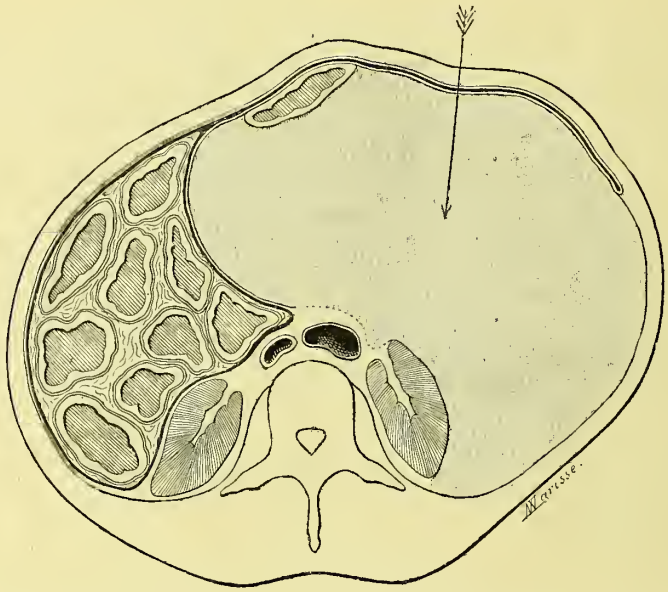

Fig. 30. — Coupe schématique de l'abdomen contenant une tumeur périrénale à droite. Cette tumeur a été attaquée un peu latéralement au niveau de la flèche, en dehors du côlon, de manière à ménager les vaisseaux qui, partis de l'aorte prévertébrale, se rendent à ce dernier en contournant la partie interne de la tumeur.

le flanc droit, et descend jusqu'à l'arcade crurale, dépassant la ligne médiane au niveau de l'ombilic ; dans le flanc droit, à la partie postérieure, on trouve une bande de sonorité ; enfin, la tumeur est séparée du foie, dont le volume semble normal, par une bande de sonorité (le côlon transverse). Cette tumeur, de forme générale lobulée, a une consistance un peu variable ; ferme par places, elle est rénitente et même molle en d'autres, sans fluctuation en aucun point ; elle est indolente spontanément et à la pression.

Le toucher vaginal ne donne rien de particulier ; l'utérus est mobile ; rien dans

les culs-de-sac. Les urines sont normales. L'état général est bon. La température, normale le matin, monte le soir à 38°, 38°,2.

En présence de ces signes et de cette histoire clinique, M. Hartmann porte le diagnostic ferme de *tumeur rétro-péritonéale.*

Le 20 mars 1901, *cœliotomie.* La tumeur apparaît d'emblée, soulevant le péritoine pariétal postérieur. Le cæcum et le côlon ascendant sont reconnus, refoulés vers la partie gauche de l'abdomen. Incision du péritoine pariétal postérieur à droite de ce gros intestin (fig. 30). La tumeur est directement abordée; elle est énorme, remplissant l'abdomen, l'hypochondre droit, la fosse lombaire de ce côté. Toute énucléation hors de l'abdomen est impossible. Aussi pratique-t-on le morcellement en attaquant le néoplasme par le centre ; après avoir enlevé dans ce centre une série de morceaux, ce qui se fait sans écoulement sanguin, on arrive finalement à énucléer la tumeur.

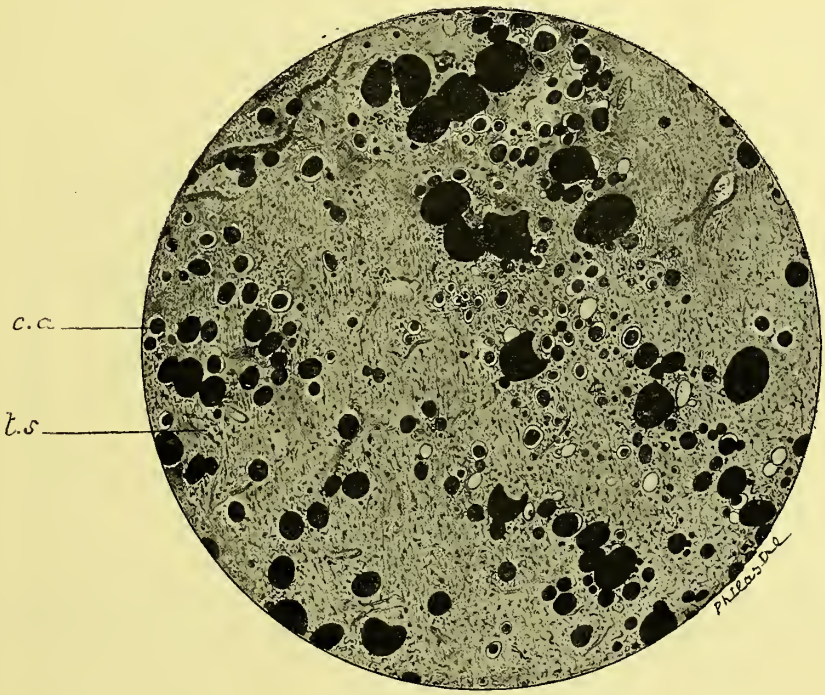

Fig. 31. — Coupe donnant l'aspect histologique de la plus grande partie du néoplasme (*c. a.*, cellules adipeuses ; *t. s.*, tissu sarcomateux).

Luxée vers la gauche, ses attaches inférieures apparaissent peu à peu ; elle englobe le rein droit, dont on ne peut la séparer ; aussi enlève-t-on celui-ci ; il paraît normal. L'hémostase est facile et se réduit au pincement de quelques vaisseaux disséminés à la périphérie. A aucun moment on n'a vu de pédicule rénal net.

La tumeur enlevée, il reste une énorme poche, formée par les deux volets du péritoine pariétal postérieur.

Cette poche est considérablement réduite par un surjet en bourse ; puis, ses lèvres sont marsupialisées et suturées aux deux lèvres du péritoine pariétal antérieur. On laisse deux gros drains.

Toute l'opération s'est passée à droite du côlon ascendant, par conséquent en dehors de la grande cavité péritonéale, et a respecté les vaisseaux allant à ce côlon, vaisseaux situés sur le côté gauche de la tumeur, qu'ils contournaient.

Les *suites opératoires* furent des plus simples. Pas de choc. Ablation du drain au bout de quelques jours. La malade sort guérie le 29e jour.

Quatre mois après, nous la revoyons ; elle se porte très bien et ne présente pas trace de récidive ; mais, en mars 1902, elle revient avec une récidive manifeste, déjà volumineuse et présentant au palper des caractères identiques à ceux de la tumeur primitive. Depuis cette époque nous l'avons perdue de vue.

Examen de la tumeur. — La tumeur enlevée présente l'aspect du liposarcome,

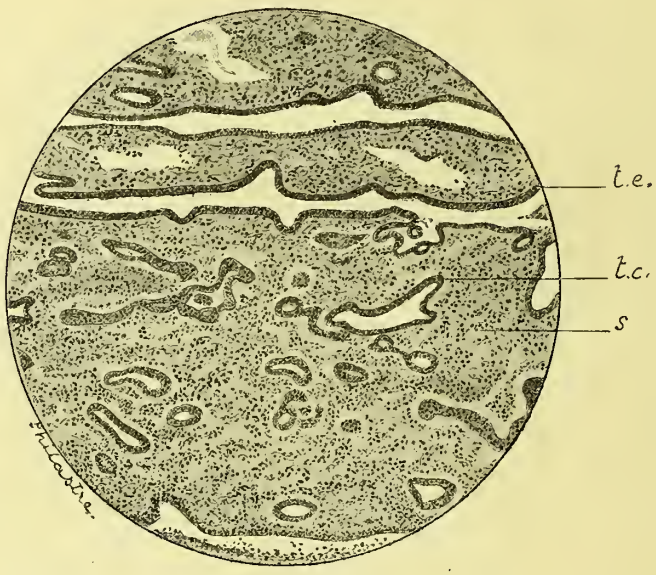

Fig. 32. — Coupe d'un point de la tumeur contenant dans une trame sarcomateuse (*s*) des tubes épithéliaux (*t. e.*).

avec, vers le centre, des parties plus molles, en voie de dégénérescence et déchirables à la moindre traction.

Elle est formée par une masse énorme, de couleur jaunâtre ou rosée, sur laquelle se greffent des prolongements lobulés, irréguliers, d'un diamètre variant de celui du poing à celui d'une noix. Le rein extirpé est sain macroscopiquement ; mais les vaisseaux de son pédicule sont dissociés par la tumeur et ont été liés en des points différents. Le poids de la tumeur et de 10 kgr. 100.

L'examen histologique de cette tumeur, pratiqué sur des morceaux prélevés en différents points, nous a montré qu'elle était constituée suivant les points :

a) *Par du tissu adipeux;*

b) *Par du tissu conjonctif embryonnaire avec vaisseaux sans paroi propre;*

c) *Par du tissu myxomateux;*

d) *Enfin, chose curieuse*, en un point, nous avons trouvé, épars au milieu d'un stroma conjonctif embryonnaire, *des tubes coupés soit longitudinalement, soit transversalement*, délimités par une paroi propre, et revêtus à leur face interne d'un *épithélium cubique* plutôt que cylindrique, épithélium en certains points cilié. Ces tubes, nettement épithéliaux, ressemblaient fort à ceux du corps de Wolff; d'ailleurs, nous fîmes voir nos préparations au docteur Brault, qui fut aussi de cet avis. Il s'agit donc d'une tumeur *mixte périrénale*, développée selon toute vrai-

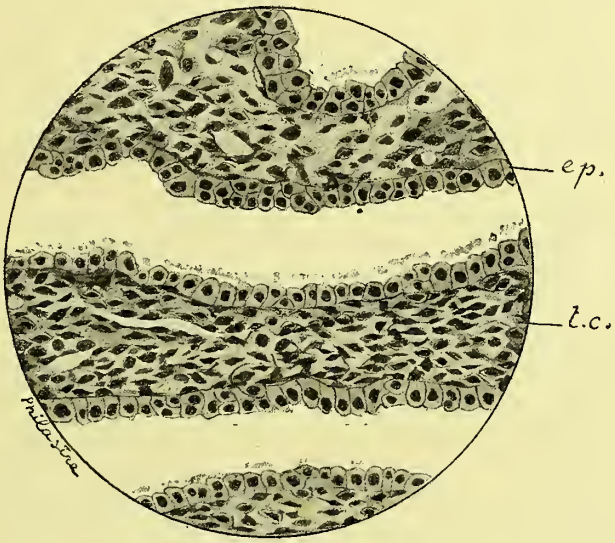

Fig. 33. — Un des tubes épithéliaux de la fig. 32 vu à un fort grossissement (*ep.*, épithélium; *t. c.*, tissu conjonctif).

semblance, de par son siège anatomique et ses connexions avec le rein, aux dépens de la capsule adipeuse du rein; histologiquement, c'est un *lipo-myxo-sarcome*, avec, en un point, des débris épithéliaux embryonnaires, qui permettent de donner à cette tumeur le nom de « *tumeur mixte* ».

Obs. 2. — **Morris**, *Surgical diseases of the kidney*, London, 1901, t. II, p. 29. — *Retroperitoneal fibrolipoma removed with the kidney of a lady of* 70. — Pas de détails cliniques ni opératoires.

Obs. 3. — **Spencer Wells**, *Ovarian and uterine tumours*. London, 1882. p. 111. — Femme de 43 ans, souffrant, depuis des années, d'une tumeur abdominale. Le 24 octobre 1867, on fit une laparotomie exploratrice qui montra la présence d'une tumeur graisseuse.

Le 5 novembre, ablation de la tumeur, après incision d'une capsule celluleuse.

On laisse un gros lobe au contact du rein droit. Mort 58 heures plus tard, de péritonite. Une masse d'apparence graisseuse restait autour du rein droit, refoulant à gauche le côlon et adhérant à la face inférieure du foie ; elle pesait environ 10 à 12 livres.

Obs. 4. — **Lossen**, *Deut. Zeitsch. f. Chir.*, Leipzig, 1880, t. XIII, p. 199. — En 1879 ; femme de 37 ans ; tumeur qui, en 6 mois, avait atteint le volume du poing. Avant l'opération, on sentait à travers la paroi abdominale flasque (8 grossesses antérieures), dans l'hypochondre droit, une tumeur de forme arrondie recouverte par l'intestin ; il n'y avait pas de fluctuation.

Diagnostic : Tumeur de l'ovaire droit. Aucun trouble du côté des reins ; urine claire, non sanglante.

Laparotomie ; la tumeur est un sarcome qui enveloppe le bord convexe du rein droit, d'ailleurs sain. On fait la néphrectomie ; difficultés d'hémostase. Néanmoins, guérison. La malade, revue 2 ans après, n'a pas de récidive.

Examen histologique : angiosarcome de la capsule du rein.

Obs. 5. — **Wiglesworth**, *Lancet*, London, 30 juin 1883, t. I, p. 1121. — A l'autopsie d'une femme idiote de 43 ans, on découvrit une grosse tumeur abdominale, que l'on avait prise pour une tumeur de l'ovaire. Elle existait depuis 5 ans et avait déterminé de l'ascite, de l'œdème des membres inférieurs. Mort par œdème pulmonaire. La tumeur était un *myxo-lipome* développé dans la capsule du rein droit, qui était enfoui, intact, dans la masse de la tumeur. Celle-ci pesait 41 livres.

La tumeur rétropéritonéale remplissait tout le ventre ; le foie était refoulé en haut et très aplati ; le côlon ascendant était sur le bord gauche de la tumeur et tout le grêle était refoulé à gauche. La tumeur est cloisonnée, lobulée, de consistance différente suivant les points, tantôt molle, myxomateuse, en d'autres points jaunâtre, lipomateuse ; enfin, par places, des bandes de cartilage irrégulières découpent les lobules myxo-lipomateux.

Obs. 6. — **Thiersch**, cité par Wagner, *Deut. Zeit. f. Chir.*, Leipzig, 1886, Bd XXIV, p. 509. — Enfant de 3 ans, chez qui on avait fait le diagnostic de kyste hydatique du foie. La fluctuation était nette ; mais, parce que : 1° la tumeur était franchement fluctuante et parfaitement lisse et arrondie ; 2° parce que la région lointaine droite n'était pas mate ; 3° parce que la tumeur était mobile avec la respiration ; 4° parce que les ponctions étaient restées négatives, on fit une laparotomie exploratrice ; on vit une tumeur énorme développée autour du rein droit. On referme le ventre ; la tumeur continua à se développer ; mort 5 *mois après* ; à l'autopsie, on trouva un *sarcome* d'aspect lobulé, avec des points nécrosés, d'autres hémorragiques, énorme, développé autour du rein droit, intact au milieu de la tumeur. Il n'y avait pas de métastase.

Obs. 7. — **Gould**, *The Lancet*, London, 1888, t. II, p. 518. — Homme de 30 ans qui a vu son ventre augmenter rapidement de volume depuis peu de temps. La tumeur est sous-hépatique, fluctuante et suit les mouvements respiratoires ; l'urine est normale. La ponction exploratrice ramène un peu de sang.

Incision sur le bord externe du grand droit du côté droit. Tumeur rétropéritonéale périrénale. Ablation de la tumeur et du rein droit. Guérison.

La tumeur est un *myxo-sarcome de la capsule* du rein droit. Celui-ci est sain, sauf un peu d'atrophie, par compression probablement.

Obs. 8. — **Kündrat**, in Salzer, *Wiener klin. Woch.*, 1888, p. 221. — En 1881, à la clinique de Rehaczek, on soigna un homme d'âge moyen, souffrant depuis longtemps d'une tumeur abdominale à développement lent. Tumeur fluctuante.

Diagnostic : Kyste hydatique.

Une ponction exploratrice donna quelques détritus graisseux et du liquide séreux.

Opération : Laparotomie exploratrice; essais infructueux d'ablation; marsupialisation. Mort quelques heures après.

L'autopsie montra qu'il s'agissait d'un *myxo-lipome* développé dans la capsule du rein gauche, intact, situé à la partie supérieure de la tumeur, qui était grosse comme une tête d'adulte.

Obs. 9. — **Olshausen**, in Saurenhaus, *Centr. f. Gynäk.*, Leipzig, 1890, n° 10. — Tumeur de 13 livres et demie enlevée par laparotomie chez une femme de 42 ans qui avait vu son ventre augmenter progressivement depuis un an.

Il s'agissait d'un *lipome* développé dans la capsule du rein droit, lipome qui fut enlevé ainsi que le *rein droit, d'ailleurs normal*. Guérison.

Obs. 10. — **Thomas**, in Heyder, *Arch. f. Gynäk.*, 1890, p. 301, t. XXXVIII, — En 1881, Thomas opère une femme de 21 ans.

Diagnostic : Tumeur de l'ovaire; néphrectomie.

Il s'agissait d'un *fibrome de la capsule du rein* du poids de 10 livres et demie. Guérison.

Obs. 11. — **Bruntzel**, *Berlin. klin. Woch.*, 1882, n° 49, p. 745. — Femme de 33 ans, opérée en 1882. Elle souffrait depuis 5 ans d'une tumeur progressivement croissante peu douloureuse. La tumeur était médiane, peu mobile, encadrée à gauche et à droite de sonorité intestinale. Ponction exploratrice négative. Troubles digestifs. Amaigrissement.

Diagnostic en suspens. Laparotomie : la tumeur est très adhérente, rétro-péritonéale, recouverte de gros valsseaux; on l'enlève en masse avec le rein gauche; grosses difficultés pour lier tous les vaisseaux; à un moment on lie l'uretère gauche et l'on se décide alors à sacrifier le rein.

Il s'agissait d'un *fibrome* lobulé, cloisonné, du poids de 37 livres et demi, développé dans la capsule du rein. Guérison. Mais au dixième jour fistule stercorale sur le côlon descendant.

Obs. 12. — **Thornton**, *Lancet*, London, 1883, t. I, p. 899. — Femme de 53 ans, la tumeur existait depuis 6 ans. On enlève par laparotomie une tumeur du rein, diagnostiquée tumeur de l'ovaire. La tumeur, un *sarcome* du poids de 11 livres, était

développée dans la capsule du rein, qui était sain : fibrome avec des points en dégénérescence sarcomateuse. La malade a été revue sans récidive 2 ans après.

Obs. 13. — **Spencer Wells**, *British med. Journal*, London, 19 avril 1884, t. 1, p. 758. — Femme de 48 ans, qui depuis 9 ans souffre du ventre. Il y avait deux tumeurs ; par la laparotomie on énuclée celle de droite, du poids de 16 livres et demie ; l'autre, située à gauche, pesait 14 livres et demie et fut également énucléée. De ce côté on fut obligé de réséquer le tiers inférieur du rein gauche; de l'autre côté, on ne vit même pas le rein. Guérison.

Il s'agissait de deux *fibro-lipomes* développés dans la capsule des reins. L'ensemble des tumeurs pesait 31 livres.

Obs. 14. — **Kümmel**, *Deut. med. Wochenschrift*, 1886, n° 50, p. 895. — Femme de 38 ans. Tumeur abdominale existant depuis 3 ans et ayant subi depuis quelques mois un développement rapide. On crut qu'il s'agissait d'un kyste hydatique. La ponction resta négative. Laparotomie : à l'opération on vit que la tumeur était rétro-péritonéale, croisée par le côlon descendant : on énucléa la tumeur, mais la rate fut déchirée ; hémorragie considérable arrêtée par des ligatures. Mort 2 jours après.

Il s'agissait *d'un énorme lipome* lobulé et cloisonné entourant le rein gauche intact.

Obs. 15. — **Rosmanit**, *Wiener klin. Woch.*, 1888, p. 221. — Femme de 53 ans, souffrant d'une grosse tumeur abdominale prise pour une tumeur solide de l'ovaire. Laparotomie : tumeur rétro-péritonéale droite ; on la morcelle en 4 portions, et l'extirpation est assez facile. On est amené à enlever le rein droit normal. Mort peu de temps après l'opération, de collapsus. Examen histologique : *fibro-myxo-lipome* de la capsule du rein droit.

Obs. 16. — **Billroth**, in Salzer, *Wiener klin. Woch.*, 1888, p. 222. — Homme de 40 ans. Porteur d'une énorme tumeur abdominale. Malade déjà cachectique et affaibli ; pas de diagnostic ferme. Laparotomie : on voit une tumeur rétro-péritonéale à gauche repoussant le côlon en avant ; énucléation et morcellement de la tumeur qui est lobulée, d'apparence lipomateuse. On arrive ainsi jusqu'au rein gauche, qui est normal, mais dont le pédicule vasculaire est dissocié ; il y a encore des masses lipomateuses, en arrière. On enlève le rein gauche. En haut la tumeur va jusqu'au diaphragme ; blessure de la veine splénique ; ligature.

L'opération a duré 1 heure et demie. Le malade meurt de collapsus dans la nuit.

Il s'agissait d'un *myxo-lipome* de la capsule du rein gauche du poids de 29 kilogrammes.

Obs. 17. — **Thiriar**, *Congrès français de chirurgie*, Paris, 1889, p. 319. — Femme de 63 ans, chez qui on avait diagnostiqué une tumeur de l'ovaire droit ; la tumeur, du volume d'une grossesse à terme, était bosselée, mollasse, semi-fluctuante, très mobile ; son développement aurait été assez rapide, 6 mois environ ; urines normales, état général excellent.

Laparotomie ; l'énucléation fut facile, mais l'on fut obligé d'enlever aussi le rein droit inclus dans la tumeur. Suture du péritoine, contre-ouverture lombaire avec un drain. Guérison.

Il s'agissait d'un *lipome de la capsule* du rein droit pesant 11 kgr. 500 ; le rein enlevé était normal.

Obs. 18. — **Von Eiselsberg**, *Wiener klin. Wochenschrift*, 1890, p. 438. — Femme de 70 ans. A remarqué depuis quelques mois une tumeur dure dans son ventre. Depuis 3 ans constipation, douleurs lombaires, pas de symptômes urinaires ; amaigrissement et perte d'appétit. On diagnostique vraisemblablement une tumeur de l'ovaire droit.

Laparotomie ; opération rapidement menée, dans laquelle on enlève la tumeur qui englobe complètement le rein gauche, que l'on extirpe en même temps. Guérison rapide.

La tumeur, du poids de 8 livres, était un *fibro-lipome de la capsule du rein, d'ailleurs normal.*

Obs. 19.— **Sänger**, *Archiv für Gynäkologie*, Berlin, 1890, Bd 38, p. 302. — Femme de 37 ans, qui, depuis sa dernière grossesse, en février, a vu son ventre augmenter progressivement de volume. On diagnostiqua que c'était probablement une tumeur de l'ovaire. Le 4 juillet 1889, laparotomie ; on trouve une grosse tumeur rétropéritonéale partant de la capsule du rein gauche ; on enlève la tumeur par énucléation et le rein (essai de conservation du rein, mais déchirure de celui-ci : d'où néphrectomie). Guérison.

Le rein est sain ; la tumeur est un *fibro-sarcome de la capsule rénale*, du poids de 15 livres.

Obs. 20. — **Lotheisen**, *Archiv f. klin. Chir.*, Berlin, 1896, t. LII, p. 740.— Femme de 52 ans, 1888. Souffre depuis 2 ans ; il y a de l'œdème des membres inférieurs ; la tumeur, très volumineuse, présente de la pseudo-fluctuation.

La laparotomie montre que la tumeur est rétropéritonéale, composée de lobes de la grosseur du poing, qui à la coupe sont d'une consistance tantôt ferme, tantôt molle, comme s'ils étaient œdémateux ; certains points semblent être du lipome, d'autres du fibrome adulte.

Le *diagnostic* histologique fut : *myxo-lipome*. La tumeur siégait entre le rein et la capsule surrénale. Le fragment extirpé avait 60 centimètres de largeur, 32 centimètres de haut et autant d'épaisseur. La *malade mourut de péritonite.*

L'*autopsie* montre qu'il restait encore un fragment de la grosseur d'une tête d'enfant dans le petit bassin, entre les deux feuillets du méso de l'S iliaque et un autre morceau de la tumeur, gros comme une tête d'adulte derrière le foie. Entre ce dernier fragment et le foie, on voyait la capsule surrénale. Le rein droit était refoulé par la tumeur sur la ligne médiane ; le bassinet était refoulé en haut, l'uretère se trouvait en bas.

Obs. 21.— **Tillmann**, *Centralbl. f. Chir.*, Leipzig, 1891, n° 28, p. 551.— Femme de 28 ans ; en septembre 1888, a remarqué depuis un an une tumeur abdominale grosse

comme le poing, qui depuis a augmenté rapidement ; urines normales. Pas de diagnostic. La Laparotomie montre une énorme tumeur rétropéritonéale partant de la capsule du rein gauche. On l'enlève ainsi que le rein gauche. Guérison. Mais un an après, signes de récidive.

Il s'agit d'une tumeur en partie myxo-fibromateuse, en partie lipomateuse, du poids de 10 kilogrammes, de la capsule du rein gauche, avec rein normal. Récidive en octobre 1889.

Obs. 22. — **Van der Veer**, *Trans. of the Americ. surgical Assoc.*, Washington, 1891, t. IX, p. 375. — Femme de 42 ans ; tumeur de la région lombaire droite existant depuis quinze ans; accroissement progressif et indolore, pas de phénomènes urinaires. La tumeur était développée autour du rein droit ; elle était adhérente à sa capsule, mais facile à énucléer. Elle pesait 8 livres ; à la coupe la tumeur semble être un myxo-fibrome avec des points lipomateux et des points kystiques. On avait pu l'enlever sans blesser le rein. Histologiquement, il s'agit d'un *lipo-myxome* avec infiltration embryonnaire considérable. Le point de départ était manifestement la capsule adipeuse du rein droit. Mort.

Obs. 23.— **Reverdin (A.)**, *Congrès français de chirurgie*, Paris, 1894, p. 705.— Femme de 46 ans, porteuse d'une énorme tumeur de la moitié gauche de l'abdomen, datant de 13 mois. Pas de diagnostic ferme, la malade affirmait être enceinte : elle sentait même remuer ; plus de règles depuis 13 mois, œdème énorme de la paroi abdominale, toucher vaginal impossible, fonctions digestives déplorables, respiration gênée, pouls misérable ; la malade réclame une intervention avec instance. La tumeur se montre, à l'opération rétropéritonéale, développée autour du rein droit ; comme on ne peut laisser le rein, qui est d'ailleurs normal, on l'enlève avec la tumeur. *Enucléation* par une incision de 40 centimètres médiane à la fin de l'opération, malade presque mourante, ranimée par du sérum sous-cutané. La tumeur, qui était un *fibro-myome* de la capsule adipeuse du rein droit, pesait 48 livres. Le rein présentait quelques lésions de néphrite mixte à la périphérie, là où il adhérait intimement au néoplasme. Guérison.

Obs. 24.— **Hildebrandt**, *Deut. Zeitschr. f. Chir.*, Leipzig, 1895, t. XL, p. 99.— Il n'y a pas de détails sur l'opération, la guérison, etc. Mais l'observation anatomique est très complète. Femme de 30 ans ; depuis un an et demi, elle a remarqué que son ventre augmentait. La tumeur est dans le flanc droit, sous le foie ; le côlon passe devant, elle est un peu douloureuse, elle s'est développée entre la partie supérieure du rein droit et la capsule surrénale droite. On fait la néphrectomie et la fermeture du ventre. Guérison en 6 semaines. On trouve que la tumeur est rétropéritonéale, adhère au pôle supérieur du rein droit, que le côlon ascendant est devant. Pas de phénomènes urinaires, pas de fièvre. Il s'agit d'un *fibro-myxo-osléo-sarcome de la capsule du rein droit.*

Obs. 25. — **Adami**, *Montreal medic. Journ.*, 1897, Jan. et Febr., cité d'après Kelynack, *Renal Growths*, London, 1898, p. 187. — Homme de 45 ans. Depuis 3 mois a remarqué que son ventre augmentait beaucoup de volume. L'abdomen est très volumineux, avec une voussure plus marquée à gauche ; la fluctuation est nette. Une ponction reste négative.

Laparotomie exploratrice montre une énorme tumeur remplissant l'abdomen. Pas de tentative d'extirpation. La mort survient, un an après, de septicémie. L'autopsie montra qu'il s'agissait d'une énorme tumeur remplissant le ventre, ayant refoulé tout l'intestin grêle à droite, croisée en écharpe par le côlon descendant ; au milieu de la tumeur, qui pesait 41 livres, on trouva le rein intact avec l'uretère perméable ; l'examen histologique montra qu'il s'agissait d'un *fibro-myxo-lipome* de la capsule du rein gauche.

Obs. 26. — **Adami**, *ibid.* — Homme de 60 ans. Porteur depuis 2 ans d'une grosse tumeur de l'abdomen à développement progressif et indolore. Meurt de pneumonie.

Autopsie : Énorme tumeur rétropéritonéale, du poids de 41 livres, entourant complètement le rein gauche, qui est normal, sauf un petit kyste de la substance corticale ; le côlon descendant est refoulé en avant et à droite par la tumeur.

Microscopiquement, il s'agit d'un *fibro-lipome* développé dans la capsule adipeuse du rein gauche.

Obs. 27. — **Skütsch**, *Correspondenzblatter Ol. der allg. ärtz. Vereins von Türingen*, 1898, n° 12. Cité d'après Bork, *Arch. f. klin. Chirurgie*, Berlin, 1901, Bd 63, p. 935. — Chez une femme de 48 ans on sentait dans la moitié gauche de l'abdomen une tumeur de consistance élastique, qui descendait presque dans le petit bassin. Pas de diagnostic. La laparotomie montra que la tumeur était un *lipome* du poids de 8 livres, développé dans la capsule adipeuse du rein gauche. On l'énucléa en laissant le rein intact en place. Guérison rapide.

Obs. 28. — **May**, in Bork, *Arch. f. klin. Chir.*, Berlin, 1901, Bd 63, p. 935. — Fillette de 1 an ; depuis quelque temps les parents ont remarqué dans le côté droit du ventre une sorte de tumeur ; un médecin consulté a parlé de tumeur du rein.

On remarque une voussure considérable du côté droit du ventre ; on sent à la palpation une tumeur grosse comme une tête d'adulte, presque fluctuante, à contact lombaire, immobile avec la respiration. L'intestin est au-devant de la tumeur.

Diagnostic : sarcome du rein droit.

L'opération, pratiquée par la voie lombaire (incision de Bergmann), montre qu'il s'agit d'un lipome de la capsule du rein droit gros comme une tête d'enfant. On l'enlève facilement sans ouvrir le péritoine ; à la fin de l'opération, le rein normal est senti à sa place. Guérison. Revue 18 mois après : guérison maintenue.

A l'examen microscopique, *lipome pur* de la capsule du rein droit.

Obs. 29. — **Pfannenstiel**, in Bork, *Arch. f. klin. Chir.*, Berlin, 1901, Bd 63, p. 936. — Femme de 51 ans. Depuis un an, la malade a remarqué que son ventre augmentait de volume ; miction souvent pressante ; urines d'ailleurs normales ; l'examen clinique donne l'impression d'un kyste de l'ovaire ; la tumeur est mate, remonte en haut et à gauche dans le flanc ; à droite, sonorité intestinale.

Pas de diagnostic. Laparotomie ; la tumeur ressemble à un kyste de l'ovaire ; mais la ponction ne donne rien ; on voit alors que la tumeur est rétropéritonéale et que c'est un fibro-myxome provenant de la capsule du rein gauche.

La tumeur se laisse parfaitement énucléer, sauf en un point, où elle adhère au rein gauche, d'ailleurs sain. Celui-ci est déchiré ; on ferme la plaie rénale par quelques points de catgut profond. Guérison parfaite. Revue un an après en très bon état.

L'examen anatomique montre qu'il s'agit d'un *fibro-myxome*, développé dans la capsule adipeuse du rein gauche.

Obs. 30. — **Brenner**, *Wiener klin. Woch.*, 1891, n° 49, p. 921. — Femme de 48 ans, portant une tumeur à évolution progressive qui occupe le côté droit de l'abdomen et la fosse lombaire, indépendante du foie et de l'appareil génital, ne s'accompagnant d'aucun trouble du côté urinaire. Par une laparotomie médiane on trouve une tumeur rétro-péritonéale qu'on énuclée. Le pôle supérieur du rein adhérent à la tumeur est déchiré. On arrête l'hémorragie par une cautérisation au thermo et quelques sutures. Selles sanglantes deux jours après l'opération. Guérison. Revue guérie un an après. Il s'agissait d'un *léiomyome*.

Obs. 31. — **Jeannel**, in Bauby et Daunic, *Midi médical*, Toulouse, 1893, n° 45, p. 532. — Femme de 45 ans, portant une tumeur dure à évolution lente (3 ans), occupant tout l'espace compris entre la face inférieure du foie et la crête iliaque à droite. Pas de symptôme urinaire. Laparotomie latérale. Énucléation de la tumeur, le rein refoulé en bas et en dedans est laissé. Drainage antérieur. Guérison. Histologiquement, *fibromyome*.

Obs. 32. — **Paquet**, *Bullet. médic. du Nord*, Lille, 1886, p. 235. — Femme de 44 ans ; développement progressif d'une grosse tumeur depuis 18 mois. Pas de symptômes urinaires. Ablation par une laparotomie de la tumeur et du rein. Pas de drainage. Mort au 2e jour. Il s'agissait d'un *angiosarcome périrénal* laissant le rein intact.

Obs. 33. — **Chavannaz**, *Revue mensuelle de gynécologie, obstétrique et pædiatrie de Bordeaux*, 1900, t. II, p. 57. — Femme de 50 ans ; augmentation progressive de volume du ventre constatée en mars 1899. La tumeur est fluctuante, sans phénomènes urinaires. Le 26 octobre 1899, ablation de la tumeur et du rein, l'uretère ayant été sectionné pendant son énucléation. Mort d'infection. La tumeur enlevée pesait 4.900 grammes, il restait une masse de 2.900 grammes. Histologiquement, *lipome pur*.

La lecture et la comparaison de ces 33 cas nous permettent de tracer dans ses grandes lignes l'histoire clinique et anatomique de ces tumeurs et d'étudier le traitement dont elles sont justiciables[1].

[1] Dans notre relevé nous avons laissé de côté les lipomes du mésentère et certaines tumeurs rétropéritonéales dont les connexions avec le rein n'étaient pas bien établies. Nous avons de même éliminé les sarcomes de la capsule propre du rein (Döderlein, Galimir, Elliot, etc.), ainsi que les tumeurs ganglionnaires juxtarénales secondaires à un cancer du testicule (cas de Jeanne), limitant cette étude à celle des tumeurs primitives de la capsule adipeuse.

Etiologie. — Nous voyons que, si nous en exceptons 2 cas (May et Thiersch), ces tumeurs se rencontrent surtout à l'*âge moyen de la vie*, de 30 à 60 ans. Seuls les cas de May et de Thiersch, où l'on vit ces tumeurs chez des enfants de 1 an et de 3 ans, font exception ; ces deux faits sont très intéressants, car ils plaident, comme nous le verrons, en faveur de la nature congénitale de certaines des tumeurs qui nous occupent.

Les *femmes* sont beaucoup plus souvent atteintes que les hommes (27 femmes, 6 hommes). Le côté malade semble être un peu plus souvent le droit que le gauche : sur 28 cas, 11 fois la tumeur siégeait à gauche, 16 fois à droite, 1 fois elle était bilatérale (Spencer Wells). Ce sont là les seules notions étiologiques que nous puissions retirer de l'étude de nos 33 cas.

Anatomie pathologique. — Les connexions de la tumeur avec le rein sont les plus importantes à étudier. Développées dans la capsule adipeuse de cet organe, ce sont des *tumeurs rétropéritonéales ;* leur développement se fait surtout en avant et en dehors ; en haut elles sont arrêtées par le diaphragme, en arrière et latéralement par les parois ostéo-fibreuses de la loge rénale (vertèbres, douzième côte, ligament lombo-costal). Le rein est le plus souvent perdu au milieu des éléments de la tumeur ; cependant on le trouve toujours à peu près à sa place normale, comme le montre le schéma de la fig. 30; parfois, mais beaucoup plus rarement, le néoplasme se développe entre le rein et la capsule surrénale (Lotheisen, Hildebrandt). L'enfouissement du rein au milieu de la tumeur est important à noter au point de vue opératoire, car il explique comment, dans la plupart des cas, le rein s'est trouvé enlevé avant que l'opérateur ait pu s'en apercevoir. Ce qui rend plus difficile encore la recherche du rein au milieu de la tumeur, c'est la *dissociation des éléments du pédicule rénal* par le néoplasme ; ce fait était très net dans notre cas ; aussi, les vaisseaux du rein, méconnaissables au milieu des autres vaisseaux qui abordent la périphérie de la masse néoplasique, sont-ils liés très souvent, avant que l'on ait reconnu le rein, ce qui naturellement rend la conservation de celui-ci impossible. Les *rapports de la tumeur avec le gros intestin* sont également d'un intérêt capital au point de vue opératoire. Comme on le voit sur la coupe schématique, le côlon ascen-

dant ou descendant, suivant le côté considéré, est refoulé en avant par la tumeur, qui déplisse en quelque sorte son court méso et vient le plaquer contre la paroi abdominale antérieure. La tumeur étant rétropéritonéale, pour l'aborder il faut de toute nécessité passer soit en dehors, soit en dedans du côlon ; passer en dedans du côlon expose à couper les vaisseaux afférents du gros intestin, d'où danger de sphacèle, ce qui fut vu dans un cas (Bruntzel).

Donc, c'est *en dehors du côlon*, reconnu dès le ventre ouvert, que l'on devra inciser le péritoine pariétal postérieur, pour trouver le plan de clivage qui permettra d'éviter sûrement les vaisseaux du côlon.

Les adhérences aux gros vaisseaux (aorte, veine cave inférieure, vaisseaux mésentériques) ne semblent pas fréquentes dans les tumeurs qui nous occupent ; elles sont, en effet, *encapsulées ;* c'est là un fait capital qui explique comment un clivage prudent à la périphérie, en ayant soin de bien se tenir au contact immédiat du néoplasme, permettra d'éviter de blesser les organes voisins.

Au point de vue du volume, de l'aspect et de la consistance, les tumeurs périrénales semblent bien spéciales. Ce sont des tumeurs souvent très volumineuses [41 livres (Adami), 58 livres (Billroth), 10 kgr. 500 (cas personnel)], d'aspect lobulé, de consistance inégale suivant les points considérés.

La lobulation de ces tumeurs est surtout intéressante ; les lobes sont de volume très irrégulier, variant de la grosseur du poing ou d'une tête de fœtus à celle d'une noix. Souvent ces lobes sont séparés les uns des autres par des sillons profonds, qui tendent à les détacher de la masse principale ; aussi pourrait-on croire souvent être arrivé à la périphérie de la tumeur, alors qu'en réalité on n'a fait que cliver un lobe d'avec le lobe voisin ; ceci explique comment, dans certains cas, on a pu laisser une assez grande partie de la tumeur, après une extirpation en apparence complète (cas de Lotheisen).

La consistance varie suivant les points, surtout lorsque la tumeur est mixte, comme dans le cas d'Hildebrandt (fibro-myxo-ostéo-sarcome) ; généralement les points fibro-lipomateux sont assez résistants au doigt ; les parties composées de tissu muqueux sont, au contraire, beaucoup plus molles. Sur une coupe, la tumeur présente une coloration également variable suivant les points : généralement jaunâtre à la périphérie des lobes, elle est blanc grisâtre, parfois même translucide en leur

centre ; ceci tient également à une différence de structure histologique : les parties jaunes étant surtout du lipome, les parties grises ou translucides du myxome. La vascularisation de ces tumeurs est en général assez peu abondante, fait important, puisqu'il permettra, comme nous le verrons, d'en faire le morcellement.

Au point de vue histologique, voici par ordre de fréquence les variétés que l'on a observées :

Lipome pur		6
Fibro-lipome		4
Fibro-myxo-lipome		9
Fibrome pur		2
Fibro-myome		3
Fibro-sarcome		5
Angio-sarcome		2
Tumeurs complexes	Fibro-myxo-lipo-sarcomes avec débris embryonnaires	1
	Fibro-myxo-ostéo-sarcome	1
		33

Ce tableau nous montre que toutes les tumeurs observées dans la capsule adipeuse du rein sont des tumeurs conjonctives ; les fibro-myxo-lipomes sont les plus fréquents ; viennent ensuite les lipomes purs et les fibro-sarcomes. Le fibrome pur (2) et le fibro-myome (1) sont exceptionnels.

Notre cas et celui d'Hildebrandt nous paraissent mériter quelque développement. Il s'agissait, en effet, dans ces deux observations, de tumeurs à tissus multiples : Hildebrand étiquette son cas fibro-myxo-ostéo-sarcome. Notre cas pourrait être appelé fibro-lipo-myxo-sarcome avec débris embryonnaires épithéliaux. Nous avons trouvé, en effet, dans une partie de nos coupes, ainsi que nous l'avons mentionné et figuré à l'examen histologique de notre observation (Voir p. 49), des canaux épithéliaux indiscutables, tapissés d'un épithélium cubique, parfois cilié. Nous avons été frappés de l'aspect de ces tubes perdus au milieu des éléments fibro-sarcomateux de la tumeur ; en comparant nos coupes avec les figures des canaux du métanéphros ou corps de Wolff, nous avons trouvé des analogies frappantes ; nous croyons donc pouvoir affirmer qu'il s'agit là de *canaux wolffiens embryonnaires*, perdus au milieu des éléments conjonctifs de la tumeur. Ce fait est intéressant au point de vue de l'origine de ces tumeurs périrénales ; il n'a d'ailleurs jamais été constaté encore dans les néoplasmes qui nous occupent ; ceci peut s'expliquer par le

volume considérable qu'ils présentent ; à cause de ce fait, on ne peut examiner histologiquement que quelques points de la tumeur, et c'est le hasard seul qui peut faire passer les coupes par les endroits qui contiennent ces débris embryonnaires. Cette constatation, que nous avons pu faire, permet de supposer que les tumeurs périrénales naissent aux dépens de débris embryonnaires du corps de Wolff inclus dans la capsule adipeuse ; ce fait semble confirmé par les deux observations de tumeurs périrénales analogues à la nôtre observées chez de tout jeunes enfants (obs. de May et de Thiersch).

La nature histologique des tumeurs de la capsule adipeuse permet de les classer en *bénignes* et *malignes*. Les tumeurs conjonctives pures, fibrome, fibro-myome, lipome, appartiennent à la première catégorie ; dans la seconde nous rangerons les fibro-sarcomes, myxo-sarcomes et enfin les tumeurs à tissus multiples, mais où prédomine en somme l'élément sarcomateux, comme la nôtre.

Dans aucun des cas publiés avec autopsie, on n'a rencontré de métastases ; mais, par contre, l'opérée de Tillmann, revue un an après l'opération, était atteinte de récidive sur place ; il en est de même dans notre cas. Il est très probable, étant donnée la lobulation extrême de ces tumeurs qui poussent des prolongements en tous sens, que les récidives sont dues à des fragments de la tumeur qui ont été laissés en place au moment de la première opération et qui ont continué à proliférer. Lorsque ces tumeurs sont abandonnées à elles-mêmes, elles amènent la mort par des phénomènes de compression abdominale et thoracique ; tel le cas de Wigglesworth, où la malade, atteinte d'une tumeur énorme (41 livres), succomba avec de l'ascite, de l'œdème des membres inférieurs et de l'œdème pulmonaire ; les deux malades cités par Adami, également porteurs de tumeurs très volumineuses (41 livres), succombèrent à des complications intercurrentes : le premier à une septicémie, le second à une pneumonie.

Étude clinique. — *Cliniquement* ces tumeurs offrent un ensemble de signes assez particuliers qui peuvent permettre d'en faire le diagnostic. Ce sont des tumeurs à développement *généralement assez lent* (Kümmel, 3 ans ; von Eiselsberg, 3 ans ; van der Veer, 15 ans ; Brüntzel, 5 ans ; Spencer Wells, 9 ans). Ce développement est dans la grande majorité des cas absolument *indolore ;* ce qui gêne les malades et les amène à consulter le chirurgien, c'est le développement progressif de

leur ventre ; quelquefois, mais plus rarement, des phénomènes de compression de l'intestin (von Eiselsberg) ou de la vessie (Pfannenstiel). Lorsque la tumeur a atteint des dimensions énormes, comme dans les cas de Billroth et de Reverdin, les phénomènes généraux peuvent être graves, et l'état de cachexie très avancé. Notons la présence, dans notre cas, de *poussées fébriles,* qui cessèrent après l'ablation de la tumeur ; ce n'est, du reste, là qu'un cas spécial de cette fièvre bien connue dans les néoplasmes à marche rapide, fièvre décrite autrefois par Verneuil sous le nom de fièvre des néoplasmes.

Les signes physiques sont plus intéressants, et ce sont eux surtout qui permettent de faire le diagnostic.

Ces tumeurs, naissant dans la région du rein, auront forcément le contact lombaire. Leur développement progressif vers la cavité abdominale en fera des tumeurs qui pourront, dans certains cas, remplir presque tout le ventre. Lorsqu'elles sont encore de volume relativement petit, elles présenteront les mêmes caractères que les tumeurs du rein ; la situation du côlon par rapport à elles devra être dans tous les cas déterminée par la percussion simple, ou précédée de l'insufflation du gros intestin par le rectum. Si l'on trouve nettement une bande de sonorité au-devant d'elles, le diagnostic de tumeur rétropéritonéale peut être affirmé.

L'absence de phénomènes pathologiques du côté des urines est le second caractère important de ces tumeurs à mettre en évidence. Dans aucun des 33 cas rapportés ci-dessus, il n'y avait eu de troubles du côté des urines ; cela se comprend d'ailleurs aisément, puisque la tumeur est *extra-rénale*, bien que périrénale.

Lorsque les tumeurs de la capsule adipeuse du rein ont atteint de grandes dimensions et qu'elles sont devenues franchement abdominales, leurs signes physiques diffèrent un peu : le ventre peut être très saillant et donner dès l'abord l'aspect d'un kyste de l'ovaire (Spencer Wells). Cependant, si la percussion permet de reconnaître qu'une bande de sonorité intestinale existe au-devant de la tumeur, on peut affirmer que la tumeur est rétropéritonéale ; si, de plus, la fosse lombaire est remplie par elle, on a de grandes chances d'avoir affaire à une tumeur périrénale. Par le toucher vaginal on peut constater que la tumeur n'affecte aucun rapport avec l'utérus ou les annexes.

Les tumeurs volumineuses du foie peuvent être difficiles à différencier : dans le cas de Thiersch, on avait pensé à un kyste hydatique du foie, parce que la tumeur était mobile avec la respiration, parce qu'elle était parfaitement lisse et arrondie, franchement fluctuante, et que la fosse lombaire droite n'était pas mate ; cependant il s'agissait d'un volumineux sarcome de la capsule adipeuse du rein droit.

En général, la constatation nette d'une bande de sonorité séparant la matité de la tumeur d'avec la matité hépatique est un bon signe différentiel entre les tumeurs périrénales et les tumeurs hépatiques.

A la palpation, les tumeurs périrénales sont quelquefois dures, quelquefois franchement fluctuantes (cas de Thiersch, 2e cas de Adami), le plus souvent de consistance inégale suivant le point considéré.

Dans un certain nombre de cas on sent nettement que la tumeur est lobulée ; cette palpation ne réveille pas de douleurs. D'une manière générale, la tumeur jouit d'une certaine mobilité latérale, tout au moins si l'on envisage ses parties superficielles.

D'après ce que nous venons de dire des symptômes des tumeurs de la capsule adipeuse du rein, on voit que le diagnostic positif de ces tumeurs s'appuie en résumé sur les signes suivants :

Tumeur à développement en général assez lent, susceptible d'atteindre un volume considérable, n'amenant que peu de troubles de la santé générale ; ayant le contact lombaire, à siège rétropéritonéal de par sa situation à l'égard du gros intestin, et ne déterminant aucun phénomène pathologique du côté des urines.

Bien que ces symptômes, lorsqu'ils sont tous réunis, forment un ensemble assez caractéristique, il faut reconnaître que jusqu'à présent le diagnostic de ces tumeurs n'a pour ainsi dire jamais été fait avant l'opération. Dans notre cas nous avions affirmé chez notre malade l'existence d'une *tumeur rétropéritonéale*, sans préciser son point de départ exact.

Dans presque toutes les observations que nous avons rassemblées, on fit le diagnostic de kyste de l'ovaire, ou de kyste hydatique du foie. Nous croyons qu'il serait oiseux de faire le diagnostic différentiel de ces tumeurs d'avec toutes les tumeurs liquides ou solides de l'abdomen ; ce que nous avons dit aux symptômes suffit, croyons-nous, à indiquer la façon dont il faut procéder à l'examen de ces tumeurs pour arriver à les reconnaître.

Le **pronostic** des tumeurs de la capsule adipeuse du rein est en somme assez bénin, puisque ce sont en majorité des tumeurs de nature bénigne, ou du moins peu maligne, sans tendance à la généralisation, susceptibles d'amener la mort seulement par leur développement excessif. Notons cependant que la récidive a été notée dans deux cas (Tillmann, cas personnel).

Traitement — Le traitement de ces tumeurs nous retiendra davantage ; nous croyons utile, en effet, d'insister sur la technique de l'opération, dont dépendra dans une large mesure le succès final.

La voie antérieure nous semble la voie de choix pour attaquer ces tumeurs.

La voie lombaire (incision de Bergmann) n'a été employée qu'une fois par May ; son malade guérit ; mais il s'agissait d'une tumeur relativement peu volumineuse (tête d'enfant).

Or, d'une façon générale, les tumeurs qui nous occupent sont, lorsqu'elles se présentent au chirurgien, de grosses tumeurs, à développement abdominal; de plus, le diagnostic n'est presque jamais certain. Seule la cœliotomie antérieure permet de préciser les rapports et le siège exact de la tumeur et de l'enlever ensuite. C'est donc à la cœliotomie soit médiane, soit juxtamédiane, qu'il faut avoir recours. Une fois le ventre ouvert et avant toute tentative d'extirpation, on doit s'orienter. *Même lorsque la tumeur paraît franchement médiane, on doit rechercher ses rapports avec les côlons ascendant ou descendant.*

C'est, en effet, la situation du côlon qui permet de déterminer si la tumeur est développée dans l'atmosphère graisseuse périnéale; de plus, il faut savoir où est le côlon, pour passer en dehors de lui; notre schéma montre, en effet, avec la dernière évidence, que, si l'on passe en dedans du côlon, on s'expose à couper ses vaisseaux nourriciers, ce qui, au moment de l'opération, oblige à pincer et à lier un grand nombre de vaisseaux et ce qui, dans les jours qui suivent, expose à une gangrène plus ou moins étendue du côlon, comme le prouve l'histoire du malade de Bruntzel qui, au 10e jour, fit une fistule stercorale au niveau de sa plaie opératoire.

C'est en dehors du côlon qu'il faut inciser le péritoine pariétal postérieur recouvrant la tumeur; une fois le plan de clivage sous-périto-

néal trouvé, on repère avec des pinces à forcipressure les lèvres de l'incision du péritoine postérieur et l'on commence l'ablation de la tumeur. Si elle paraît très vasculaire, ce qui est exceptionnel (cas de Lossen), il faut l'enlever comme un rein cancéreux en l'énucléant au plus près de sa capsule, pinçant les gros vaisseaux qui y arrivent ou s'en échappent. De même, si la tumeur, quoique peu vasculaire, est de petit volume, on peut l'énucléer en bloc, comme l'ont fait May, van der Veer et Skütsch. Mais cette manière de faire nous semble n'avoir que des indications exceptionnelles; si la tumeur est volumineuse, et il en est ainsi dans la grande majorité des cas, l'énucléation en bloc est dangereuse: elle conduit fatalement à de gros délabrements dans la profondeur ; Kümmel, dans un cas, enlevant par énucléation une de ces grosses tumeurs, blessa les vaisseaux spléniques, et son malade mourut deux jours après. Reverdin, pour arriver à enlever par énucléation une tumeur énorme de 48 livres, fut forcé de faire une incision de 40 centimètres de hauteur, et, à la fin de l'opération, la malade était presque mourante ; elle guérit cependant. Il nous semble que, puisque ces grosses tumeurs sont relativement peu vasculaires, le mieux est de les morceler, suivant la méthode de Péan, du centre à la périphérie ; on enlèvera au début de petits morceaux, puis des fragments de plus en plus gros, s'amarrant chaque fois avec de fortes pinces à traction sur la lèvre externe de la partie que l'on incise ; cela saigne peu ou point. Lorsque l'on arrive à la périphérie de la tumeur, à la zone dangereuse par conséquent, la plus grande partie de la tumeur est enlevée, on a du jour, on voit ce que l'on fait, et il suffit, pour éviter tout accident, de se tenir scrupuleusement au contact de la tumeur, clivant très exactement les tissus et pinçant les vaisseaux au fur et à mesure qu'on les voit. Le seul chirurgien qui ait suivi cette technique en dehors de nous est Billroth; son malade mourut, mais c'était en 1888, et la tumeur pesait 29 kilogrammes. Faut-il garder le rein ? Théoriquement, ce serait l'idéal, puisque le rein est toujours sain et que la tumeur est extrarénale. Malheureusement, en pratique, la chose est souvent impossible ; la tumeur englobe complètement le rein et dissocie les éléments de son pédicule vasculaire ; aussi, le plus souvent, l'opérateur a-t-il déjà lié sans s'en douter l'artère ou la veine rénale au moment où il arrive sur le rein ; quelquefois même il n'aperçoit le rein qu'après l'opération, en incisant la tumeur ; aussi voyons-nous que, sur 27 ablations de ces tumeurs, 18 fois

on fut forcé de faire la néphrectomie, 9 fois seulement le rein put être conservé. Sur ces 9 cas de chirurgie conservatrice du rein, nous voyons que, dans un cas (Brenner), on dut cautériser un point saignant du rein et y appliquer des sutures, que, dans les autres, l'ablation fut incomplète, l'opérée de Tillmann eut une récidive un an après; la malade de Lotheisen mourut, et l'autopsie permit de voir qu'il restait des fragments de la tumeur; la malade de Spencer Wells avait encore un gros fragment de tumeur au contact du rein. Par conséquent, nous croyons que, hormis les cas de tumeur peu volumineuse à énucléation facile, où le rein peut être vu et gardé, le cas de May par exemple, la néphrectomie est presque toujours la conséquence forcée de l'ablation de ces grosses tumeurs périrénales.

La mortalité de ces opérations est encore considérable, si nous en jugeons par la statistique de nos observations, mais il faut remarquer qu'elle renferme des cas de la période de début de la chirurgie abdominale (Spencer Wells, Thomas, Gould).

Cette statistique peut se résumer ainsi :

	Opérés.	Guéris.	Morts.
Ablation avec néphrectomie.	18	14	4
Ablation sans néphrectomie	9	6	3
	27	20	7

La mortalité est donc pour l'ensemble de 25,9 p. 100. Pour les ablations sans néphrectomie, de 33,3 p. 100, et pour celles avec néphrectomie, de 22,2 p. 100.

Il n'y a donc pas lieu de se préoccuper outre mesure de cette néphrectomie complémentaire de l'ablation de la tumeur.

Ce qui importe, c'est d'opérer, pour ainsi dire, en dehors du péritoine, de ménager les vaisseaux du côlon, de procéder par morcellement du centre à la périphérie et de n'aborder cette dernière que lorsqu'on a du jour et qu'on peut voir exactement ce qu'on fait. Le drainage de la poche marsupialisée permettra d'éviter les accidents qui pourraient survenir à la suite du suintement sanguin de ces grandes cavités d'énucléation.

V

NOTE A PROPOS DE DEUX CAS DE CYSTOCÈLES, L'UNE INGUINALE, L'AUTRE CRURALE.

Par Prat, interne des hôpitaux.

Nous avons eu l'occasion d'observer, dans le nouveau service Civiale, à Lariboisière, deux hernies de la vessie, de variété et de types différents. Nous en rapportons les observations avec quelques réflexions que ces cas nous ont suggérées.

Tout d'abord nous rappellerons brièvement les notions anatomo-pathologiques générales qui déterminent la variété à laquelle appartient la hernie de la vessie, soit inguinale, soit crurale : ce sont les rapports de la séreuse péritonéale et de la cystocèle qu'il importe, dans ce but, de spécifier.

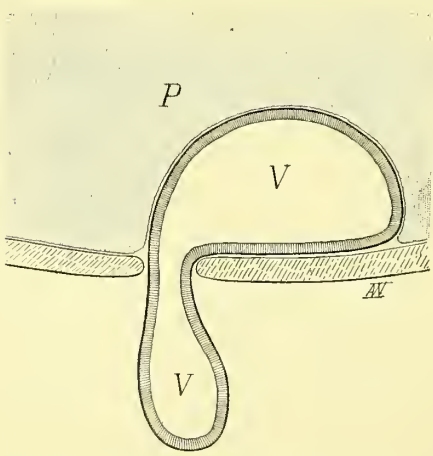

Fig. 34. — Cystocèle extra-péritonéale.

1re variété : **Cystocèle extra-péritonéale** (fig. 34). — On ne trouve dans la hernie que la vessie plus ou moins herniée. Le péritoine pariétal ne s'engage nullement dans l'anneau : il passe de son bord externe sur le dôme vésical et se réfléchit ensuite sur son bord interne. Dans ces cas la vessie ne s'engage à travers l'anneau que par un diverticule, une espèce de corne. On a une hernie de la vessie sans sac.

La vessie semble avoir glissé sous le péritoine.

2e VARIÉTÉ : **Cystocèle para-péritonéale** (fig. 35). — Dans cette forme, on trouve dans la hernie un sac péritonéal, vide ou habité, et, en dedans de lui, la vessie. La paroi externe de ce réservoir est donc revêtue par la séreuse; sa paroi interne est nue de péritoine. La vessie en se herniant semble avoir entraîné le péritoine adhérent sur sa face externe.

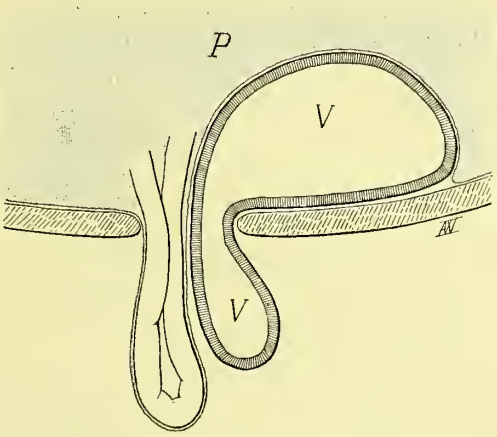

Fig. 35. — Cystocèle para-péritonéale.

3e VARIÉTÉ : **Cystocèle intra-péritonéale** (fig. 36). — Toute la portion de la vessie herniée est revêtue de péritoine. Le réservoir urinaire revêtu de son péritoine semble avoir basculé, son sommet le premier, et être tombé dans le sac herniaire.

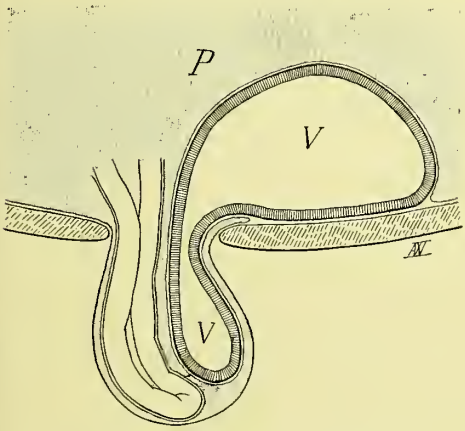

Fig. 36. — Cystocèle intra-péritonéale.

On a donc un sac, constitué par du péritoine pariétal, où l'on peut trouver de l'intestin, par exemple, et qui contient en outre la vessie revêtue de sa séreuse propre.

Telles sont les trois variétés de cystocèle.

Les cas que nous avons observés comprennent :

1° Une hernie inguinale double de la vessie, variété extra-péritonéale;

2° Une hernie crurale droite, variété para-péritonéale.

Observation 1. — *Hernie inguinale double de la vessie.* — R..., Léon, âgé de 33 ans, entre dans le service pour s'y faire opérer de hernies.

Le 20 novembre 1901, en déchargeant des sacs, il laisse glisser l'un d'eux, qui

tombe sur sa hanche gauche. Il fait un violent effort pour échapper au choc direct du sac, et ainsi il met ses membres inférieurs en abduction forcée. En même temps, il éprouve une douleur très violente dans la région inguinale gauche, qui persiste tant que le malade reste debout.

Le soir de l'accident, le malade remarque une tuméfaction peu volumineuse à la partie interne du pli de l'aine, à gauche.

A son entrée à l'hôpital, le malade ressent au niveau des aines, surtout du côté gauche, une douleur occasionnée par la marche.

Quand le malade est debout, le pubis préalablement rasé, on voit, au niveau de la région inguinale, à droite et à gauche, dans sa portion interne, une légère voussure, plus manifeste du côté gauche.

Après avoir fait marcher le malade et lui avoir fait exercer des efforts, ces tumeurs n'augmentent pas de volume et n'ont aucune tendance à descendre dans le pédicule des bourses.

Le scrotum n'est nullement lâche, ni distendu.

Au palper, le cordon, du côté gauche, est un peu augmenté de volume.

Les orifices inguinaux sont réguliers, circulaires à droite et à gauche. Ils admettent à peine la pénétration de la pulpe de l'index, ce qui réveille de la douleur.

Quand le malade tousse, à gauche on voit la tumeur faire une voussure plus marquée sous la peau ; le doigt sent dans l'anneau la poussée d'une tumeur qui dépasse l'ouverture de l'anneau ; elle ne gargouille pas. A droite, les signes sont moins nets : le doigt introduit dans l'orifice cutané du canal inguinal sent, pendant la toux, une poussée intra-canaliculaire, comme une pointe de hernie.

Le diagnostic porté fut hernie inguinale double (bubonocèle à gauche, pointe à droite), sans que nous ayons tenté d'en déterminer la variété.

Opération le 7 décembre. — Chloroforme : M. Lambert. Opérateur : M. Prat. Aide : M. Bour. — A droite, incision oblique, suivant le canal inguinal. Incision de l'aponévrose du grand oblique. Le cordon est isolé dans le canal et franchement luxé, en masse, hors de ses parois. Il est grêle ; et dans sa masse, ni à première vue, ni après dissociation à la sonde cannelée, nous ne voyons rien qui ressemble à un sac herniaire.

Mais dans le fond du canal, au-dessous et en dedans du cordon écarté en totalité en dehors, nous voyons une masse tout à fait isolée, ayant l'aspect d'un sac, mais d'apparence plus graisseuse. En effet, nous incisons sur cette masse un mince feuillet dont nous repérons les lèvres. Ce n'est point un sac qui nous mène dans le ventre.

En dessous de ce feuillet est une masse graisseuse, d'apparence lipomateuse. Nous l'attirons ; elle entraîne d'autre graisse que nous isolons facilement et qui se perd dans la région sus-pubienne. De plus, les tissus se mettent à saigner. La situation de la masse, son aspect, sa séparation si évidente du contenu du canal, l'absence d'un sac nous font penser que nous sommes en présence de la vessie. En effet, une injection d'eau boriquée faite dans la vessie fait aussitôt saillir, s'élever de la profondeur, la masse profonde qui émerge dans la région inguinale.

Nous n'avons pas mesuré la quantité de solution injectée, mais dès les premiers pas du piston la tumeur se soulève avec une évidence manifeste pour tous les assistants.

Nous refoulâmes alors la masse graisseuse et la vessie sous la région pubienne, et nous fîmes la fermeture de la paroi postérieure du canal par adossement du tendon conjoint à l'arcade fémorale. Le cordon fut couché sur ce plan profond. La paroi superficielle du canal fut reconstituée sur lui.

Du côté gauche, nous opérons suivant un procédé semblable. Ici le cordon est beaucoup plus volumineux, variqueux. Nous le dégageons du canal inguinal. En vain, nous cherchons un sac herniaire en dissociant ses éléments. Pour nous assurer que le sac ne saurait échapper à notre recherche, nous disséquons le cordon très haut, jusqu'à ce que nous voyions le péritoine abdominal se réfléchir sur lui, comme lorsque dans un Alexander on tire fortement sur les ligaments ronds.

Au fond du canal inguinal existe encore une couche graisseuse d'apparence lipomateuse, couvrant l'entrée d'une loge qui se perd dans la région rétropubienne, et où nous apercevons un organe gris rosé, entouré de graisse, qui nous paraît être la vessie. Nous ne renouvelons pas, la pensant superflue à établir notre diagnostic anatomique, l'épreuve d'injection d'eau dans la vessie.

Les parois du canal inguinal sont reconstituées avec soin, suivant le procédé employé pour le côté droit.

Suites opératoires des plus simples : légère ecchymose sus-pubienne les premiers jours.

Ablation des crins au neuvième jour.

Le malade sort de l'hôpital guéri, le 1er janvier 1902.

Nous l'avons revu le 3 mars 1902. Les cicatrices opératoires sont linéaires, souples.

La région hypogastrique est souple. Le malade ne présente pas de phénomènes urinaires.

L'orifice des canaux inguinaux est ferme. La toux, les efforts ne donnent pas de signe d'impulsion locale.

Nous nous sommes donc trouvé en présence d'une double pointe de hernie inguinale constituée par la vessie.

Cette observation est intéressante à plus d'un titre. La cystocèle inguinale est rare en soi (180 cas, réunis par Cheesmann dans la science) et rare parmi les hernies (23 cas sur 2.543 opérations. Statistiques réunies de Krönlein, Bassini, Championnière, Hales, Corazza, Monari, Montegnucco, von Hacker).

Double, la cystocèle est exceptionnelle (cas de de la Porte, Jaboulay, Sébileau, Alessandri).

Parmi les variétés de cystocèle inguinale, intra-péritonéale, para-péritonéale, ou extra-péritonéale, notre observation, qui appartient à cette dernière classe, est encore une forme rare, surtout si l'on rejette ces cystocèles, dites opératoires (Imbert), qui sont provoquées, au cours des cures radicales de hernie, lorsque l'on tire le sac et qu'on le dissèque

très loin vers la région sus-pubienne. Dans ce cas, on peut attirer jusqu'à la vessie ; mais ce n'est plus là, comme dans notre observation, une véritable hernie de la vessie, car le réservoir urinaire ne se présente pas de lui-même, sans modification opératoire des rapports, dans le canal inguinal.

Obs. 2. — *Hernie crurale droite de la vessie.* — Marie V..., âgée de 24 ans, ménagère, entre dans le service, le 29 janvier 1902, pour s'y faire opérer d'une hernie.

En avril 1900, elle a remarqué la présence d'une grosseur siégeant au niveau de l'aine droite. Un médecin diagnostiqua une hernie et ordonna le port d'un bandage. La malade n'a jamais, depuis ce jour, abandonné son appareil contentif, bien que la tuméfaction de l'aine ne lui causât spontanément jamais de douleur, alors que le port du bandage était pour elle une gêne continue.

Pas de phénomènes d'ordre digestif.

Jamais de troubles urinaires, sauf un peu plus de fréquence des mictions que normalement : la malade se lève, en effet, quelquefois la nuit pour uriner. Quand le besoin d'uriner se fait sentir, la malade se sent un peu plus gênée du côté de la hernie qui, cependant, n'a jamais été modifiée de grosseur, de tension, etc. Ces phénomènes urinaires, du reste, ont été toujours bien vagues, et ce n'est qu'après l'opération, par un interrogatoire serré de la malade, que leur existence nous a été révélée.

Antécédents personnels. — Légère anémie vers 15 ans, un an après la venue des règles, qui sont irrégulières et ont une tendance à apparaître chaque 3 semaines. La malade est vierge.

Antécédents héréditaires. — Père bien portant. Mère malade depuis 10 ans. Au cours d'une grossesse, a eu une phlébite, qui a amené des ulcères étendus encore en activité.

Examen local le 30 janvier 1902. Après avoir marché et travaillé toute la matinée, la malade se présente avec la région du triangle de Scarpa ainsi modifiée : la peau est pigmentée, par le port antérieur du bandage, à la racine de la cuisse. Au-dessous de l'arcade de Fallope, au niveau de l'orifice crural, en dedans des vaisseaux dont nous reconnaissons le battement artériel, nous sentons une petite tumeur à limites diffuses, donnant la sensation d'empâtement. Pendant la toux, nous percevons une vague impulsion. Rien ne sort par le canal crural.

Le soir, nous constatons une légère voussure appréciable à l'œil, au niveau de l'orifice crural. Elle est constituée par une petite tumeur que le palper limite, de consistance molle, à contours réguliers, et qui par une légère pression disparaît, se réduit en produisant du gargouillement.

Opération le 31 janvier 1902. — Chloroforme : M. Lambert. Opérateur : M. Hartmann. Aides : MM. Prat, Bour. — Incision verticale de 8 centimètres le long des vaisseaux, empiétant en haut sur la paroi abdominale. Mise à nu de l'arcade fémorale. Au-dessous d'elle, sous-jacente à l'aponévrose superficielle, apparaît aussitôt une petite tumeur ayant l'aspect d'un lipome. Elle est attirée, et on voit

sa racine pédiculée s'engager dans l'anneau crural, en dedans des vaisseaux fémoraux.

Vers le pédicule de cette tumeur, le sac est recherché. On rencontre dans la masse graisseuse que l'on traverse des feuillets, des plans lamelleux qui ont l'apparence d'un sac, et à plusieurs reprises on croit être dans le sac herniaire.

Après quelques vaines tentatives, on se porte en dedans du peloton adipeux et on constate alors la présence d'une seconde masse qui lui est accolée; elle est attirée et fixée par une pince de Kocher en son sommet. Dégagée, on constate que la base de cette formation se dirige en dedans. Le revêtement graisseux qui l'entoure saigne facilement. Elle apparaît bientôt constituée par des fibres musculaires rougeâtres, avec quelques veines longitudinales à la surface. On reconnaît sans hésitation possible la vessie.

Une injection boriquée est pratiquée dans la vessie par l'urèthre, mais elle ne modifie en rien l'aspect du diverticule hernié.

On incise alors la graisse en dehors de ce diverticule vésical, à petits coups, entre ce diverticule et la veine fémorale, et on trouve alors un petit sac herniaire grisâtre, demi-transparent, d'apparence ordinaire. Il est disséqué, puis réséqué après section de l'arcade pour faire porter la ligature plus haut. Deux points en U au catgut fixent les deux lèvres de l'incision de l'arcade au pectiné.

Suture cutanée au crin de Florence.

Suites opératoires. — Les jours qui ont suivi l'opération, la malade a eu de l'élévation de la température, qui a oscillé entre 37°,4 et 38°,4. Du côté de la plaie, aucun phénomène anormal. Constipation opiniâtre et rétention d'urine. Céphalée. Courbature générale.

Ces phénomènes ont été rattachés à une infection grippale. Il y eut à ce moment une petite épidémie de grippe dans nos salles. Le 8e jour (7 février), les fils cutanés sont enlevés. La plaie est parfaitement réunie; les tissus sous-jacents sont souples. Tout pansement est enlevé.

Cependant la température demeure toujours entre 37°,4 et 38°,2. Le 11 février, elle monte à 39°, et on constate en même temps un œdème du membre inférieur gauche, sans rapport apparent avec l'opération, qui a porté du côté droit. Il se développe une phlébite gauche typique, et la température monte un soir jusqu'à 40°,6. C'est à ce moment (14 février) que la malade se met à pisser spontanément, après application de compresses froides sur le ventre. Les urines étaient toujours restées claires.

A partir du 15, chute progressive de la température qui, du 20 février au 14 mars, reste normale. Les phénomènes d'œdème du côté du membre ont aussi progressivement diminué, lorsqu'à partir du 15, coïncidant avec la venue des règles, la température augmente et oscille pendant 5 jours entre 37°,6 et 38°,8.

La phlébite gauche subit en même temps une nouvelle recrudescence d'œdème, de douleur au niveau du creux poplité, du mollet et du cou-de-pied.

A partir du 22 février, la température revient à la normale, et les phénomènes phlébitiques s'amendent.

Le traitement dirigé contre la phlébite a été l'application d'une gouttière et l'enveloppement ouaté du membre. Guérison.

La cause pathogénique de la hernie de la vessie ne nous est point apparue chez nos malades. En effet, ils n'offraient aucune lésion antérieure ou actuelle de leur système urinaire (calculs vésicaux, hypertrophie prostatique, tumeur abdominale, etc.).

Nous avons cependant constaté chez l'homme la présence d'une couche adipeuse prévésicale, qui était assez abondante et individualisée pour mériter le nom de lipome préherniaire. Monod et Delagénière ont vu dans ce lipome prévésical la cause première de la hernie vésicale, qui se constitue par une série d'étapes successives, depuis la simple lipocèle vésicale jusqu'à la hernie véritable de la vessie, sans sac, si la hernie a glissé sous le péritoine, avec sac latéral, si la hernie a entraîné son péritoine adhérent. Le rôle provocateur du lipome préherniaire est difficile à concevoir dans ces cas.

Peut-être faudrait-il voir dans la cause de la cystocèle inguinale une malformation congénitale (Lucas-Championnière) ; la bilatéralité de la hernie chez notre premier malade serait un argument en cette faveur. La malformation peut porter, soit sur la constitution de la paroi abdominale, soit sur la forme même de la vessie.

Au point de vue des symptômes, nous ferons remarquer que l'absence même de tout signe urinaire manifeste, comme chez nos deux malades, est loin d'être une exception. Il suffit, en effet, de constater que la hernie est reconnue le plus souvent au cours de l'opération seulement.

Sur 153 observations détaillées de cystocèle inguinale, 13 se sont accompagnées de symptômes urinaires, 47 ont été diagnostiquées au cours de l'opération, et la vessie n'a pas été lésée ; 93 fois la vessie a été ouverte pendant la cure chirurgicale.

Sur 33 cas de cystocèle crurale, réunis par Ansinn, — dont 30 appartiennent à des femmes, — 3 fois seulement le diagnostic put être posé au cours de l'examen clinique ; 15 fois le chirurgien ouvrit la vessie par surprise.

Le diagnostic opératoire ne s'établit pas, du reste, toujours aisément, et cela pour deux raisons :

1° Dans certains cas, la partie de la vessie herniée est extrêmement modifiée d'aspect et peut avoir des parois très minces, très friables, que l'on prend pour le sac herniaire, ou pour un second sac. Même des opérateurs prévenus, et se défiant de la présence de la vessie, ont de parti

pris dû ouvrir le réservoir ectopié pour pouvoir affirmer leur diagnostic ;

2° Quand on hésite, au cours d'une opération, sur la présence de la vessie dans la hernie, et que l'on veut pratiquer, pour la reconnaître, soit une injection liquide, soit un cathétérisme par l'urèthre, il est des cas fréquents où cette exploration est vaine, bien que la partie herniée appartienne à la vessie. Cette indépendance apparente du réservoir vésical abdominal et de sa partie herniée est due à ce qu'un canal parfois très étroit les fait communiquer et que le diverticule ne se laisse distendre ni au cours d'une injection poussée pendant l'opération, ni au moment de la réplétion physiologique de la vessie, entre les mictions, pendant la vie normale. C'est ce que nous avons pu constater chez notre malade femme.

Dans un sixième des cas seulement environ, on peut cliniquement constater des phénomènes urinaires mettant sur la voie du diagnostic.

Chez nos opérés l'on a été mis en éveil, pendant l'intervention, par une série de détails anatomiques.

Chez l'homme (hernie vésicale inguinale) :

Gracilité du cordon, qui se laisse isoler en masse, facilement, du canal inguinal ;

Absence dans sa masse de tout sac ;

Présence dans le fond du canal d'un lipome;

Tendance de pédiculisation de cette masse vers la symphyse ;

Hémorragie de cette masse graisseuse à la dissociation ;

Reconnaissance, au-dessous de cette masse, du réservoir urinaire (organe gris rosé, veines, fibres musculaires, etc.).

Chez la femme, les détails anatomiques anormaux qui ont permis le diagnostic ont été :

Présence d'un lipome ;

Tendance à l'hémorragie de la graisse ;

Découverte, en dedans, d'un pseudo-sac à fibres musculaires et à surface présentant des veines longitudinales ;

Présence, en dehors, d'un second sa cherniaire à caractères ordinaires.

Le traitement de choix de la cystocèle inguinale nous paraît être la réduction de la hernie et la reconstitution soigneuse de la paroi abdominale.

Pour la hernie inguinale le procédé de Bassini nous semble d'autant plus recommandable qu'il permet de fermer hermétiquement le passage à la vessie, par le rapprochement du tendon conjoint et de l'arcade crurale. La paroi postérieure du canal étant solidement constituée, la vessie est dans un plan sous-jacent et ne peut plus faire hernie.

Pour la cystocèle crurale, de même, le procédé de cure radicale ordinaire a donné, dans le cas particulier où il a été appliqué, un bon résultat ; dans la suture de l'arcade et du ligament de Gimbernat au pectiné, c'est précisément la partie la plus interne de l'anneau crural, celle qui est en rapport direct avec la vessie, qui est solidement et hermétiquement fermée. Après la cure radicale crurale, le point faible reste toujours la portion la plus externe du canal, celle qui doit livrer passage aux vaisseaux.

BIBLIOGRAPHIE. — W.-S. Cheesman, Hernia of the urinary Bladder. *Medical Record*, New-York, 22 juin 1901, t. I, p. 985.

(Pour les hernies inguinales de la vessie, où l'on trouvera l'indication des observations publiées.)

B.-G.-A. Moynihan, The arris and gale lectures on the anatomy and pathology of the rare forms of hernia (Delivered before the royal College of Surgeons of England (résumé dans *British medical Journal*, 3 mars 1900, p. 503).

VI

CYSTITE TUBERCULEUSE AVEC ABCÈS JUXTA-VÉSICAL OUVERT DANS LA VESSIE. — TAILLE HYPOGASTRIQUE. CURETTAGE DE L'ABCÈS PAR LA VOIE ENDOVÉSICALE. TAMPONNEMENT IODOFORMÉ. — GUÉRISON.

Par Prat, interne des hôpitaux.

Mad. V..., 24 ans, domestique, entre dans le service du docteur Hartmann, le 22 juillet 1902, salle Lailler, n° 8.

Il y a 5 ou 6 ans, cette malade a pissé du sang, sans autres phénomènes, en petite quantité.

Le sang déposait au fond du vase. Pareil incident se produisit à 2 ou 3 reprises, de loin en loin, environ à 1 ou 2 mois d'intervalle.

La malade n'a jamais souffert jusqu'au jour où débutent les accidents actuels.

Le 13 juillet 1901, la malade urine brusquement du sang, dans l'après-midi. Ce sang est rouge, mélangé à l'urine, et semble de quantité équivalente au commencement et à la fin de la miction. Toutefois la malade évacue des caillots très nombreux.

En même temps, douleurs au niveau de la vessie, très violentes, et surtout marquées à la fin de la miction.

La malade a des envies fréquentes, toutes les cinq minutes environ, et évacue une petite quantité de sang, en caillots noirs d'abord, puis franchement liquide.

La malade est transportée à Saint-Louis, à 10 heures du soir ; reçue d'urgence, on pratique des lavages fréquents de la vessie, et on applique des compresses chaudes sur le ventre. La malade a été examinée à maintes reprises. Son état ne s'améliorant pas, elle est transférée, le 22 juillet, dans notre service de Lariboisière, avec le diagnostic de « corps étranger de la vessie ».

22 *juillet*. La malade n'urine que toutes les 3 ou 4 heures ; mais elle urine toujours du sang à chaque miction. La douleur des fins de miction est aussi très atténuée.

Depuis les premiers jours la malade a de la fièvre, oscillant autour de 38° à 38°,5. Son état général est actuellement très touché : amaigrissement, perte de forces, de l'appétit, etc.

Sauf une rougeole dans l'enfance, la malade n'a jamais eu d'autre affection que celle qui l'amène à l'hôpital.

Règles régulières et sans douleurs. Quelques pertes blanches, surtout quelques jours avant les règles.

La malade est vierge.

Depuis six mois elle constatait qu'elle allait s'amaigrissant peu à peu. Aujourd'hui elle se plaint de manquer totalement de forces.

Père, mère et un frère bien portants. Un oncle a eu des abcès froids encore en activité. La grand'mère elle-même a eu des écrouelles.

Examen local (23 juillet 1901). — Urèthre libre. Le cathétérisme de la vessie évacue un liquide puriforme, sanguinolent, d'odeur extrêmement fétide, sphacélique, avec des débris de caillots putréfiés.

La distension de la vessie est poussée jusqu'à 150 grammes sans éveiller de douleur.

La malade a un hymen intact, mais cependant facilement dilatable. Le col a son orifice un peu ouvert. L'utérus semble faire masse avec la vessie, surtout au niveau du bas-fond, vers la droite.

Les reins ne sont pas perceptibles ni douloureux.

Une exploration métallique est pratiquée sans qu'elle révèle la présence d'un corps étranger.

Du reste, la malade, qui, dit-elle, a déjà été pressée de questions à Saint-Louis, proteste contre l'idée de toute manœuvre de masturbation intra-uréthrale.

Des lavages fréquents de la vessie à l'eau boriquée, au nitrate d'argent, ne modifient que très peu l'état de la vessie. Une sonde à demeure n'a même aucune influence sur l'état local, non plus que sur la température et sur l'état général, qui devient mauvais.

Opération le 29 juillet 1901. — La taille hypogastrique est pratiquée par M. Hartmann, avec l'aide de MM. Prat et Delaage.

Le chloroforme est donné par M. Vrain.

Les droits écartés, nous constatons qu'au lieu de trouver le tissu normal lâche, lamelleux, décollable, nous tombons immédiatement sur la vessie adhérant mollement à la face profonde des droits. Le décollement se fait avec l'index, comparable à celui d'anses d'intestin réunies par des adhérences glutineuses. Incision de la vessie. Issue d'un liquide infect mélangé de débris d'apparence gangréneuse malgré les lavages faits immédiatement avant l'opération. Le doigt sent des caillots et, à droite, pénètre dans une grande cavité à bords assez nettement découpés. Nous agrandissons l'incision vésicale. Une valve, une lampe électrique à réflecteur, éclairent la vessie. Après nettoyage de la cavité, la face interne de la vessie apparaît partout rouge ; à droite et en arrière du trigone, existe un orifice large comme deux pièces de 5 francs à bords nettement découpés non saillants par rapport au reste de la paroi vésicale. Cette cavité, du volume d'une mandarine, plonge dans le bassin.

Faisant alors le toucher vaginal, nous constatons qu'à droite du col, la paroi vaginale est doublée par une tumeur indurée qui s'étend jusque vers la paroi de l'excavation. Combinant le toucher vaginal et le toucher intra-vésical nous constatons que, nulle part, on n'a d'épaisissement formant tumeur ; bien plus, que le doigt vésical arrive par la cavité décrite presqu'au contact du doigt vaginal, dont il n'est séparé que par une très petite épaisseur de tissu.

Après cet examen fait par M. Hartmann, M. Prat, resté aseptique, termine l'opération : nettoyage soigné de la cavité, dont quelques débris sont prélevés pour examen histologique. Mèche de gaze iodoformée tamponnant cette cavité et sortant au-dessus du pubis. Tube de Périer-Guyon dans le bas-fond.

Suites opératoires. — La température, qui du 22 au 27 juillet avait oscillé entre les points extrêmes 38° et 39°,4, qui, la veille de l'opération était de 38° le matin, de 37°,55 le soir, monte le premier jour après l'intervention à 38°,2. C'est le maximum atteint.

Depuis, lentement la courbe descend suivant une marche continue pour atteindre et garder la normale à partir du 20 août.

Soins post-opératoires : lavages fréquents de la vessie, à l'eau boriquée, au nitrate d'argent.

Le 1er août la mèche iodoformée est enlevée.

Rapidement l'odeur fétide du contenu vésical diminue, l'état général s'améliore, l'appétit revient, la malade engraisse.

Le 6 septembre éclatent des accidents aigus.

Le 6, le rein droit est douloureux à la pression. La malade a des vomissements verts prononcés. La paroi abdominale est contractée. T. 38°,2 matin ; 39°,4 soir. P. 120 le soir.

Le tube de Périer, qui est tombé spontanément, est remis en place.

Le 7, à 10 heures du matin, frisson. Température du matin (6 heures) avait été 37°,2 ; le soir, T. 39°,3.

Le 8, le rein droit est toujours douloureux et augmenté de volume. La paroi abdominale n'a pas de contracture.

Depuis cet incident, les phénomènes se sont rapidement amendés, et le 12 septembre la température était normale.

Le 30, les urines sont relativement propres. Les tubes de Périer sont remplacés par une sonde de Pezzer. La malade ne souffre plus.

Le 11 octobre, la sonde de Pezzer abdominale est retirée et remplacée par une sonde à demeure uréthrale.

Le 7 novembre, les urines sont constatées claires. A plusieurs reprises la sonde de Pezzer est changée sans incident.

Cependant, toutes les fois qu'elle s'obstrue accidentellement, l'urine s'écoule par la petite fistule abdominale, qui ne s'est jamais complètement oblitérée. Quelquefois la malade a éprouvé le besoin de pisser. Mais l'effort amène la sortie de l'urine par la fistule abdominale.

Le 9 décembre, est pratiquée opératoirement la fermeture de la fistule hypogastrique.

Le 18, les fils sont enlevés, et la fistule reste fermée. Le 19, la sonde de Pezzer uréthrale est elle-même enlevée, et dès lors la malade pisse par les voies naturelles, spontanément.

Ses mictions sont indolores, mais seulement plus fréquentes.

Le 23 décembre est pratiqué un examen microscopique des urines. On y constate une grande quantité de microbes banaux, mais la présence de bacilles de Koch ne peut être décelée sur une série de préparations.

La malade sort le 28 décembre, méconnaissable comme état général. Elle a con-

sidérablement engraissé. Les urines ne sont pas absolument limpides ; elle pisse chaque deux heures environ pendant la journée, lorsqu'elle est debout ; la nuit, elle dit pisser plus souvent. Elle ne souffre aucunement.

Par le toucher, on ne sent plus la masse indurée des premiers jours. Le 28 janvier 1902, elle envoie par lettre de ses nouvelles ; elle « continue d'aller bien et même de mieux en mieux... Elle urine encore souvent, spécialement la nuit, mais ne souffre aucunement. Elle sent de jour en jour ses forces revenir... »

L'examen microscopique et bactériologique ont démontré d'une manière absolue que l'on se trouvait en face d'une lésion tuberculeuse. Cet examen a été fait par M. Lecène sur un fragment excisé, au cours de l'opération, sur les bords de l'ulcération qui limitait la cavité en communication avec la vessie. Il a montré l'existence de follicules tuberculeux (fig. 37).

Cette observation nous a paru intéressante à plus d'un titre.

Nous avons vainement cherché dans la littérature une observation qui soit superposable à la nôtre.

Nous avons trouvé, dans la lecture des observations de lésions tuberculeuses de la vessie, une série d'entre elles, où les cystites tuberculeuses s'étaient quelquefois accompagnées de lésions plus profondes en un point de la vessie, allant jusqu'à la production d'un abcès pariétal, et même d'une propagation tuberculeuse au péritoine [1]. Mais, dans tous ces cas, le reste de la vessie n'était pas sain et présentait d'autres lésions bacillaires, ulcérations, érosions, petits abcès tuberculeux, etc. Cliniquement, l'on s'était toujours trouvé en présence de phénomènes de cystite tuberculeuse (douleurs, hématuries, fréquence de mictions, intolérance vésicale, etc.).

Chez notre malade le tableau est tout différent. Cliniquement, les phénomènes vésicaux ont débuté si brutalement par une hématurie douloureuse, que l'on a cru à une lésion accidentelle de la vessie, et que la malade fut à plusieurs reprises pressée d'avouer qu'elle s'était introduit quelque corps étranger dans la vessie. Lorsque nous l'avons examinée, elle avait bien une urine puriforme et sanglante ; mais elle n'offrait pas les signes physiques d'une cystite : le réservoir urinaire se laissait distendre jusqu'à 150 grammes sans douleur ; l'exploration métallique était aisée ; la vessie

[1] Voir dans la thèse de Le Fur, Paris, 1901 (p. 537 à 557 et 750 à 760), 93 observations de tuberculose vésicale.

était peu douloureuse à la palpation bimanuelle ; ni la fréquence des mictions, ni leur douleur n'indiquaient une infection aiguë de la muqueuse vésicale.

Fig. 37. — Coupe de l'ulcération bordant la cavité. Sur cette coupe on voit, au milieu d'un tissu de granulations, des follicules tuberculeux avec de nombreuses cellules géantes.

L'examen physique bimanuel montrait, en outre, la présence d'une tuméfaction en connexion avec le réservoir urinaire.

L'intervention donna la clef de ces phénomènes un peu disparates, en montrant qu'il s'agissait d'une cavité suppurée ouverte dans la vessie.

L'examen microscopique montra, en outre, que cette lésion était d'espèce tuberculeuse.

La seule question que l'on eût pu se poser était de savoir si cette cavité

ulcérée ouverte dans la vessie appartenait véritablement aux parois vésicales, ou bien n'était qu'une affection de voisinage, appendicite, salpingo-ovarite tuberculeuse, évacuée dans le réservoir urinaire.

Contre cette hypothèse, nous observons d'abord l'aspect même de la lésion vésicale, qui n'est point un petit orifice d'aspect fistuleux s'ouvrant dans une cavité sous-jacente au réservoir urinaire, mais bien une vaste ulcération vésicale, à bords nets, taillés à pic, ayant profondément creusé les plans profonds.

De plus, chez notre malade, point d'antécédents génitaux (elle est vierge et n'a jamais eu le moindre symptôme ni de salpingite, ni de pelvi-péritonite, ni d'ascite tuberculeuse...), point d'histoire rappelant, même de loin, l'incident possible d'une appendicite.

Seul, dans son histoire, un fait a attiré jadis son attention, et encore est-il d'ordre urinaire : plusieurs années auparavant, elle a eu des hématuries vésicales. Faut-il rattacher ce symptôme passé à la maladie actuelle ? A-t-il été le premier signe d'une lésion de surface, d'une tuberculose vésicale qui n'aurait pas évolué du côté de la muqueuse, mais se serait continuée par la production plus tardive d'un abcès intra-pariétal, brusquement ouvert un jour dans la cavité vésicale ?

Nous ne pouvons que poser l'hypothèse.

Les faits post-opératoires ont été de nature à confirmer nos vues : en effet, les phénomènes vésicaux se sont rapidement amendés ; la tumeur périvésicale a fondu, et rien du côté du système génital, ni du système digestif, n'est venu modifier les conceptions du premier jour.

VII

INDICATIONS, TECHNIQUE ET RÉSULTATS DE L'URÉTHROTOMIE INTERNE

Par le docteur Louis Leroy, ancien interne des hôpitaux.

L'étude de cinquante uréthrotomies internes pratiquées dans le service Civiale au cours de l'année 1901-1902, soit par notre maître, M. Hartmann, soit par notre collègue Prat ou par nous-même, va nous permettre d'exposer brièvement les indications, la technique et les résultats de cette opération.

I. **Indications de l'uréthrotomie interne.** — La dilatation est la méthode de choix pour le traitement des rétrécissements de l'urèthre ; mais il est des cas où, ayant été tentée, elle doit être abandonnée, soit que le rétrécissement lui oppose une résistance invincible, soit qu'elle provoque des accidents plus ou moins graves (uréthrorrhagie, cystite, orchi-épididymite, fièvre).

Il est enfin des cas où le chirurgien prudent n'a pas le droit d'essayer la dilatation et doit d'emblée s'adresser à la méthode sanglante. Ces cas se présentent chaque fois que le rétrécissement est compliqué ; qu'il s'agisse d'accidents locaux, tels qu'abcès urineux, cystite, rétention d'urine, ou d'accidents généraux, tels que l'infection urineuse, c'est à l'uréthrotomie qu'il faut s'adresser.

En un mot, les contre-indications de la dilatation sont les indications mêmes de l'uréthrotomie. Ces diverses indications se rencontraient chez les cinquante uréthrotomisés que nous avons eu l'occasion d'observer dans le service Civiale durant l'année 1901-1902.

Dix-sept fois c'est une *impossibilité d'ordre mécanique* qui a empêché la dilatation. Le plus souvent, il s'agissait d'un rétrécissement serré,

d'une dureté quelquefois pierreuse, lequel, même après avoir subi le contact d'une bougie filiforme à demeure pendant vingt-quatre ou quarante-huit heures, restait infranchissable pour une bougie de faible calibre, telle qu'un n° 4 ou un n° 5.

Plus rarement nous avons eu affaire à un de ces rétrécissements dits élastiques, dans lesquels la dilatation peut être poussée d'emblée assez loin, mais dans lesquels aussi il faut se contenter à chaque séance de regagner le gain obtenu à la séance précédente sans jamais pouvoir aller plus loin (obs. 50).

Dans d'autres cas, ce sont les *accidents provoqués par la dilatation* qui en ont motivé l'interruption. Dans un cas le cathétérisme avait provoqué une *uréthrorrhagie* assez abondante (obs. 26).

Deux fois la dilatation avait provoqué une *orchi-épididymite* (obs. 2 et 8). Notons à propos de cette dernière que, lorsqu'après l'uréthrotomie on voulut reprendre la dilatation, il se produisit une nouvelle poussée d'orchi-épididymite.

Les accidents fébriles survenus après une tentative de dilatation ou même après une simple exploration du rétrécissement ont nécessité douze fois l'uréthrotomie interne.

D'ailleurs, peu importe : que les accidents généraux, et notamment les grands accès fébriles, relèvent de la dilatation ou existent antérieurement à elle, l'indication est la même dans tous les cas : il faut rétablir le plus promptement possible la perméabilité des voies d'excrétion de l'urine. La dilatation est un procédé trop lent : c'est avec l'instrument tranchant que l'on coupe la fièvre urineuse, comme l'a fort bien dit le professeur Guyon et comme le répète après lui notre maître, M. Hartmann.

En pareil cas, la dilatation, par les traumatismes répétés qu'elle inflige à la muqueuse uréthrale, favorise la pénétration des micro-organismes dans les vaisseaux ; le grand accès succédant au catéthérisme à quelques heures de distance n'en est-il pas la démonstration évidente ?

Une complication fréquente du rétrécissement est *la rétention d'urine*. Elle nécessite souvent l'uréthrotomie interne avant même toute tentative de dilatation (obs. 1, 16, 21, 24), les accidents infectieux se développant avec la plus grande facilité chez les malades atteints de rétention (obs. 44, 45, 46).

Il faut distinguer cependant la rétention d'urine des rétrécis,

chez lesquels la vessie, lasse de lutter contre l'obstacle, a fini par se laisser distendre, de la rétention que l'on rencontre chez les sujets plus jeunes et dans laquelle l'élément nerveux entre pour une large part.

Tandis que l'uréthrotomie interne doit être faite d'emblée ou, tout au moins, de bonne heure chez les premiers, il y a moins lieu de se hâter chez les seconds, car bien souvent le traitement médical (repos, grands bains, irrigations rectales) triomphe des phénomènes spasmodiques ou congestifs qu'ils présentent, et la dilatation peut être reprise dans des conditions satisfaisantes. Cependant, si les crises de rétention persistent, surtout s'il survient des accidents infectieux, il faut, sans hésiter, recourir à l'intervention sanglante (obs. 9, 27).

La cystite n'a que rarement motivé à elle seule l'uréthrotomie, mais elle a souvent coïncidé avec d'autres complications, telles que la rétention, l'infection urineuse, et par là même mérite d'être rangée parmi les indications de l'uréthrotomie.

Nous avons pratiqué l'uréthrotomie interne dans deux cas de cystite particulièrement grave.

Dans le premier cas (obs. 18) il s'agissait d'un rétrécissement compliqué de cystite gangreneuse avec état général très mauvais, langue sèche, température élevée. L'uréthrotomie interne, grâce aux lavages abondants qu'elle permit, parut améliorer la situation pendant quelque temps, mais l'infection continua à évoluer, et le malade finit par succomber près de deux mois après l'opération.

Le drainage de la vessie par la sonde à demeure avait été certainement insuffisant; nous doutons qu'en pareille circonstance, étant donnée la gravité tant de l'état local que de l'état général, le drainage hypogastrique eût été plus efficace.

Dans le deuxième cas (obs. 48) il s'agissait d'un tuberculeux avancé avec état fébrile, présentant une cystite pseudo-membraneuse avec dysurie. L'urèthre rétréci était encombré par des débris de fausses membranes incrustées de sels calcaires.

Après l'uréthrotomie interne la sonde se trouva obstruée par les mêmes débris, et il devint nécessaire de faire le drainage périnéal.

Le malade mourut, quelques jours après la deuxième intervention, du fait de ses lésions pulmonaires.

Dans les rétrécissements compliqués d'*abcès urineux* la dilatation est

absolument contre-indiquée, même lorsque, l'abcès ayant été incisé, les lésions sont en voie de cicatrisation.

Chaque fois que, pour une raison ou pour une autre, la dilatation a été tentée dans des cas semblables, nous avons vu survenir des accidents plus ou moins graves (obs. 35, 36, 38[1]).

Nous avons également conservé le souvenir d'un malade qui était entré dans le service avec une infiltration d'urine. Ce malade, largement incisé, s'était parfaitement remis : l'état général était satisfaisant ; localement, les brèches ouvertes par le sphacèle et par le bistouri étaient presque entièrement comblées : il ne persistait qu'une fistule périnéale. On tenta alors la dilatation ; mais dès la première semaine survint un état d'infection subaiguë que rien ne put enrayer et qui finit par enlever le malade au bout de quelques mois.

Dans des conditions semblables nous n'avons eu, au contraire, qu'à nous louer de l'uréthrotomie interne ; aussi ne partageons-nous pas à son égard les craintes que lui témoignent certains auteurs : pratiquée un certain laps de temps après l'incision de l'abcès, alors que l'état local et l'état général sont devenus entièrement satisfaisants, l'uréthrotomie interne ne nous paraît pas plus dangereuse que l'uréthrotomie externe, sur laquelle elle présente l'avantage de ne pas augmenter encore la durée déjà si longue du séjour du malade au lit. 7 fois l'uréthrotomie interne a été pratiquée dans ces conditions pour des rétrécissements compliqués d'abcès urineux (obs. 6, 13, 20, 28, 35, 36, 38), et 1 fois dans un rétrécissement compliqué d'infiltration d'urine (obs. 12).

Le délai entre la date de l'uréthrotomie et celle de l'incision de l'abcès a varié de 20 jours à 2 mois ; la guérison a été obtenue en un temps qui a varié de quelques jours, cas le plus ordinaire (obs. 6, 12, 13, 35), à 2 mois (obs. 20).

Lorsque *la fistule* qui succède à l'abcès urineux était de date ancienne, l'uréthrotomie externe avec extirpation du trajet fistuleux a été la méthode généralement suivie dans le service. Cependant, dans quelques cas, l'uréthrotomie interne a donné de bons résultats (obs. 17, 40).

[1] Ces cas ont été observés pendant un remplacement de M. Hartmann par M. Chevalier, M. Hartmann faisant systématiquement l'uréthrotomie dans les rétrécissements compliqués d'abcès urineux.

II. **Technique opératoire.** — Sur l'opération elle-même nous n'avons que peu de choses à signaler. Elle a toujours été pratiquée avec l'uréthrotome de Maisonneuve, qui, dans sa simplicité, reste le meilleur et le plus pratique de tous les uréthrotomes [1].

Insistons sur la nécessité de s'assurer que la bougie conductrice est bien en place avant d'introduire le conducteur cannelé. Il suffit pour cela de visser la tige droite de l'uréthrotome sur l'armature de la bougie et de l'enfoncer dans le canal : si la bougie est repliée, on voit son extrémité filiforme revenir vers le méat.

L'introduction du cathéter ne présente pas, en général, de difficultés ; cependant, dans certains rétrécissements serrés, il est impossible de le faire évoluer. Dans ce cas, au lieu d'employer la force, procédé condamnable, il faut, à moins d'urgence, ajourner l'intervention et laisser la bougie filiforme à demeure pendant 24 heures. La manœuvre, impossible la veille, devient facile le lendemain.

Nous avons systématiquement avant l'uréthrotomie employé la filiforme à demeure dans tous les rétrécissements serrés, lorsqu'il n'y avait pas d'indication à l'intervention immédiate.

Nous avons employé, en général, pour la section des rétrécissements, la lame moyenne de l'uréthrotome ; cependant, dans certains cas de

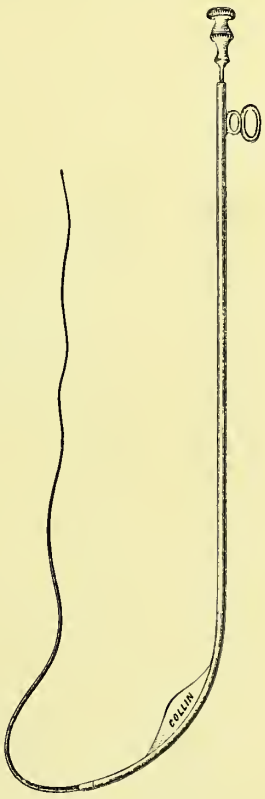

Fig. 38. — L'uréthrotome de Maisonneuve.

[1] Il est curieux de voir combien d'instruments ont été construits depuis que cet appareil excellent a été mis en circulation. Chaque spécialiste veut avoir le sien et est obligé, pour faire différent, de faire moins bon. Certains en arrivent même à ignorer complètement que Maisonneuve est le véritable créateur de l'uréthrotome, décrivent une quantité de modifications secondaires de son uréthrotome et oublient de mentionner le nom de celui qui a réellement créé la méthode. Tels Bramann et Rammstedt, qui, dans leur récent article du *Handbuch der praktischen Chirurgie*, publié sous la direction de Bergmann, Bruns et Mikulicz, en 1901, semblent ignorer complètement l'uréthrotome de Maisonneuve.

rétrécissement trop dur, nous avons dû recourir à la plus petite lame.

Une bonne précaution à prendre, avant de faire courir la lame dans la cannelure du cathéter, c'est de ne pas abaisser le pavillon entre les jambes, mais de le laisser oblique en haut et en avant, de manière à ne

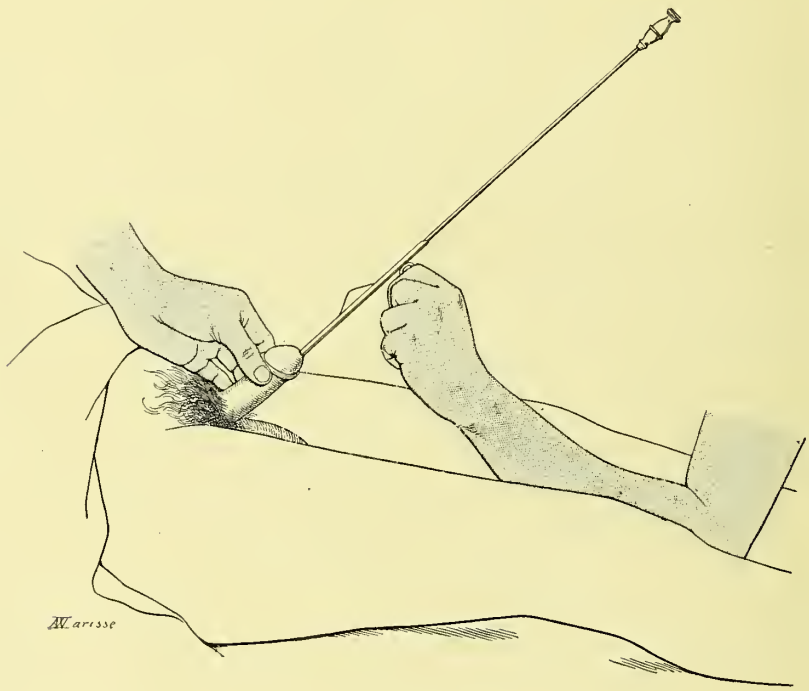

Fig. 39. — Un aide, le coude calé sur le lit, entre les jambes du malade, tient solidement et en bonne inclinaison le cathéter par l'anneau situé sur sa tige. Le chirurgien attire en haut la partie supérieure de la verge, de manière à ouvrir l'urèthre, dans lequel la droite va faire courir la lame tranchante.

pas faire, dans la profondeur du canal, des sections trop étendues de la paroi supérieure, qui, par l'abaissement du pavillon, se trouverait appliquée d'une manière trop intime sur la cannelure du cathéter.

Le dernier temps de l'opération, introduction de la sonde à bout coupé, s'exécute ordinairement facilement. Il suffit de dévisser le cathéter cannelé, de le remplacer par la tige droite de l'uréthrotome et d'enfiler sur celle-ci, puis sur la bougie, une sonde à bout coupé. Il nous est cependant arrivé deux fois de ne pouvoir faire pénétrer la sonde dans la vessie.

Dans le 1er cas (obs. 4), où il coexistait avec le rétrécissement une

hypertrophie marquée de la prostate, nous dûmes employer une sonde béquille n° 16, qui passa facilement.

Dans le 2e cas, une sonde forme bougie fut facilement introduite.

Nous employons toujours des sondes n° 16 ou 17 au plus, pour que

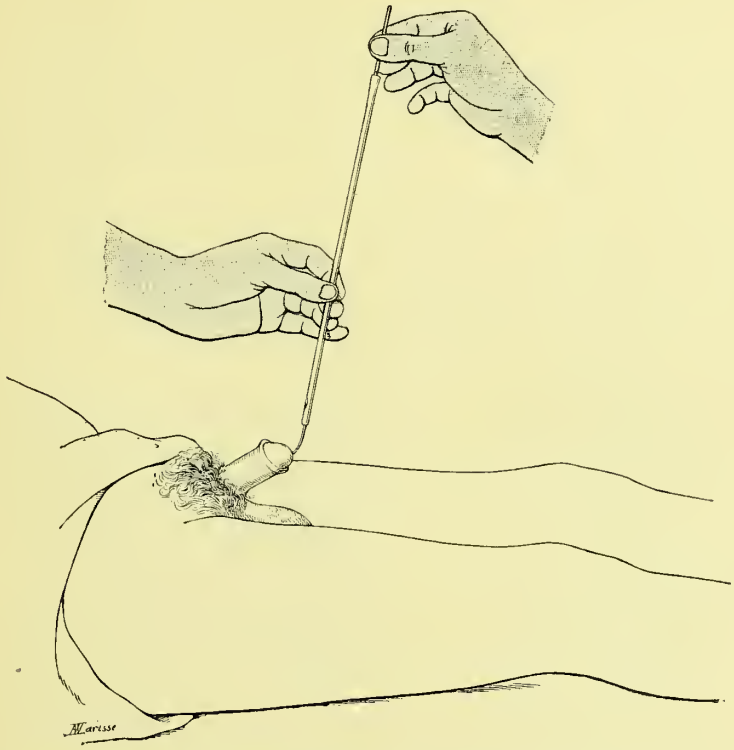

Fig. 40. — La section du rétrécissement est terminée; sur la bougie, restée en place, le chirurgien a vissé la tige et engage sur elle la sonde à bout coupé.

le canal ne se trouve pas obstrué dans le cas où la sonde viendrait à ne pas fonctionner.

Dans les cas d'infection soit générale, soit locale, l'uréthrotomie est toujours suivie d'un lavage vésical au nitrate d'argent à 1 p. 1.000.

Nous ne saurions trop insister sur la nécessité de bien fixer la sonde « au goutte à goutte » et de ne pas se remettre de ce soin à un aide non éprouvé : la plupart, pour ne pas dire la totalité des accidents qui surviennent à la suite de l'uréthrotomie interne, sont dus à une mauvaise fixation de la sonde ou à son mauvais fonctionnement. Le malade devra donc être attentivement surveillé pendant les 48 premières heures.

Chez le malade qui fait le sujet de l'observation n° 26, la sonde ne fonctionna pas bien l'après-midi qui suivit l'intervention. Un infirmier, plus zélé qu'éclairé, pensant qu'elle était bouchée par un caillot, fit un lavage par le pavillon de la sonde ; celle-ci était sortie de la vessie et se trouvait dans la région prostatique ; si bien que le liquide du lavage pénétra bien dans la vessie, mais ne put ressortir ; pour venir à bout du pseudo-caillot, l'infirmier continua son irrigation ; mais bientôt, devant l'agitation du malade, qui, la vessie distendue, faisait de violents, mais vains efforts pour uriner, l'on songea à faire venir l'interne de garde, qui, ne pouvant pratiquer le cathétérisme, dut faire une ponction capillaire hypogastrique.

A onze heures du soir, le malade étant calmé, nous pûmes passer une bougie conductrice et replacer une sonde à bout coupé.

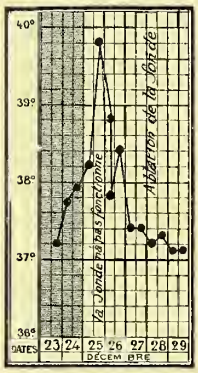

Fig. 41 (obs. 44).

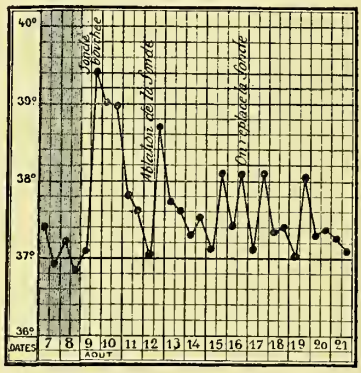

Fig. 42 (obs. 25).

Sur ces deux tracés on voit survenir des accidents fébriles à la suite d'un mauvais fonctionnement de la sonde. La partie grisée correspond aux jours précédant l'uréthrotomie.

Plus fréquents sont les accidents d'ordre fébrile, et le plus souvent sur la feuille de température nous trouvons, à côté de l'élévation thermique, cette mention qui dispense d'autres commentaires : la sonde n'a pas bien fonctionné (obs. 15, 42, 44, 47) (fig. 41, 42, 49).

Nous retirons la sonde ordinairement au bout de 48 heures ; lorsqu'il existe des accidents fébriles il y a intérêt à la laisser plus longtemps.

Plusieurs fois l'ablation de la sonde a été accompagnée de phénomènes fébriles plus ou moins accentués (obs. 15, 38, 46, 49) (fig. 43).

Le malade quitte le service habituellement 24 heures après l'ablation de la sonde. Il revient à la consultation se faire dilater huit à dix jours après l'opération.

III. **Résultats de l'opération.** — Les résultats opératoires ont toujours été satisfaisants ; personne aujourd'hui ne considère plus l'opération comme grave ; pratiquée en suivant les principes de l'asepsie et de l'antisepsie, nous pouvons dire qu'elle est absolument bénigne.

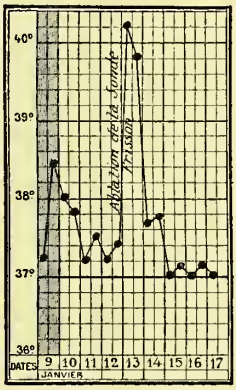

Fig. 43 (obs. 46).
Frisson à la suite de l'ablation de la sonde chez un malade antérieurement infecté.

Le décès par lequel on verra se terminer une de nos observations (48) ne vient pas infirmer cette assertion. Nous nous sommes déjà étendu sur le cas de ce malade, tuberculeux avancé, présentant une cystite pseudo-membraneuse avec dysurie, qui mourut 8 jours après l'uréthrotomie interne : il était d'autant plus indiqué de chercher à soulager ce malade, que la gravité de son état pouvait à juste titre être mise pour une part sur ses troubles urinaires. Complétée quelques jours plus tard par l'uréthrotomie externe, l'uréthrotomie interne n'a été pour rien dans la mort de ce malade, dont la diminution du champ de l'hématose était largement suffisante pour expliquer la mort.

Les *résultats fonctionnels* dans le rétrécissement non compliqué sont toujours immédiatement satisfaisants ; mais ces résultats ne se maintiennent qu'autant que le malade veut bien continuer à se soigner. En aucun cas l'uréthrotomie interne ne peut prétendre à constituer un traitement curateur : chez certains malades elle rend la dilatation possible, chez d'autres elle abrège la longueur du traitement et supprime le danger des premières séances ; mais chez aucun elle ne peut remplacer la dilatation. Celle-ci doit promptement lui être adjointe si l'on ne veut par voir disparaître rapidement le bénéfice de l'intervention.

Mais tous les malades ne consentent pas à s'assujetir à un traitement qui, pour être efficace, devra être longuement continué : 10 de nos malades avaient déjà subi antérieurement une uréthrotomie (obs. 11, 16, 17, 19,

22, 25, 35, 47, 50), et dans les fiches de la consultation externe nous n'avons pu puiser que bien peu de renseignements sur le sort ultérieur

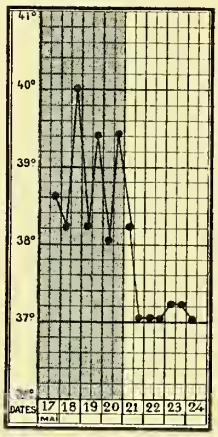

Fig. 44 (obs. 10).

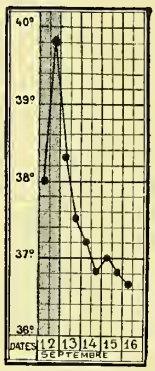

Fig. 45 (obs. 31).

Courbes montrant la chute immédiate de la température après l'uréthrotomie.

de nos malades, qui se sont abstenus en grand nombre de la fréquenter, heureux d'être libérés de tout ce dont ils souffraient, et ne comprenant pas qu'alors qu'ils se croyaient complètement guéris, ils devaient, pour sauvegarder l'avenir, se soumettre à un traitement consécutif.

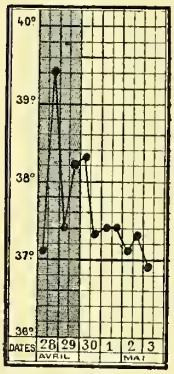

Fig. 46 (obs. 7).

Chute de la température après l'uréthrotomie.

Ayant déjà, à propos de chaque indication de l'uréthrotomie interne, discuté ses avantages et ses résultats, nous n'y reviendrons pas ici ; nous insisterons seulement sur ses résultats dans le cas d'accidents fébriles.

Nous sommes intervenu 18 fois pour des accidents infectieux, la plupart du temps déterminés par la dilatation.

Dans 7 cas l'uréthrotomie coupa court aux accidents fébriles et le soir même, ou tout au moins le lendemain, la température était revenue à 37° (obs. 3, 7, 10, 31, 38, 44, 46).

Dans les 3 schémas ci-contre la fièvre tombe rapidement. Les tracés des figures 44, 45 et 46 sont des exemples de ces chutes rapides de la

température ; celui de la figure 49 montre de même une chute rapide, mais entravée un jour par un mauvais fonctionnement de la sonde.

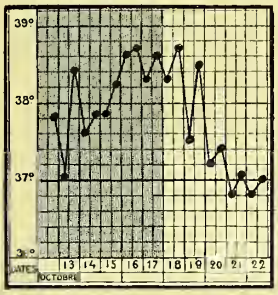

Fig. 47 (obs. 35).

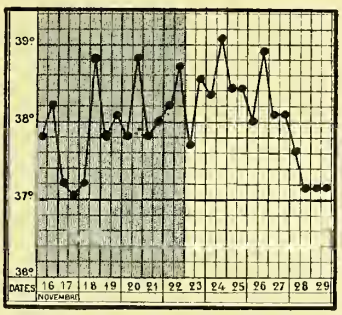

Fig. 48 (obs. 43).

Courbes montrant une chute plus lente de la température après l'uréthrotomie.

Dans 9 cas la température ne revient à la normale qu'après un délai variant de 2 à 6 jours (obs. 15, 33, 34, 35, 36, 37, 42, 45, 47) ; dans 2 cas enfin, l'uréthrotomie ne sembla pas modifier la marche des accidents ; dans l'un (obs. 18), il s'agissait de la cystite gangreneuse, dont nous avons déjà parlé ; dans l'autre (obs. 43), il s'agissait d'une infection généralisée avec manifestations articulaires ; le malade ne guérit qu'au bout de 1 mois.

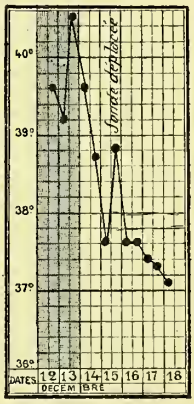

Fig. 49 (obs. 42).

Chute de la température entravée par un fonctionnement défectueux de la sonde.

Voici maintenant le tableau résumé de nos observations :

(Plusieurs indications ont souvent concouru à motiver une même intervention.)

Nous sommes intervenus :

17 fois pour *rétrécissement non dilatable* (obs. 1, 5, 11, 14, 16, 17, 19, 22, 23, 24, 29, 30, 32, 37, 39, 47, 49);

12 fois pour *rétention d'urine* (obs. 4, 9, 21, 24, 26, 27, 31, 42, 44, 45, 46) ;

18 fois pour *accidents infectieux* (obs. 3, 7, 10, 15, 18, 31, 33, 34, 35, 36, 37, 38, 42, 43, 44, 45, 46, 47, 48) ;

8 fois pour *abcès urineux* (obs. 6, 12, 13, 20, 28, 35, 36, 38) ;

2 fois pour *fistule uréthro-périnéale* (obs. 7, 40) ;

6 fois pour *cystite* (obs. 4, 18, 25, 31, 48, 50) ;

2 fois par *orchi-épididymite* (obs. 2, 8).

Les résultats ont été satisfaisants dans tous les cas, sauf dans trois cas, où l'opération a été impuissante :

1 *cystite gangreneuse* (obs. 18), le malade mourut 2 mois après ;

1 *infection généralisée avec arthrite* (obs. 43), l'infection continua pendant quelque temps à évoluer, mais le malade finit par guérir au bout de 1 mois ;

1 *cystite pseudo-membraneuse* (obs. 48), chez un tuberculeux emporté par ses lésions pulmonaires.

L'opération a déterminé des accidents toujours peu graves dans 6 cas, accidents toujours dus à un mauvais fonctionnement de la sonde (25, 26, 29, 42, 44, 47).

Dans tous ces cas il s'agit d'accidents fébriles, sauf dans l'observation 26, où le déplacement de la sonde détermina une crise de rétention ayant nécessité la ponction hypogastrique.

Enfin l'ablation de la sonde a déterminé des accidents fébriles dans 4 cas (obs. 15, 38, 46, 49).

Obs. 1. — *Rétrécissement blennorrhagique non dilatable.* — V..., 59 ans, a eu 2 blennorrhagies antérieures, la première à 25 ans ; éprouve des difficultés pour uriner depuis 18 mois, a été dilaté à Necker jusqu'au n° 28 béniqué. Rétrécissement filiforme non dilatable.

Uréthrotomie interne le 18 mars 1901. Suites opératoires parfaites.

Le malade a été revu le 3 juin 1901. On a dû reprendre la dilatation au n° 6.

Obs. 2. — *Rétrécissement blennorrhagique. Orchi-épididymite à la suite de tentatives de dilatation.* — H..., 47 ans, a eu 3 blennorrhagies, la première à 19 ans ; conserve depuis la dernière un écoulement chronique, éprouve des difficultés pour uriner depuis 5 ans, se sonde lui-même depuis 3 mois, époque à laquelle il a eu plusieurs crises de rétention aiguë. Rétrécissement filiforme.

On tente la dilatation, mais au bout de 3 jours il survient une orchi-épididymite subaiguë.

Uréthrotomie interne le 26 mars 1901. Suites opératoires parfaites.

On reprend la dilatation le 3 avril, à partir du n° 32 béniqué.

Le 16 avril survient une nouvelle orchi-épididymite.

Obs. 3. — *Rétrécissement blennorrhagique. Fièvre urineuse provoquée par la dilatation.* — V..., 39 ans, a eu 3 blennorrhagies de 20 à 25 ans. A conservé pendant 9 ans, à la suite de la dernière, une goutte militaire.

A des difficultés pour uriner depuis 10 ans. A déjà été dilaté à l'hôpital Ricord.

Actuellement, il urine goutte à goutte. Les urines sont troubles. La vessie se vide incomplètement. Rétrécissement filiforme.

L'exploration du canal détermine de grands accès fébriles.

Uréthrotomie interne le 3 avril. Suites opératoires très bonnes.

Le malade a été dilaté à la consultation à partir du 17 avril. On a commencé au n° 30 béniqué.

Il a été revu en avril 1902. La dilatation a été reprise au n° 30.

Obs. 4. — *Rétrécissement blennorrhagique chez un prostatique avec rétention et infection.* — P..., 67 ans, blennorrhagie à 20 ans, difficulté pour uriner depuis une vingtaine d'années. A été dilaté à Tenon il y a 15 ans. A eu à la suite d'excès plusieurs crises de rétention.

Rétrécissement n'admettant qu'un explorateur n° 7. Prostate grosse. Vessie distendue. Urines troubles et fétides.

Uréthrotomie interne le 6 avril. Après l'uréthrotomie l'on ne peut passer la sonde à bout coupé qui bute dans la région prostatique. On passe sans difficulté une sonde béquille n° 16.

Suites opératoires très bonnes.

Obs. 5. — *Rétrécissement blennorrhagique non dilatable.* — B..., 33 ans, 3 blennorrhagies depuis l'âge de 20 ans. Goutte matinale à la suite. Difficultés pour uriner depuis 10 ans. Pas de traitement antérieur.

Rétrécissement filiforme non dilatable.

Uréthrotomie interne le 23 avril. Suites opératoires très bonnes.

Le malade sort le 27 avril.

Revenu le 13 mai, on dut reprendre la dilatation au n° 4.

Obs. 6. — *Rétrécissement blennorrhagique compliqué d'abcès urineux.* — B..., 56 ans, blennorrhagie il y a 26 ans. Abcès urineux périnéal, il y a 7 mois, incisé et guéri. Nouvel abcès au même siège il y a un mois, ouvert spontanément et ayant laissé une fistule.

Rétrécissement filiforme.

Le 23 mars, incision et excision de l'abcès.

Le 25 avril, uréthrotomie interne. Suites opératoires parfaites.

Sonde à demeure jusqu'au 4 mai. On commence alors la dilatation.

Le malade sort le 16 mai, sa fistule complètement fermée.

Obs. 7. — *Rétrécissement blennorrhagique. Cystite. Fièvre urineuse provoquée par la dilatation.* — P..., 33 ans, première blennorrhagie il y a 7 ans. Depuis 3 ans difficultés pour uriner. Actuellement la miction se fait goutte à goutte.

Besoin impérieux d'uriner toutes les heures le jour, toutes les demi-heures la nuit. Urines très troubles. Mictions douloureuses.

Rétrécissement filiforme.

Le 26 avril 1901, filiforme à demeure; le lendemain on dilate facilement l'urèthre jusqu'au n° 9. Mais le lendemain 28 avril, grand accès de fièvre urineuse.

Le 30 avril, uréthrotomie interne. Le lendemain la température est à 37°.

Le malade sort le 6 mai ; les urines sont plus claires, mictions moins fréquentes et non douloureuses.

Obs. 8. — *Rétrécissement blennorrhagique. Orchites à répétition.* — C..., 49 ans, a eu 3 blennorrhagies ; depuis l'âge de 30 ans difficultés pour uriner. A 40 ans a été dilaté ; depuis l'âge de 42 ans a eu une série d'orchites.

Rétrécissement filiforme de l'urèthre ; le testicule gauche est volumineux.

Le 15 avril, à la suite de la dilatation, qui a été poussée jusqu'au n° 31 béniqué, nouvelle poussée d'orchite à gauche.

Uréthrotomie interne le 8 mai. Suites opératoires parfaites. Sort le 11 mai.

Obs. 9. — *Rétrécissement blennorrhagique non dilatable. Crises de rétention aiguë.* — G..., 23 ans, blennorrhagie à l'âge de 15 ans. A des crises de rétention depuis 4 ans. A été dilaté à Necker à cette époque. Depuis il se sonde de temps en temps lui-même. Actuellement, il n'urine plus qu'avec la sonde. Urines troubles.

Le 12 mai, le malade entre en état de rétention aiguë. On laisse une filiforme à demeure.

Le lendemain on passe une bougie n° 9; ultérieurement il est impossible de pousser la dilatation plus loin.

Uréthrotomie interne le 20 mai. Suites opératoires parfaites. Sort le 23 mai.

Obs. 10. — *Rétrécissement blennorrhagique de l'urèthre. Grands accès de fièvre urineuse provoqués par la dilatation.* — B..., 45 ans, première blennorrhagie à 30 ans. Rétrécissement de l'urèthre n'admettant qu'une bougie n° 7. La dilatation détermine de grands accès fébriles.

Uréthrotomie interne le 21 mai 1901. La température tombe le soir même.

Le malade sort le 24 mai. Reveuu 8 jours après à la consultation, il fut dilaté à partir du n° 24.

Obs. 11. — *Rétrécissement blennorrhagique non dilatable. Uréthrotomie interne antérieure.* — H..., première blennorrhagie à 18 ans. A été dilaté à Necker, à l'âge de 30 ans. Subit l'uréthrotomie interne l'année d'après.

Rétrécissement n'admettant qu'une bougie n° 8, non dilatable.

Uréthrotomie interne le 25 mai. Sort le 29 mai.

Obs. 12. — *Rétrécissement de l'urèthre compliqué d'infiltration d'urine.* — H..., 61 ans, entre dans le service le 1er avril, avec une infiltration d'urine. Incisions multiples au bistouri. Drainage.

Le 30 mai, ablation du drain abdomino-périnéal et uréthrotomie interne. Suites opératoires parfaites. Ablation de la sonde à demeure le 7 juin.

Le malade sort le 11 juin, guéri.

Obs. 13. — *Rétrécissement de l'urèthre. Abcès urineux.* — Ch..., blennorrhagie à 21 ans. Il y a 8 ans, à la suite d'une chute à callfourchon sur un timon de voiture, subit à Necker une intervention périnéale. Il fut dilaté ensuite avec les béniqués.

Difficultés pour uriner depuis 5 ou 6 mois.

Abcès urineux opéré le 14 mai dans le service.

Uréthrotomie interne le 3 juin. La fistule était en voie de cicatrisation; il ne s'écoulait plus d'urine. Suites opératoires parfaites. Le malade sort le 6 juin, guéri.

Obs. 14. — *Rétrécissement de l'urèthre non dilatable.* — G..., 54 ans. Uréthrotomie interne le 17 juin 1901.

Ablation de la sonde le 20 juin. Sort le 21 juin.

Obs. 15. — *Rétrécissement de l'urèthre. Fièvre urineuse provoquée par la dilatation.* — B..., 52 ans, 3 blennorrhagies antérieures, la première à 22 ans. Difficultés pour uriner depuis 2 mois. Urines troubles.

Rétrécissement n'admettant qu'un n° 6; la dilatation provoque des accidents fébriles.

Uréthrotomie interne le 21 juin. La température, de 38°,5, tombe à 37°,2 le soir même. Mais, le lendemain soir, la température remonte à 38°, et s'y maintient, aussi n'enlève-t-on la sonde que le 4e jour. Le soir de ce jour, la température monte à 39°,8 ; elle ne redescend ensuite que lentement.

Le 6 juillet, la reprise de la dilatation ramène de nouveau des accidents fébriles.

Le malade sort le 30 juillet.

Obs. 16. — *Rétrécissement blennorrhagique. Uréthrotomie interne antérieure. Rétention d'urine.* — K..., 36 ans, blennorrhagie en 1882. En 1893, rétention d'urine. Uréthrotomie interne. Depuis 4 ou 5 ans, difficultés pour uriner. Depuis le 14 juin, le malade a de la rétention incomplète.

Rétrécissement filiforme.

Uréthrotomie interne le 25 juin. Suites opératoires très bonnes. Sort le 28 juin.

Obs. 17. — *Rétrécissement blennorrhagique. Fistule uréthro-périnéale. Uréthrotomie interne antérieure.* — C..., 67 ans, première blennorrhagie à 44 ans, a duré deux ans, a eu à la suite un abcès urineux qui s'ouvrit en laissant la fistule actuellement existante. A déjà subi une uréthrotomie interne à cette époque. Actuellement presque toute l'urine passe par la fistule. Urines très troubles.

Rétrécissement filiforme.

Uréthrotomie interne le 25 juin. Suites opératoires très bonnes.

Revenu à la consultation le 23 juillet, il fut dilaté à partir du béniqué n° 30.

Obs. 18. — *Rétrécissement de l'urèthre. Cystite gangreneuse.* — C..., 68 ans, blennorrhagie à 16 ans. Troubles de la miction depuis 7 mois, rétention incomplète. Depuis quelques jours, accès de fièvre. La malade entre à l'hôpital Saint-Louis, où, à la suite d'un cathétérisme, il a une urétrorrhagie abondante.

Le 26 juin, il entre dans le service Civiale avec un état général grave : langue sèche, température 40°, urines infectes.

Rétrécissement de l'urèthre n'admettant qu'une bougie n° 8.

Exploration rénale négative.

Uréthrotomie interne le 27 juin. Il s'écoule une urine horriblement infecte avec

des dépôts brunâtres, ressemblant à du tabac mouillé. Lavage prolongé qui finit par nettoyer la vessie.

Les jours suivants, la température baisse ; l'état général paraît s'améliorer un peu ; mais bientôt les accidents reprennent, et le malade succombe le 14 août 1901.

Obs. 19. — *Rétrécissement blennorrhagique non dilatable. Uréthrotomies interne et externe antérieures.* — S..., 49 ans, 2 blennorrhagies à 20 et 27 ans. Chancre induré à 28 ans. Uréthrotomie externe en 1892. Uréthrotomie interne en février 1900 par le docteur Boutier. A la suite de cette dernière intervention, le malade a été dilaté jusqu'en novembre 1900.

Rétrécissement filiforme non dilatable au delà du n° 8.

Uréthrotomie interne le 22 juin. Le rétrécissement présente une dureté calcaire; l'on doit se contenter de passer la petite lame de l'uréthrectome. Suites opératoires très bonnes.

Le malade a été dilaté à la consultation à partir du 8 juillet 1901.

En octobre 1902, il est revenu ; l'on a repris la dilatation à partir du n° 34.

Obs. 20. — *Rétrécissement blennorrhagique. Abcès urineux.* — L..., 37 ans, blennorrhagie à 19 ans.

Abcès urineux incisé le 25 juin 1901 ; la majeure partie de l'urine s'écoule par la plaie.

Rétrécissement n'admettant qu'une bougie n° 5.

Uréthrotomie interne le 18 juillet 1901. On laisse la sonde à demeure jusqu'au 25 août. Le malade sort le 30 septembre, la fistule étant complètement fermée.

Obs. 21. — *Rétrécissement blennorrhagique. Rétention d'urine.* — P..., 51 ans, entre le 15 juillet. Blennorrhagie à 20 ans. Goutte matinale depuis. Difficultés pour uriner depuis longtemps. Crise de rétention complète, il y a 4 jours. Nouvelle crise hier au soir.

Rétrécissement filiforme.

Uréthrotomie interne le 18 juillet. Suites opératoires très bonnes. Sort le 20 juillet. Revenu ultérieurement à la consultation.

Obs. 22. — *Rétrécissement blennorrhagique. Uréthrotomie externe antérieure.* — T..., 48 ans, blennorrhagie à 22 ans. Difficulté pour uriner depuis 3 ans. Il y a 2 ans, crise de rétention aiguë. Uréthrotomie interne par le docteur Reynier.

Les difficultés de la miction ont augmenté depuis quelques mois.

Rétrécissement filiforme.

Uréthrotomie interne le 28 juillet. Le rétrécissement périnéal est très difficile à sectionner. Après l'uréthrotomie, il est impossible de passer la sonde à bout coupé. On passe une sonde forme bougie n° 15.

Obs. 23. — *Rétrécissement blennorrhagique non dilatable.* — G..., 53 ans, blennorrhagie à 15 ans. A été dilaté il y a 10 ans. Actuellement urine difficilement avec un peu de douleur.

Rétrécissement filiforme non dilatable.

Uréthrotomie interne le 4 août. Suites opératoires très bonnes. Sort le 7 août.

Obs. 24. — *Rétrécissement blennorrhagique. Rétention d'urine. 2 Uréthrotomies internes antérieures.* — M..., 34 ans, blennorrhagie il y a 10 ans. Goutte matinale depuis. Il y a 7 ans, difficulté de la miction ; dilaté jusqu'au n° 27 béniqué; 3 ans après, uréthrotomie interne à Necker, puis dilatation jusqu'au n° 48.

Au mois d'avril dernier, nouvelles difficultés pour uriner ; deuxième uréthrotomie interne à Necker; la dilatation n'est ensuite poussée que jusqu'à la bougie n° 22

Rétrécissement n'admettant qu'un n° 8.

Rétention incomplète d'urine avec distension.

Uréthrotomie interne le 9 août. Suites opératoires bonnes. Sort le 15 août.

Obs. 25. — *Rétrécissement de l'urèthre. Uréthrotomie interne antérieure. Cystite* — F..., 53 ans, 4 blennorrhagies antérieures, la première à 30 ans ; 17 ans après, uréthrotomie interne à Necker. Difficultés pour uriner depuis 6 mois. Mictions fréquentes et douloureuses. Urines troubles.

Rétrécissement n'admettant qu'un explorateur n° 11; l'on essaye la dilatation. mais, la cystite se trouvant aggravée, on fait une uréthrotomie interne le 9 août; Dans la journée, la sonde se bouche; grand accès de fièvre urineuse le soir. Le 10 août, T. : m., 39° ; s., 39°,5 ; le 11 août, T. : m., 37°,8 ; s., 37°,5 ; le 12 août, ablation de la sonde. T. : m., 36°,8; s., 38°,5 ; on replace la sonde; jusqu'au 21, la température se maintient aux environs de 38°,5.

Le malade sort le 10 septembre.

Obs. 26. — *Rétrécissement de l'urèthre. Cystite avec phénomènes spasmodiques. Uréthrorrhagie déterminée par la dilatation.* — K..., 45 ans, a eu une blennorrhagie il y a 6 ans; goutte matinale depuis. Difficultés pour uriner; mictions fréquentes et douloureuses. Urines très troubles.

Rétrécissement n'admettant qu'une olive n° 12.

Dilatation aux béniqués à partir du n° 24. Le 7 août, violente uréthrorrhagie déterminée par le passage du béniqué n° 25.

Le 19 août, tentative infructueuse d'uréthrotomie interne, le cathéter ne peut franchir la région périnéale. On laisse une filiforme à demeure.

Le 19 août, uréthrotomie interne. On place une sonde à bout coupé n° 16. Dans l'après-midi, la sonde étant bouchée par un caillot, le malade fait des efforts pour pisser et déplace la sonde. Des lavages intempestivement pratiqués, dans le but de désobstruer la sonde, ne font que distendre la vessie, l'eau ne ressortant pas.

A 5 heures du soir, le cathétérisme ayant été vainement tenté, l'on est forcé de faire une ponction hypogastrique. A 10 heures du soir l'on arrive à passer une filiforme, qui est laissée à demeure. T. : 38°.

Le 20 août, on peut replacer la sonde à bout coupé après introduction d'une bougie armée et de la tige droite de l'uréthrotome.

1er septembre, le malade sort en bonne voie.

Obs. 27. — *Rétrécissement blennorrhagique. Phénomènes spasmodiques rendant la dilatation impossible.* — M..., 30 ans, blennorrhagie à 20 ans; goutte matinale

depuis. Deux ans après, difficulté pour uriner ; s'est fait dilater depuis le n° 6 jusqu'au n° 20 ; depuis a conservé l'habitude de se passer, tous les 3 jours environ, une bougie variant du n° 12 au n° 14. Actuellement il ne peut plus passer qu'un n° 7.

Depuis la même époque, le malade a eu à plusieurs reprises des crises de rétention aiguë, pendant lesquelles le cathétérisme est impossible, mais qui cèdent généralement à un grand bain.

Arthrite blennorrhagique de l'épaule droite. Rétrécissement uréthral n'admettant qu'un n° 7.

Les tentatives de dilatation sont suivies de crises de rétention.

Uréthrotomie interne le 27 août. Suites opératoires parfaites.

Le malade sort le 31 août.

Obs. 28. — *Rétrécissement avec abcès urineux.* — B..., 59 ans, blennorrhagie à 21 ans; goutte matinale, difficultés de la miction depuis 4 ans. En août 1897, uréthrotomie interne à Necker. Pas de dilatation ensuite. Depuis 6 mois, pisse difficilement; actuellement ne pisse que goutte à goutte. Abcès urineux depuis 1 mois.

Rétrécissement filiforme.

Uréthrotomie interne le 1er septembre. Guérison.

Obs. 29. — *Rétrécissement non dilatable.* — S..., 57 ans, blennorrhagie il y a 30 ans ; goutte matinale à la suite; troubles de la miction depuis 15 ans. Actuellement urine goutte à goutte. Urines troubles.

Rétrécissement filiforme non dilatable.

Uréthrotomie interne le 2 septembre 1901. Dans l'après-midi, la sonde fonctionnant mal, la température monte à 38°,5 le soir. Le lendemain, elle reste à 38°, pour revenir à 37° le neuvième jour.

Le malade sort le 9 septembre.

Obs. 30. — *Rétrécissement non dilatable.* — C..., 45 ans, blennorrhagie à 16 ans, dilaté à Tenon il y a 16 ans.

Rétrécissement filiforme de l'urèthre.

Uréthrotomie interne le 5 septembre 1901. Suites opératoires très bonnes. Sort le 9 septembre.

Obs. 31. — *Rétrécissement de l'urèthre. Rétention incomplète. Cystite. Infection urineuse provoquée par la dilatation.* — D..., 38 ans, blennorrhagie à 17 ans. Urine difficilement depuis 1 an et demi.

Cystite depuis 5 mois. Crise de rétention il y a 3 jours. Grands accès fébriles provoqués par la dilatation.

Uréthrotomie interne, le 13 septembre; la température tombe le soir même à 37°.

Le malade sort le 16 septembre.

Obs. 32. — *Rétrécissement non dilatable.* — Rétrécissement filiforme non dilatable.

Uréthrotomie interne le 17 septembre.

Suites opératoires très bonnes. Le malade sort le 20 septembre.

Obs. 33. — *Rétrécissement de l'urèthre. Spasme membraneux. Fièvre urineuse provoquée par la dilatation.* — B..., 33 ans, blennorrhagie à 16 ans. Depuis 6 mois troubles de la miction : douleurs fréquentes qui vont en augmentant. Les urines sont troubles avec dépôt abondant.

Actuellement le malade n'urine que goutte à goutte.

L'urèthre présente un rétrécissement permettant le passage de l'olive n° 15. Il existe un spasme de la région membraneuse. La dilatation provoque des accidents fébriles.

Uréthrotomie interne le 20 septembre. Le malade sort le 25 septembre.

Obs. 34. — *Rétrécissement de l'urèthre. Fièvre urineuse provoquée par la dilatation.* — P..., 55 ans, première blennorrhagie à l'âge de 20 ans ; plusieurs autres depuis. Dilaté à Necker il y a 3 ans. Urines louches. Besoins impérieux d'uriner revenant toutes les 3 heures. Quelquefois incontinence nocturne. Rétrécissement admettant une bougie n° 8. La dilatation détermine des accidents fébriles.

Uréthrotomie interne le 20 septembre. Le deuxième jour la température retombe à 37°.

Obs. 35. — *Rétrécissement de l'urèthre. Abcès urineux. Uréthrotomie interne antérieure. Accidents fébriles provoqués par la dilatation.* — L..., 67 ans, blennorrhagie à 22 ans. Uréthrotomie interne à Tenon, il y a 7 ans. Pas de dilatation consécutive. Depuis plusieurs mois a eu des crises de rétention coïncidant avec des accès fébriles. Il y a 4 mois se blesse en se sondant lui-même ; urétrorrhagie abondante suivie d'un petit abcès urineux périnéal.

Incision de l'abcès le 5 septembre.

Le malade n'urine que goutte à goutte. Le 11 octobre une tentative de ditatation est suivie d'un grand accès fébrile.

Uréthrotomie interne le 17 octobre. La fièvre persiste pendant 2 jours aux environs de 39°; puis, le quatrième jour, la température tombe à 37°.

Le malade est revenu se faire dilater à la consultation.

Obs. 36. — *Rétrécissement de l'urèthre. Abcès urineux. Accidents fébriles provoqués par la dilatation.* — F..., 56 ans, blennorrhagie il y a 20 ans. Tuberculose pulmonaire au deuxième degré.

Depuis 2 mois abcès périnéal avec fièvre. Incision le 11 novembre, la fièvre tombe.

Le 16 novembre, exploration de l'urèthre, qui n'admet qu'un explorateur n° 8. Le soir, grand accès de fièvre urineuse : la fièvre persiste les jours suivants.

Uréthrotomie interne le 23 novembre. La température ne revient à 37° que 6 jours après.

Le 8 décembre, le malade sort un peu amélioré.

Obs. 37. — *Rétrécissement non dilatable. La dilatation provoque des accès de fièvre urineuse.* — G..., 47 ans, blennorrhagie à 22 ans; écoulement chronique à la suite.

Il y a 8 ans, dilatation aux béniqués. Depuis un an, difficultés pour uriner ; depuis 8 jours, n'urine que goutte à goutte.

Rétrécissement n'admettant qu'un explorateur n° 8. L'exploration détermine de grands accès fébriles.

Uréthrotomie interne le 31 octobre 1901. La température, qui était à 40° le jour de l'opération, ne revient à 37° que le quatrième jour.

Le 5 novembre, le malade, revenu à la consultation, dut être dilaté à partir du n° 6 seulement.

Le 10 novembre, le traitement fut interrompu par suite d'une orchiépididymite.

Obs. 38. — *Rétrécissement blennorrhagique et traumatique. Abcès urineux. Accès fébriles provoqués par la dilatation.* — G..., blennorrhagie à 19 ans. Il y a 3 ans, infiltration d'urine à la suite d'une chute à califourchon. Opéré par le docteur Peyrot. A été sondé à l'hôpital Saint-Antoine il y a 18 mois. On a pu passer une bougie n° 7.

Abcès urineux incisé le 7 octobre.

Rétrécissement périnéo-scrotal admettant un 7, et rétrécissement périnéal un 4.

Dilatation le 15 octobre. Le 18, grand accès fébrile, qui se reproduit les jours suivants.

Uréthrotomie interne le 26 octobre ; le soir, T. : 37°,4.

Après l'ablation de la sonde à demeure, la température remonte pendant quelques jours à 38°. Guérison.

Obs. 39. — *Rétrécissement non dilatable.* — P..., 33 ans, uréthrotomie interne le 27 octobre 1901.

Suites opératoires parfaites.

Obs. 40. — *Rétrécissement traumatique de l'urèthre. Abcès urineux. Fistule.* — G..., 2 blennorrhagies, à 18 et 24 ans. A 33 ans, reçoit un coup de couteau au niveau de la région périnéo-scrotale. L'urine s'écoule par la plaie. Opérée à Rio de Janeiro ; puis, 2 ans après, à Bordeaux, la fistule se ferme.

Abcès urineux incisé le 22 février dernier, à la suite duquel il persiste une fistule.

Rétrécissement filiforme.

Uréthrotomie interne le 7 novembre 1901. Suites opératoires parfaites.

Le malade sort le 1er décembre.

Obs. 41. — *Rétrécissement de l'urèthre. Fièvre urineuse déterminée par la dilatation. Uréthrotomie interne antérieure.* — L..., 37 ans. Il y a 2 ans, les mictions deviennent difficiles, le malade est sondé pendant quelques jours : son état s'améliore. Un an après, de nouveau, difficultés d'uriner.

Uréthrotomie interne à l'hôpital Lariboisière, en 1900.

Au mois de juin 1901, entre dans le service Civiale, où on le dilate jusqu'au n° 8 seulement. Depuis quelques jours, le malade urine avec plus de difficulté. Crise de rétention complète le 11 novembre 1901. Rétrécissement filiforme. Une bougie filiforme, laissée à demeure, provoque un grand accès de fièvre urineuse.

Uréthrotomie interne le 19 novembre 1901.

Obs. 42. — *Rétrécissement de l'urèthre. Rétention complète. Accidents infectieux provoqués par la dilatation.* — V..., 50 ans, entre avec une crise de rétention aiguë le 12 décembre 1901, blennorrhagie à 20 ans ; il y a un an, a eu une crise de rétention qui a duré 8 heures et a cessé spontanément. Il y a 3 jours, crise de rétention qui a duré 24 heures ; a été sondé à la consultation avec une bougie filiforme.

Rétrécissement filiforme. On laisse la bougie filiforme à demeure : le soir, grand frisson ; T. : 39°,8 ; le lendemain, T. : 40°,5.

Uréthrotomie interne le 14 décembre. La température tombe progressivement à 37° ; le soir du deuxième jour, la sonde n'ayant pas bien fonctionné, T. : 38°,8.

Le malade sort le 18 décembre 1901.

Obs. 43. — *Rétrécissement de l'urèthre. Infection généralisée (arthrite de l'épaule gauche). Rétention d'urine.* — M..., 72 ans. Le malade a eu une crise de rétention complète il y a 4 jours ; il a été sondé en ville ; depuis, il a présenté des accès fébriles, en même temps qu'est survenue une arthrite aiguë de l'épaule gauche. T. : 40°.

Rétrécissement scrotal n'admettant qu'une olive n° 12. Résidu vésical de 50 grammes.

Uréthrotomie interne le 5 décembre. La température ne baisse que lentement, et le malade continue à présenter pendant un mois des symptômes d'infection subaiguë.

Il sort le 6 février allant bien.

Obs. 44. — *Rétrécissement de l'urèthre chez un prostatique avec rétention incomplète et infection urineuse.* — H..., 68 ans, blennorrhagie ancienne. Depuis quelques mois, grande fréquence des mictions : urine tous les quarts d'heure aussi bien le jour que la nuit ; grands accès fébriles depuis quelques mois ; a eu récemment une crise de rétention complète.

Rétrécissement ne laissant passer que l'olive n° 12.

La vessie est distendue. Le catéthérisme ramène 850 grammes d'urine trouble et fétide. Prostate grosse et irrégulière.

La dilatation provoque des accès de fièvre urineuse.

Uréthrotomie interne le 25 décembre. Le soir, la sonde ayant mal fonctionné, la température monte à 40°, après un violent frisson ; le lendemain elle tombe à 37°,5, et se maintient dès lors à 37°. Le malade sort le 31 décembre.

Obs. 45. — *Rétrécissement de l'urèthre. Accidents fébriles. Crises de rétention.* — S..., 46 ans. Uréthrotomie interne le 8 janvier 1902. La température reste à 38° pendant 3 jours. Le malade sort le 13 juin.

A été dilaté ultérieurement à la consultation.

Obs. 46. — *Rétrécissement. Rétention aiguë. Accidents fébriles provoqués par l'exploration.* — R..., 25 ans, première blennorrhagie à 16 ans. Goutte matinale depuis. Gêne de la miction depuis 5 ans, surtout marquée depuis 2 mois.

Le 9 janvier, crise de rétention aiguë. Le malade vide sa vessie grâce à une filiforme laissée à demeure, mais qui provoque un accès de fièvre.

Uréthrotomie interne le 10 janvier. Le troisième jour ablation de la sonde. Dans la nuit, grand frisson. La température monte à 40°. Le lendemain, elle retombe à 37°.

Le malade sort le 17 janvier.

Il a été dilaté régulièrement jusqu'au mois d'octobre 1902 ; pour continuer la dilatation on dut lui faire la méatotomie.

Obs. 47. — *Rétrécissement non dilatable. Uréthrotomie interne antérieure.* — G..., 41 ans, première blennorrhagie à 16 ans. Goutte militaire à la suite ; depuis 6 ans pisse difficilement. A subi il y a 5 ans l'uréthrotomie interne. Pas de dilatation consécutive.

Depuis quelque temps, gêne de la miction plus considérable.

Rétrécissement de l'urèthre n'admettant qu'un explorateur n° 6.

On tente vainement la dilatation, qui provoque un léger mouvement fébrile (38°).

Uréthrotomie interne le 21 janvier 1902. Le soir, grand frisson. T. : 39°,2 (la sonde avait mal fonctionné).

Le lendemain, T. : 38° ; le deuxième jour, 37°.

Le malade sort le 23 janvier.

Obs. 48. — *Rétrécissement de l'urèthre. Cystite pseudo-membraneuse. Bacillose pulmonaire avancée.* — G..., 57 ans, première uréthrite à 25 ans. Il y a un an, en janvier 1901, les mictions deviennent fréquentes, les urines sont troubles; pas de difficulté ni de douleur en urinant.

En juillet 1901, le malade est traité à Necker par la dilatation et des instillations de nitrate d'argent ; il n'en résulte aucune amélioration.

En décembre 1901, le malade constate la présence de quelques gouttes de sang à la fin des mictions.

Actuellement (27 janvier 1902), il urine presque toutes les demi-heures, et goutte à goutte seulement; mictions douloureuses à la fin, avec légère hématurie terminale.

Les urines sont très troubles, avec un abondant dépôt blanchâtre contenant des fausses membranes incrustées de sels calcaires.

L'urèthre présente plusieurs rétrécissements, le plus serré ne laissant passer que l'olive n° 10.

2 noyaux dans l'épididyme gauche.

Excavation des 2 sommets (la phtisie semble n'évoluer que depuis un an).

Traitement : dilatation aux bougies, instillations de sublimé.

La dilatation ne pouvant être poursuivie, uréthrotomie interne le 27 janvier. La lame n° 2 de l'uréthrotome rencontre une résistance considérable au niveau de deux rétrécissements qui donnent l'impression d'une dureté pierreuse.

Le 3 février, le malade présentant un léger œdème des bourses et de la verge, et le drainage de la vessie par la sonde étant insuffisant, par suite des fausses membranes obstruant sans cesse celle-ci, l'on pratique l'uréthrotomie externe. On constate alors qu'en arrière du rétrécissement périnéal, existait une poche rétro-stricturale, se continuant avec la vessie, dont l'exploration digitale par le périnée se fait avec une grande facilité.

Les parois de la poche, comme celles de la vessie, sont tapissées par d'épaisses fausses membranes incrustées de sels calcaires.

Curettage de la poche et de la vessie. Drainage périnéal.

Le malade succombe, quelques jours après, du fait de ses lésions pulmonaires.

Obs. 49. — *Rétrécissement non dilatable. Accidents fébriles provoqués par l'exploration.* — P..., 47 ans, blennorrhagie il y a 10 ans. Depuis 2 ans, difficultés de la miction. L'urèthre présente un rétrécissement filiforme. L'exploration détermine un léger mouvement fébrile. Uréthrotomie interne le 21 janvier 1902.

Le troisième jour, ablation de la sonde à demeure; le lendemain matin, T. : 40°; le surlendemain, T. : 37°.

Le malade sort le 21 février allant bien.

Obs. 50. — *Rétrécissement. Cystite. Uréthrotomie interne.* — G..., 2 blennorrhagies, à 25 et 30 ans; a conservé à la suite de la dernière une goutte militaire pendant 2 ans.

Il y a 4 ans, a eu des hématuries intermittentes, en même temps qu'il commençait à éprouver des difficultés pour uriner.

Uréthrotomie interne à Necker. Dilaté ensuite jusqu'au n° 47 béniqué; mais la dilatation ne peut être régulièrement poursuivie, en raison des phénomènes spasmodiques faisant souvent perdre en un jour le terrain gagné les jours précédents. Depuis, le malade a continué à souffrir et à éprouver de temps à autre des crises de rétention.

Actuellement, mictions incessantes et douloureuses, urines rouges dans les 2 verres.

Série de rétrécissements, dont le plus serré laisse passer une bougie n° 11.

Le rein gauche est un peu douloureux à la palpation.

La dilatation, poursuivie jusqu'au n° 29 béniqué doit être abandonnée, le rétrécissement présentant les caractères du rétrécissement dit élastique.

Uréthrotomie interne le 26 janvier 1902.

Le malade sort le 21 février 1902. Les urines sont claires, les mictions normales.

Le malade est revenu à la consultation, a été régulièrement dilaté depuis. Il a eu un peu de cystite.

Actuellement, il est encore en traitement, la dilatation en est au n° 49 béniqué.

VIII

TECHNIQUE DE LA PROSTATECTOMIE PÉRINÉALE

Par Henri Hartmann.

L'ablation périnéale de la prostate hypertrophiée comprend *deux temps :*

1° *L'exposition de la face postérieure de la prostate ;*

2° *L'ablation de la prostate mise à nu.*

Premier temps. — **Exposition de la face postérieure de la prostate.** — Sur ce premier temps, mon opinion ne s'est pas modifiée depuis 1898, époque où j'exposais, dans mon cours de médecine opératoire à la Faculté, la périnéotomie transversale de Zuckerkandl, et où je disais que c'était la meilleure voie d'accès aux organes contenus dans l'étage supérieur du périnée. L'année suivante, MM. Gosset et Proust, étudiant les procédés d'ablation de la prostate par le périnée, crurent devoir préconiser une incision complexe, combinant dans une certaine mesure la périnéotomie transversale de Zuckerkandl à la périnéotomie latérale de Dittel, procédé qu'ils publièrent au début de l'année 1900. Cette incision est aujourd'hui abandonnée par leurs auteurs même, qui se sont ralliés à l'ancienne périnéotomie transversale, comme l'ont fait aussi mes collègues Albarran et Legueu. Il y a donc aujourd'hui, à Paris tout au moins, accord parfait sur le choix de l'incision.

Pour mener à bien cette opération et éviter les lésions opératoires du rectum, survenues un certain nombre de fois, pour diminuer en même temps les pertes de sang et opérer presqu'à sec, il faut se rappeler quelques points d'anatomie un peu laissés dans l'ombre par nos auteurs classiques.

Il faut savoir que le rectum est attiré en avant par une adhérence solide au bec de la prostate, plus exactement à la partie postérieure de l'aponévrose moyenne du périnée (musculus recto-urethralis de quelques auteurs allemands, fig. 50). Il faut donc, après avoir découvert l'urèthre membraneux, sectionner immédiatement en arrière de lui, à petits coups

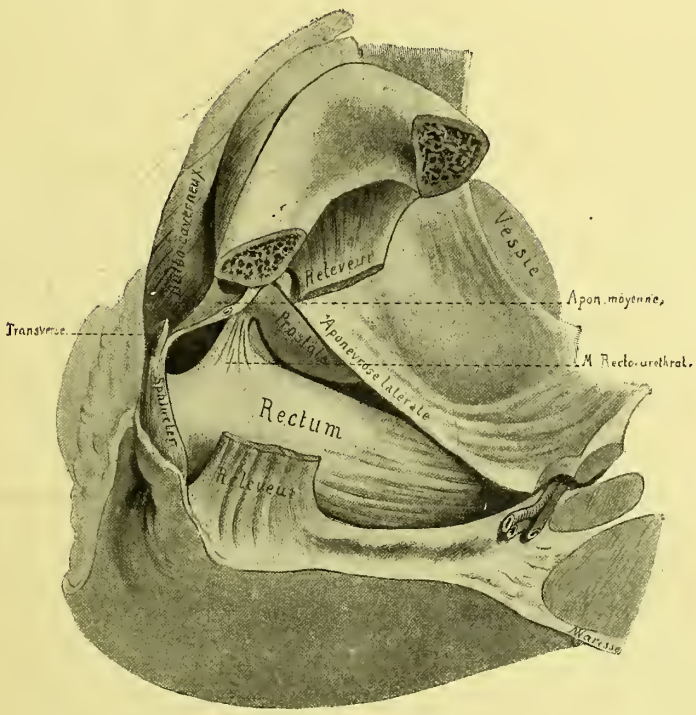

Fig. 50. — Sur cette vue latérale de la vessie et du rectum, on voit très nettement l'adhérence qui réunit l'aponévrose moyenne à la face antérieure du rectum, muscle recto-uréthral des Allemands.

et transversalement, les trousseaux d'apparence fibreuse qui le réunissent au rectum, continuant à travailler ainsi au bistouri jusqu'au moment où, ayant dépassé la zone d'adhérence recto-uréthrale, on sent que l'intestin se laisse facilement attirer en arrière. Rien n'est plus simple alors que de cheminer avec le doigt dans un interstice rétro-prostatique facilement décollable, résultant de la coalescence au cours du développement des deux feuillets du cul-de-sac péritonéal qui, dans les premiers temps de la vie, s'insinue entre la prostate et le rectum (fig. 51).

On laisse ainsi les fibres musculaires rectales et les veines qui y sont accolées recouvertes d'une mince lame d'apparence fibreuse, ce qui permet d'opérer le décollement pour ainsi dire à sec.

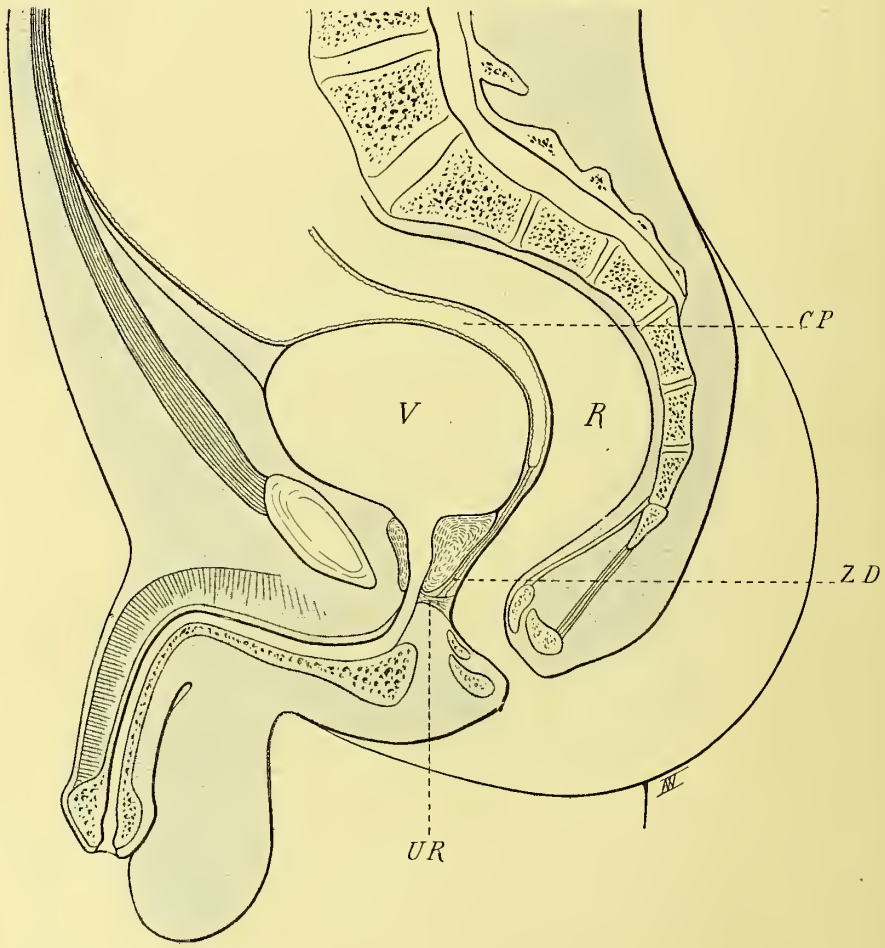

Fig. 51. — Coupe verticale antéro-postérieure du bassin. — V, vessie ; R, rectum ; ZD, zone décollable ; UR, muscle recto-uréthral.

Ces quelques notions posées, nous ne nous arrêterons pas sur le manuel opératoire. Les tables spéciales et les instrumentations compliquées nous semblent tout à fait inutiles. Un coussin de sable pour mettre sous la région lombo-sacrée, une petite valve vaginale, destinée à récliner le rectum en arrière, l'écarteur à deux branches de Proust

pour fixer et attirer l'urèthre membraneux en avant, nous semblent, avec l'instrumentation courante, bien suffisants pour pratiquer la prostatectomie.

Par une incision curviligne, allant d'un ischion à l'autre (fig. 53) et encerclant la partie antérieure de l'anus, on coupe la peau, le tissu cellulaire sous-cutané, les attaches antérieures du sphincter, et l'on arrive sur le bulbe recouvert du bulbo-caverneux ; on contourne sa partie postérieure et l'on arrive sur l'urèthre membraneux dans lequel on a préalablement placé une sonde béquille de manière à le repérer facilement au fond de la plaie (fig. 54).

Fig. 52. — Écarteur à deux branches de Proust.

A ce moment, avec le bistouri, on sectionne transversalement les tissus qui l'unissent en arrière au rectum ; on place en avant l'écarteur de Proust, dont

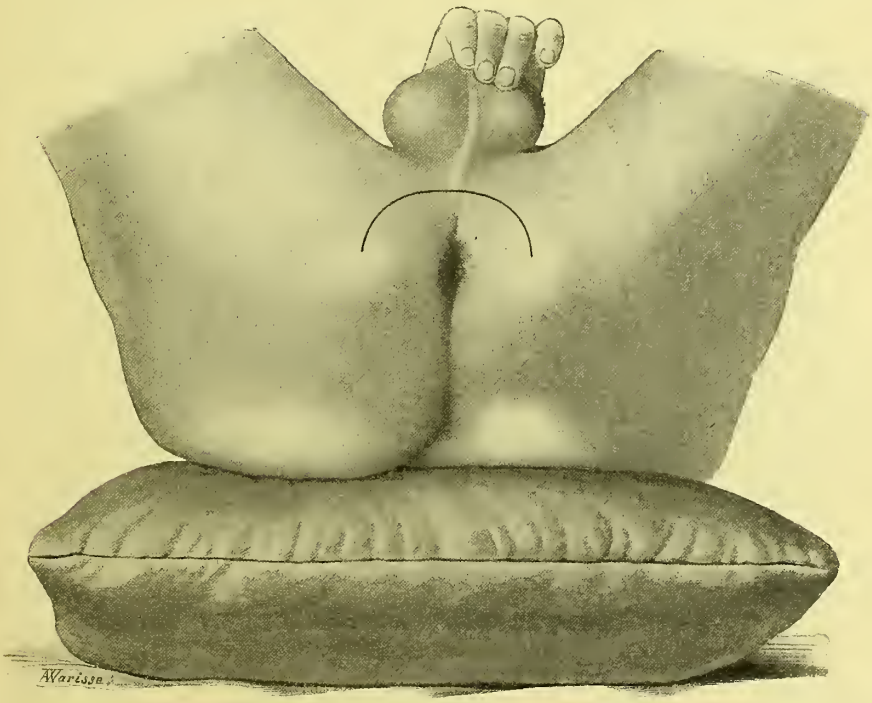

Fig. 53. — Tracé de l'incision pour la prostatectomie périnéale. Le siège est élevé sur un coussin de sable ; l'incision curviligne va d'un ischion à l'autre, encerclant la partie antérieure de l'anus.

les deux branches encadrent le canal, et l'on continue à s'avancer dans la profondeur, jusqu'au moment où l'on sent que l'intestin se

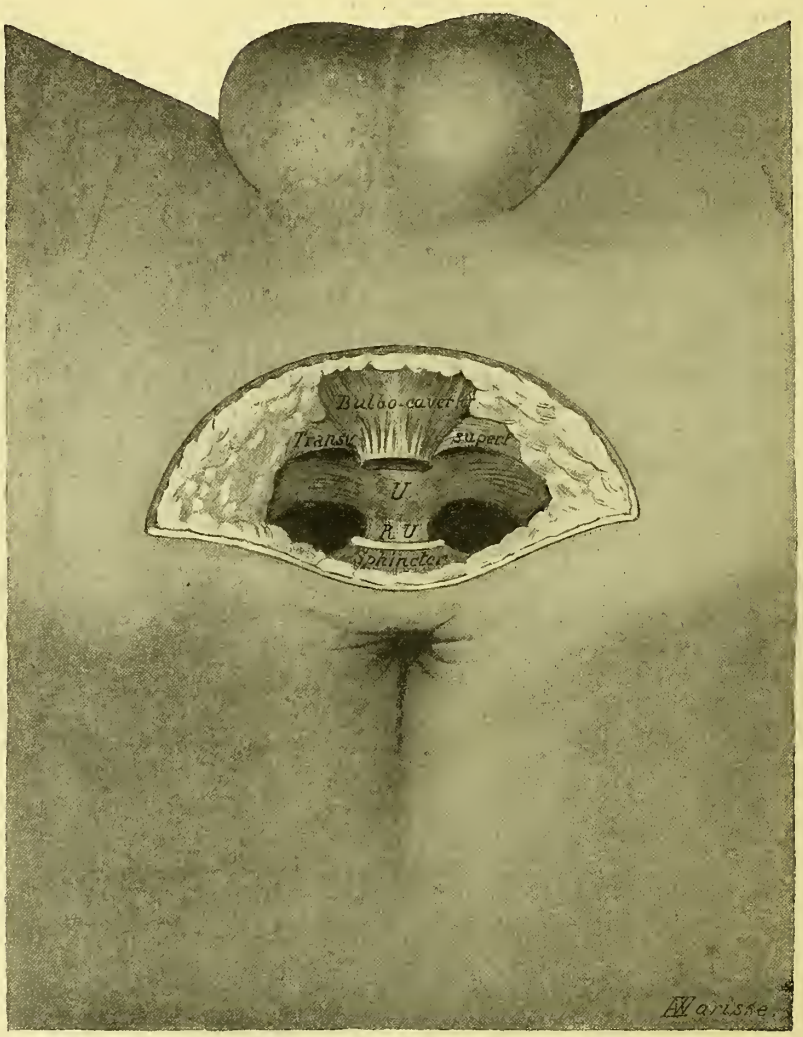

Fig. 54. — On a sectionné la partie antérieure des fibres du sphincter anal. En arrière du transverse superficiel on voit profondément les fibres du muscle recto-uréthral, R. U., qui se fixent sur la partie postérieure de l'urèthre membraneux, U.

laisse facilement attirer en arrière. Deux coups de doigt écartent à droite et à gauche les fibres antérieures des releveurs et l'on peut pénétrer avec la plus grande facilité dans l'espace décollable rétro-

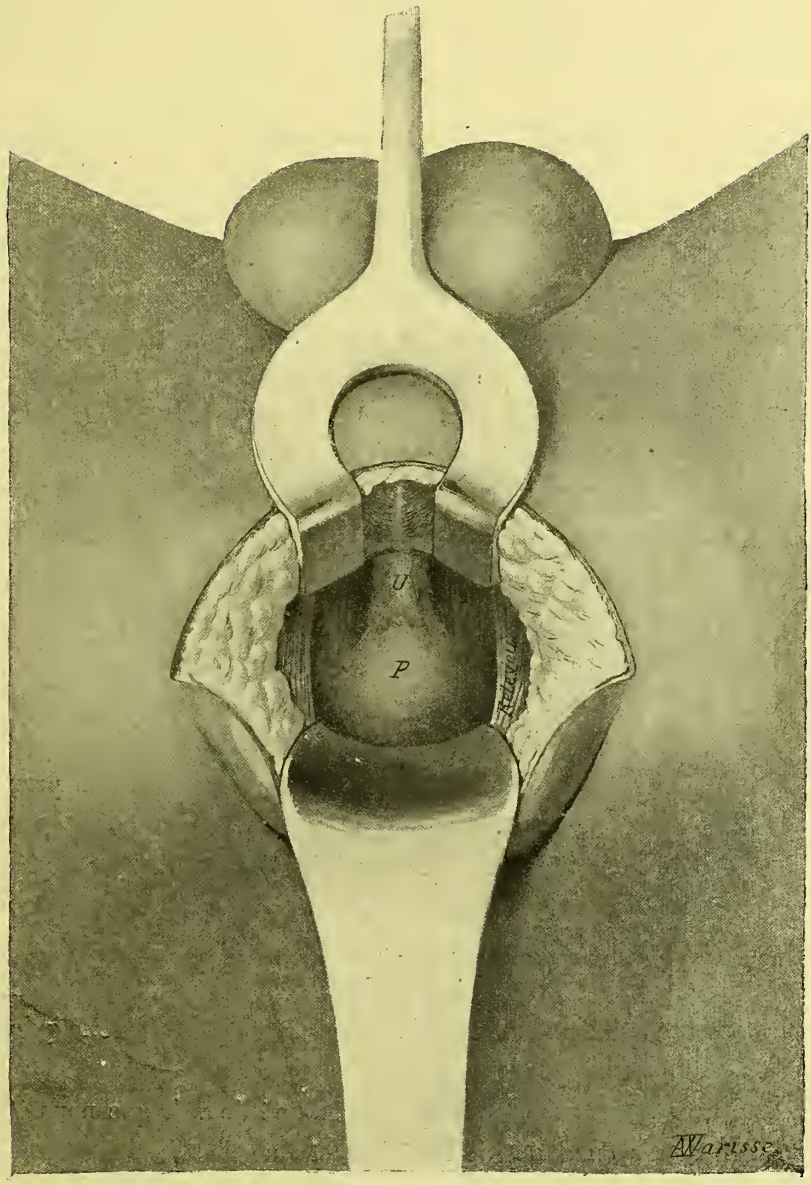

Fig. 55. — Le muscle recto-uréthral a été coupé, le doigt a pénétré dans l'espace décollable rétro-prostatique. Une petite valve vaginale déprime le rectum en arrière ; un écarteur de Proust, placé en avant, encadre l'urèthre et rétracte les parties antérieures. On voit, au fond de la plaie, la face postérieure de la prostate, P, se continuant avec l'urèthre membraneux, U.

prostatique ; plaçant alors sur la lèvre postérieure de la plaie une petite

valve vaginale, on a en avant, sous les yeux, la face postérieure de la prostate (fig. 55).

Deuxième temps. — **Ablation de la prostate.** — La face postérieure de la prostate étant ainsi mise à découvert, nous faisons sur sa partie médiane une incision qui entame franchement le tissu glandulaire et qui, dans sa partie la plus antérieure, ouvre l'urèthre sur la sonde, ce qui permet de préciser exactement la situation du canal, avantage sur lequel ont insisté Gosset et Proust. Puis, plaçant sur une des lèvres de l'incision prostatique une petite pince de Museux, nous regardons s'il est possible d'énucléer la glande de ce qui semble être la capsule. (Nous disons de ce qui semble être la capsule, parce que le plus souvent c'est la capsule doublée d'une mince couche de tissu glandulaire, comme le montre l'examen microscopique.)

Dans un certain nombre de cas, il est possible de faire cette énucléation pour ainsi dire en bloc, ou en deux morceaux, un droit et un gauche. Le doigt chemine entre la prostate et sa capsule en arrière, en dehors, puis en avant, terminant le décollement par la portion de la glande en rapport direct avec le canal uréthral (fig. 56). L'opération peut être terminée en une dizaine de minutes, depuis le moment où l'on prend le bistouri jusqu'au pansement.

D'autres fois, l'énucléation est impossible. Il faut un temps plus ou moins long pour enlever la glande par morcellement, procédant alors suivant un *modus faciendi* absolument comparable à celui de l'hystérectomie vaginale, avançant peu à peu dans la profondeur, en s'amarrant toujours avec une pince sur la partie située au-dessus de celle qu'on va enlever.

Au début, nous avons été quelquefois étonné de voir que nous étions obligé d'aller très en avant de l'urèthre et que la plus grande partie de la prostate était en avant du canal. C'est que les lobes latéraux, en s'hypertrophiant, se portent quelquefois en avant, comme nous avons eu l'occasion de le constater sur un certain nombre de pièces d'autopsie.

Le point important est de ne pas s'éloigner des noyaux hypertrophiques, de manière à éviter la lésion du canal qui survient quelquefois, surtout au niveau de ses parties latérales.

Lorsque l'énucléation est terminée, il faut s'assurer avec le doigt

que toutes les parties sont souples et qu'il ne reste pas un lobe moyen abandonné dans la plaie. Si le fait arrive, rien n'est plus simple que d'introduire le doigt dans la boutonnière faite à la partie antérieure de l'urèthre prostatique au début de l'opération, de l'attirer dans la plaie

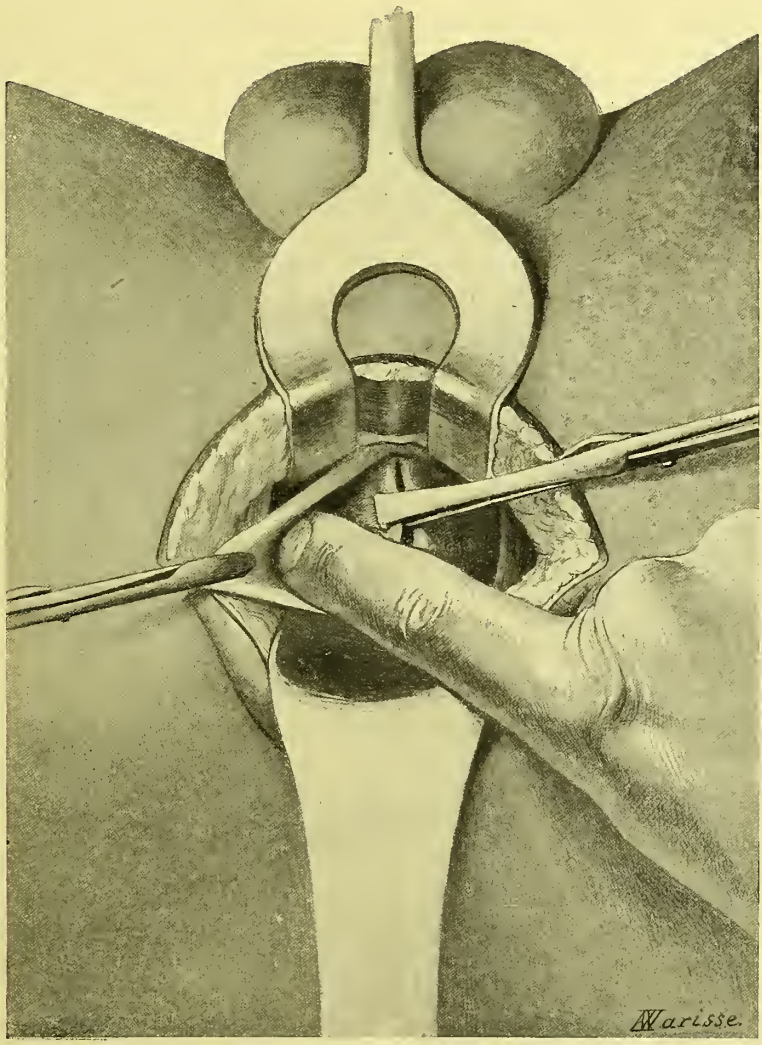

Fig. 56. — L'urèthre prostatique est ouvert sur la ligne médiane postéro-inférieure. Une pince à forcipressure repère la capsule prostatique; une petite pince de Museux saisit le tissu glandulaire, que l'index va énucléer de sa capsule,

en le faisant basculer et d'en pratiquer l'ablation par la voie endo-urétrale.

Autrefois, nous considérions à ce moment notre opération comme terminée. Une autopsie de prostatectomie guérie, morte secondairement d'accidents cardiaques, nous a montré qu'on pouvait avoir ainsi un urèthre prostatique de dimensions exagérées. Aussi ai-je pris l'habitude de vérifier les dimensions de l'urèthre qui, chez les prostatiques, a souvent pris des proportions exagérées et d'exciser, si c'est nécessaire, une partie de ses parois, réunissant ensuite au catgut les lèvres de l'excision sur une sonde, de manière à donner au canal des dimensions normales. Je fais évidemment porter la résection du côté de la perforation uréthrale, quand une lésion du canal a été produite au cours de l'intervention.

La partie inférieure seule de la boutonnière uréthrale est laissée ouverte, et un gros drain est introduit dans la vessie, assurant ainsi une évacuation parfaite de ce réservoir. En arrière, la plaie est tamponnée mollement à la gaze iodoformée.

Les suites opératoires sont des plus simples. Le 6e jour, j'enlève le drain périnéal et je place une sonde à demeure ; celle-ci est alors supprimée le 12e jour et, à partir de ce moment, je passe des béniqués de gros calibre, de manière à modeler le canal. Au bout de 3 semaines à 1 mois, la guérison est obtenue complète et sans fistule.

I

CONTRIBUTION A L'ÉTUDE DE LA BACTÉRIOLOGIE DES CYSTITES

Par Henri Hartmann et G.-H. Roger.

Des mémoires nombreux et importants ont déjà paru sur la bactériologie des cystites. Dans cette courte note nous n'avons pas la prétention d'aborder l'étude complète de la question ; nous nous bornerons à attirer l'attention sur un point un peu spécial, trop laissé dans l'ombre à notre avis ; c'est l'étude des anaérobies. D'après les quelques examens que nous avons faits, ces microbes se rencontrent beaucoup plus fréquemment dans les cystites que ne le laisserait croire la lecture des travaux publiés sur la bactériologie des cystites.

Dans leur important rapport sur les *Infections vésicales*, présenté à l'Association française d'urologie en 1898, MM. Albarran, Hallé et Legrain, résumant les travaux publiés, ne font pas mention de la présence des anaérobies.

Du Mesnil de Rochemont[1] avait cependant mentionné dans les cystites la présence d'espèces facultativement aérobies et anaérobies, mais, n'identifiant pas ces espèces avec les agents décrits antérieurement, il n'a pas fixé l'attention.

Albarran, étudiant, avec Cottet, un néoplasme secondaire de la vessie avec urine tout particulièrement fétide, avait isolé un coccus, anaérobie strict, qu'il n'a pas déterminé et qui était associé au colibacille et au streptocoque[2].

[1] Du Mesnil de Rochemont, *Zur Path. der Blasenentzund*, 1896 (cité d'après Albarran, Hallé et Legrand).

[2] Albarran et Cottet, Note sur le rôle des microbes anaérobies dans les infections urinaires. *Association d'urologie*, Paris, 1898, p. 83.

Ce cas lui avait évidemment semblé tout à fait exceptionnel puisque, dans son rapport présenté au même congrès, il ne considère pas les anaérobies comme des microbes fréquents dans les cystites. Évidemment on vivait dans l'idée que les anaérobies étaient tout à fait exceptionnels.

En 1900, Albarran et Cottet, revenant sur la question des anaérobies dans les infections urinaires, publient 2 nouveaux cas de cystites contenant des anaérobies associés à des microbes aérobies[1].

En 1901, Thomas Brown[2], examinant 57 cystites, n'y recherche pas les anaérobies.

Dans son travail tout récent et des plus intéressants, Faltin[3] ne s'attache pas non plus à l'étude des anaérobies dans les cystites, il note cependant que, dans 16 cas sur 86, il lui a été impossible de cultiver toutes les bactéries isolées sur les lamelles et se demande s'il s'agit là du caractère anaérobie des bactéries, d'une inhabileté de l'auteur, de ce fait que les milieux de culture ne convenaient pas, ou de ce que certains microbes antagonistes d'autres ont pris le dessus et les ont étouffés.

Aussi, nous a-t-il paru intéressant d'examiner à ce point de vue spécial quelques cystites chroniques prises au hasard dans notre service.

Obs. I. — H., 60 ans, souffrant depuis 4 à 5 ans de coliques néphrétiques, ayant depuis un an quelques hématuries et des signes de cystite. Pas de calcul, mais prostate très volumineuse. Le malade a été sondé une fois, les urines contiennent du pus.

a) A l'*examen direct*, on ne voit sur les lamelles qu'une seule variété de microbes qui se présente sous la forme de *microcoques réunis en petits amas.*

b) Des *cultures aérobies* faites dans des milieux divers, y compris le bouillon, n'ont rien donné.

c) Au contraire, des *cultures anaérobies* ont donné un résultat positif. Dans l'*agar sucré*, il s'est fait un développement rapide de gaz. Dans la *gélatine*, développement lent de petites colonies bien distinctes. Pas de liquéfaction. Dans le *bouillon*, développement rapide.

Au microscope, on constate que toutes ces cultures contiennent des microcoques

[1] Albarran et Cottet, *Congrès international de médecine de* 1900. Section de chirurgie urinaire, Paris, p. 293.

[2] Thomas Brown, *New-York medical Journal*, 31 août 1901.

[3] R. Faltin, Recherches bactériologiques sur l'infection vésicale, spécialement au point de vue de la variabilité de la flore bactérienne. *Annales des maladies des organes génito-urinaires*, Paris, 1902, t. XX, p. 176 et 298.

plus petits que les staphylocoques, isolés ou en double point ; la plupart (presque tous) en petits amas, se colorant assez bien, se décolorant par la méthode de Gram.

Ce microbe anaérobie, le seul existant dans l'urine de ce malade, n'est autre que le *Staphylococcus parvulus* de Veillon et Zuber.

Obs. II. — H., de 78 ans, prostatique, avec urines très troubles, résidu de 800 grammes, état fébrile léger (38° le soir).

a) A l'*examen direct*, microbes variés : *streptocoque* à grains assez gros ; *éléments bacillaires* de formes variées, la plupart ovalaires et ressemblant au colibacille. Plusieurs sont disposés en chaînettes. Microcoques de diverses tailles.

b) Dans des *cultures aérobies* se sont développés des microbes divers ; le *streptocoque*, le *colibacille*, un *microcoque assez gros* dont la nature n'a pas été déterminée.

c) Dans des *cultures anaérobies* s'est développé le *Staphylococcus parvulus*, comme dans l'observation I.

Obs. III. — H., 65 ans, lithotritié une première fois à Necker, une deuxième fois dans le service, présentant des signes de cystite avec urines troubles.

a) A l'*examen direct*, microbes variés : nombreux leucocytes bourrés de microbes ; microcoques assez gros, ovalaires, souvent réunis en amas assez volumineux ; *éléments ovalaires*, isolés ou réunis en chaînettes de deux à trois individus ; ces derniers éléments sont assez mal colorés et présentent souvent des vacuoles à leur partie moyenne ; *bacilles longs* et *minces*, *bacilles gros* et *courts*. Ces deux derniers types sont bien moins nombreux que les deux premiers.

b) Dans des *cultures aérobies* se développent de *gros bacilles*, mal colorés, réunis en amas. Ces bacilles se développent facilement dans le bouillon et, transportés ensuite sur de l'agar, poussent sur ce milieu. Les tubes d'agar, ensemencés directement avec l'urine, étaient restés stériles. Si on n'avait pas fait, comme nous le faisons systématiquement, des cultures dans le bouillon, on aurait conclu à l'absence d'aérobies.

c) *Cultures anaérobies*. Dans l'*agar sucré* se sont développées au bout de 24 heures de nombreuses bulles de gaz qui fendillent le milieu. Dans la *gélatine*, des gaz se développent en 24 à 36 heures ; puis les gaz gagnent la surface. Ce milieu se ramollit vers le 3e jour. Liquéfaction en une semaine. Les colonies sont petites, remontent ensuite à la surface, où elles forment un amas blanchâtre. Dans le *bouillon* se fait un trouble uniforme puis un précipité blanchâtre.

Fig. 57. — Streptobacillus fusiformis liquefaciens.

Au microscope on trouve des bacilles larges, de forme ovalaire, un peu effilée à ses extrémités, se présentant isolés ou réunis en chaînettes de 2, 3, 4 et quelquefois 5 grains. Ces éléments fusiformes sont pour la plupart faiblement colorés et se décolorent par la méthode de Gram. Très souvent leur partie centrale est occupée par un espace clair, si bien qu'au premier abord on croirait à un diplocoque. Le plus souvent les éléments sont placés de façon à dessiner des lignes brisées. Dans plusieurs chaînettes on voit des éléments qui sont restés incolores

et dont on aperçoit simplement les contours. Enfin, on peut rencontrer certains éléments comme boursouflés et simulant une suite de gros microcoques. Cet élément est plus gros et souvent plus court que les autres.

Ce microbe ne semble répondre à aucun des microbes anaérobies décrits ; on peut l'appeler *Streptobacillus fusiformis liquefaciens*[1] (fig. 57).

Obs. IV. — H., 77 ans, prostatique avec cystite, fièvre, urines troubles, calcul phosphatique.

a) A l'*examen direct* on trouve des *éléments ovalaires énormes* qui ne se sont pas développés dans les cultures, bien que sur lamelles ils aient constitué l'élément prépondérant. On constate de plus *quelques rares formes ovalaires* ou *bacillaires*.

b) Dans des *cultures aérobies* s'est développé le *colibacille*.

c) Dans des *cultures anaérobies*, un microcoque assez petit, isolé ou en petites chaînettes courtes, ne donnant pas de gaz et semblant identique au *Micrococcus fœtidus* de Veillon.

Obs. V. — H., 78 ans, prostatique ayant présenté des séries de crises de rétention aiguë complète avec hématuries et urines troubles, filantes, riches en mucus.

a) A *l'examen direct*, microbes innombrables présentant toutes les formes connues. On voit surtout de *gros bacilles* à bouts coupés carrément, rappelant un peu la bactéridie charbonneuse, mais moins longs que celle-ci (*B. ramosus*), des *bacilles ovales*, des *microcoques de différents volumes*.

b) Des *cultures aérobies* donnent un *gros bacille ovalaire*, dont la nature n'est pas déterminée.

c) Dans des *cultures anaérobies*, on peut isoler le *Staphylococcus parvulus*, le *Streptobacillus fusiformis liquefaciens* (que nous avons décrit dans l'obs. III), le *Bacillus ramosus* de Veillon et Zuber.

Obs. VI. — H., 62 ans, entré une première fois dans le service pour une cystite pseudo-membraneuse, revenu pour une reprise de cystite.

L'urine examinée ne contient pas d'anaérobies.

En résumé, nous voyons que, 5 fois sur 6, les urines de malades, atteints de cystite chronique, contenaient des anaérobies. Il y a là certainement plus qu'une simple coïncidence ou qu'un hasard heureux ; ces quelques constatations, qui cadrent du reste avec ce qu'a vu Cottet dans les abcès urineux[2], sont de nature à nous faire croire qu'il y a lieu

[1] Il ne faut pas confondre ce bacille avec le *Streptococcus fusiformis* de Rosenthal, qui ne liquéfie pas la gélatine.

[2] Cottet (J.), *Recherches bactériologiques sur les suppurations péri-uréthrales*. Thèse Paris, 1899.

16 abcès urineux ont donné les résultats suivants :

4 anaérobies purs :

de revenir sur l'étude bactériologique des cystites un peu trop simplifiée jusqu'ici.

Les anaérobies que nous avons trouvés ne sont probablement pas absolument innocents. Sans insister sur le rôle pathogène du *Streptococcus fusiformis liquefaciens*, qui n'a pas été décrit jusqu'ici et que nous avons trouvé deux fois, nous pouvons rappeler que le *Micrococcus fœtidus*, rencontré chez un de nos malades, a un rôle pathogène bien établi par Veillon, puis par Jean Hallé, au point de vue des abcès ou des gangrènes. Il en est de même du *Bacillus ramosus*, constaté à l'état isolé, dans des abcès à distance au cours de l'appendicite, par Veillon, qui le considère même comme l'agent principal de cette maladie. Le *Staphylococcus parvulus*, pathogène pour le lapin et le cobaye, que nous avons trouvé dans 3 cystites sur 6, semble bien avoir un rôle pathogène dans la vessie, puisque, dans 1 de nos cas, il existait à l'état de culture pure, sans mélange d'aucun microbe, ni aérobie, ni anaérobie.

Aussi, tout en ne voulant pas exagérer le rôle pathogène des anaérobies, dont nous avons constaté la présence dans l'urine de malades atteints de cystite, pensons-nous qu'il y aura lieu, dans l'avenir, de poursuivre des recherches de ce côté, de manière à préciser un jour leur importance.

4 aérobies purs ;
8 anaérobies et aérobies associés.
Les anaérobies isolés ont été le *Micrococcus fœtidus* (6), le *Bacillus fragilis* (5), le *Bacillus funduliformis* (3), le *Staphylococcus parvulus* (3) le *Bacillus nebulosus* (2), un streptobacille mal déterminé, qui répond peut-être à notre *Streptococcus fusiformis liquefaciens*.

X

LA TUBERCULOSE DE LA GLANDE DE COWPER

Par Henri Hartmann et Paul Lecène.

La tuberculose de la glande de Cowper est admise par nos auteurs classiques, mais sans exemple probant à l'appui[1] Tapret, dans une étude déjà ancienne sur la tuberculose de l'appareil urinaire[2], donne la glande de Cowper comme une localisation possible de la tuberculose aboutissant à la formation d'abcès et de fistules. Les auteurs plus récents, Kauffmann, dans la *Deutsche Chirurgie*[3], Senn, dans son ouvrage sur la tuberculose urinaire[4], ne nous donnent rien de plus précis.

Seul English décrit un peu plus longuement la tuberculose de la glande de Cowper ; elle serait pour lui le point de départ de périuréthrites tuberculeuses avec fistules[5].

C'est là un fait exact, nous pouvons publier une observation répondant à ce type.

[1] Forgue, in *Traité de chirurgie* de Duplay et Reclus, 2e édit., Paris, 1899, t. VII, p. 794. — Legueu, Des uréthrites, in *Traité de chirurgie clinique et opératoire* de Le Dentu et Delbet, Paris, 1900, t. XI, p. 371. — Couillard, *Contribution à l'étude des affections de la glande de Cowper*. Th. de Paris, 1876, p. 31.

[2] Tapret, Étude sur la tuberculose urinaire. *Arch. gén. de médecine*, Paris, 1878, t. I, p. 513, et 1879, t. II, p. 57 et p. 405.

[3] Kauffmann, Verletzungen und Krankheiten der männlichen Harnrohre, in *Deutsche Chirurgie*, Liefer. 40, p. 152, Stuttgart, 1886.

[4] Senn, *Tuberculosis of the genito-urinary organs*, Chicago, 1897, p. 29.

[5] English, *Ueber Tüberkülöse Urethritis und Periurethritis zur Extirpation der cowperichen Drüsen*. Referat in *Centralbl. f. Chir.*, Leipzig, 1891, p. 819, et *Centralbl. f. Harnkrank*, 1894, p. 371.

Obs. I. — *Fistule tuberculeuse périnéale à point de départ dans la glande de Cowper.* — H. de 35 ans, entré le 2 août 1902 dans le service du docteur Hartmann, à l'hôpital Lariboisière. Il a eu à 30 ans une épididymite tuberculeuse gauche suppurée, ouverte spontanément et ayant laissé un noyau tuberculeux de la queue de l'épididyme avec fistule. A 31 ans, abcès froid de la queue de l'épididyme du côté opposé, ouvert et curetté dans le service du docteur Bazy, ayant laissé de même une fistule.

Il y a 8 jours le malade ressent un léger endolorissement du périnée et constate l'existence d'une tuméfaction périnéale. Il se présente avec tous les signes d'un abcès froid rappelant par sa forme et sa situation ceux d'un abcès de la glande de Cowper gauche. Pas de blennorrhagie. Un peu de fréquence dans les mictions. Tuberculose suppurée des deux épididymes. Noyau dans la vésicule séminale droite. Induration pierreuse de la vésicule séminale gauche.

Le 3 août, incision de l'abcès par notre interne, M. Leroy.

La cicatrisation ne se fait pas, il persiste au niveau du périnée une plaie d'apparence fongueuse, qui conduit dans une cavité située dans la profondeur sur la partie latérale de l'urèthre. Celui-ci ne présente à l'explorateur à boules ni rétrécissement, ni induration de sa paroi.

Le 3 octobre, nous débridons la cavité qui contourne la partie latérale gauche du bulbe et du bulbo-caverneux, pour s'enfoncer entre le bulbe et l'aponévrose moyenne qui constitue son fond.

Curettage, puis cautérisation au thermo. Tamponnement iodoformé.

Guérison sans fistule. Un cobaye inoculé le 3 octobre avec des fongosités de la cavité suppurante est mort le 10 novembre de tuberculose généralisée.

Ce cas répond à ceux d'English ; il s'agit manifestement d'un abcès froid dont le point de départ semble bien dans la glande de Cowper. La certitude de l'origine glandulaire de cette tuberculose n'est toutefois pas absolue ; cette origine n'est admise qu'en raison des rapports anatomiques de la fistule. Il n'en est pas de même dans notre deuxième observation, où des coupes histologiques ont permis de suivre l'évolution du processus tuberculeux dans les acini glandulaires mêmes.

Obs. II. — *Tuberculose non encore suppurée de la glande de Cowper.* — A..., âgé de 25 ans, entre dans le service du docteur Hartmann, à l'hôpital Lariboisière, le 3 juin 1901.

Vers le 25 janvier 1901, le malade a remarqué qu'il avait un écoulement uréthral peu abondant, sans douleur aucune, même pendant la miction, se manifestant sous la forme de 2 ou 3 gouttes de pus verdâtre, épaisses, rendues pendant les 24 heures. C'est par hasard, en faisant sa toilette, que le malade s'aperçut de cet écoulement. Il n'y avait pas eu de coït depuis trois semaines. Il vint alors à la consultation du service Civiale, où l'examen du pus ne montra pas de gonocoques. On fit des instillations de nitrate d'argent au centième. L'écoulement devint plus abondant, nécessitant le port d'un petit pansement ouaté devant le méat. A la troisième instillation,

le malade éprouva de la douleur en urinant, avec cuisson et brûlure persistant pendant 3 heures après l'instillation. A la sixième instillation on trouva des gonocoques très rares dans le pus (la recherche fut faite par M. Luys).

Le 4 février, on fit quelques lavages au permanganate de potasse, sans résultat bien appréciable. Le malade fut pris alors de phénomènes généraux infectieux attribués à la grippe : fièvre 40°,5, frisson, rachialgie. Au bout de 10 jours, cette poussée fébrile était terminée. Le malade qui, pendant sa courte maladie, n'avait plus soigné son urèthre, commença à souffrir plus vivement en urinant. Les érections étaient douloureuses ; l'écoulement jaune verdâtre était plus abondant. On reprit

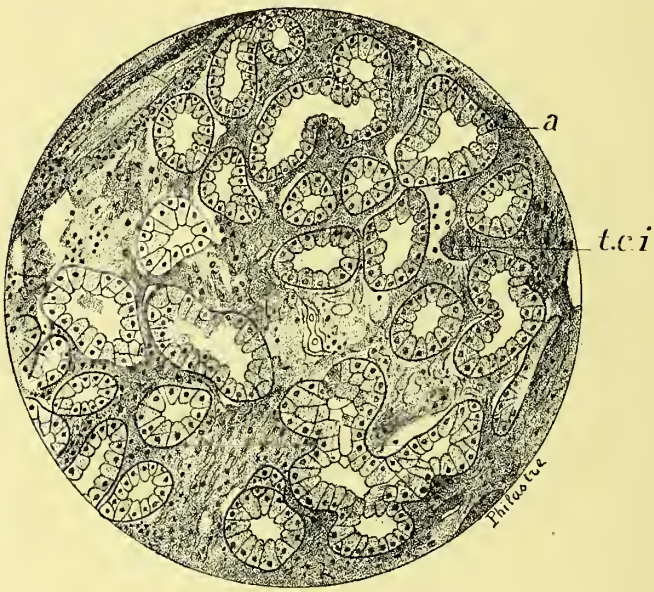

Fig. 58. — Coupe d'une portion de glande présentant des lésions d'inflammation.
a, acini ; *t.c.i*, tissu conjonctif interacineux infiltré d'éléments embryonnaires.

les lavages au permanganate, auxquels on adjoignit des massages de la prostate ; ceux-ci faisaient sourdre de l'urèthre une assez grande quantité de pus. Les massages étaient d'ailleurs presque indolores. Vers le 15 avril, le massage de la prostate, qui avait été pratiqué régulièrement depuis le début tous les jours, ramena un peu de sang mêlé au pus. L'écoulement était devenu irrégulier, cessant pendant un ou deux jours pour reprendre ensuite. Jamais il n'y eut de phénomènes de cystite (fréquence des mictions, ténesme, etc.).

On fit alors l'expérience suivante : après une miction, lavage à l'eau boriquée de l'urèthre antérieur avec le bock, jusqu'à ce que le liquide ressortît clair. Le massage de la prostate alors pratiqué ne ramène rien ou presque rien. Au contraire, la pression sur une petite tumeur située profondément dans la partie latérale gauche du périnée faisait sourdre aussitôt du pus épais et jaunâtre. Les jours suivants on continua ; le massage de la petite tumeur ramenait régulièrement du pus avec,

parfois du sang. On terminait la séance de massage par un lavage de l'urèthre et de la vessie au permanganate de potasse à 1 p. 2.000. Le pus obtenu par la pression de la petite tumeur para-uréthrale a été examiné plusieurs fois. Tantôt il n'y avait aucun microbe, tantôt on trouva des gonocoques (Luys).

Comme on n'obtenait, en somme, aucune amélioration bien nette, par les lavages et les massages, on se décida à pratiquer l'ablation de la petite tumeur juxta-uréthrale gauche, qui était vraisemblablement la glande de Cowper.

Le 4 juin 1901, M. Hartmann fait, en avant de l'anus, une incision curviligne à

Fig. 59. — Coupe d'une portion de glande présentant des lésions d'inflammation tuberculeuse.

a.c, acinus ; *c.g*, cellules géantes ; *t.c*, tissu embryonnaire.

concavité postérieure, allant d'un ischion à l'autre. Il coupe les faisceaux antérieurs du sphincter anal, puis il décolle le rectum, qu'il récline en arrière. Mettant alors une bougie dans le canal, il reconnaît l'urèthre membraneux, et, suivant sa paroi inféro-latérale gauche, arrive sur une nodosité du volume d'un gros pois. Sectionnant à gauche le transverse superficiel du périnée, il aborde par sa partie inférieure et latérale cette nodosité qui, bien encapsulée, est excisée en totalité.

Les suites opératoires furent très simples ; il n'y eut pas de fièvre, et le malade sortit guéri sans fistule le 1er juillet 1901.

Nous le revoyons quelque temps après et constatons l'existence de lésions tuber-

culeuses pulmonaires que nous n'avions pas recherchées auparavant, l'ayant considéré comme un simple blennorrhagique.

A l'œil nu, sur une coupe, la glande enlevée a une apparence lobulée, grisâtre ; elle ressemble à une glande salivaire sclérosée, sans abcès dans son intérieur.

L'examen histologique montra qu'il s'agissait d'une inflammation chronique de la glande de Cowper de nature tuberculeuse. En effet, si, en certains points, la struc-

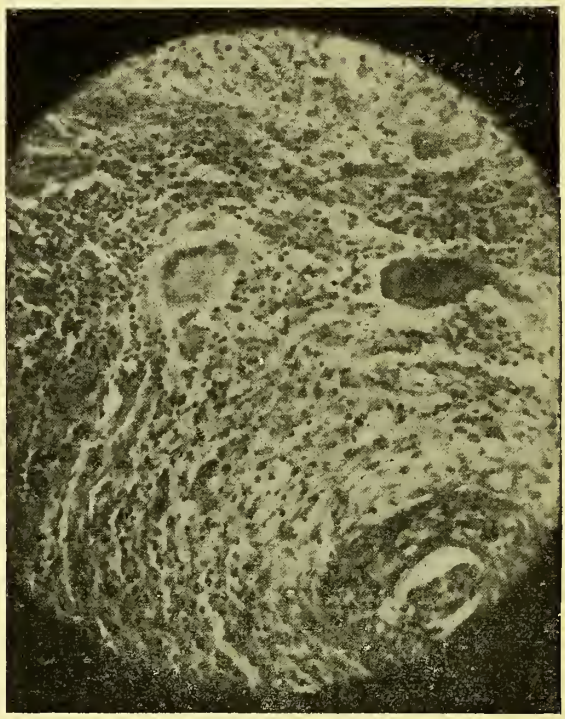

Fig. 60. — Photographie à un plus fort grossissement d'un point de la coupe précédente (follicule tuberculeux avec cellule géante).

ture normale des acini de la glande de Cowper que nous reproduisons (fig. 58) était conservée, avec simplement un léger degré d'infiltration embryonnaire périacineuse, en d'autres points, au contraire, les lésions glandulaires étaient intenses ; certains acini étaient complètement détruits, remplacés par un tissu embryonnaire très abondant, formé surtout de leucocytes mononucléaires.

Les canaux excréteurs des acini, remplis de leucocytes et de cellules épithéliales desquamées, étaient seuls reconnaissables, épars çà et là dans le tissu embryonnaire d'inflammation récente. En quelques points, des cellules géantes tuberculeuses très nettes (fig. 59 et 60) se trouvaient au milieu du tissu embryonnaire, entourées d'une couronne de cellules épithélioïdes. En d'autres points, les acini détruits étaient remplacés par un tissu conjonctif plus adulte, fibrillaire,

résultant évidemment de la transformation évolutive du tissu embryonnaire. A la périphérie de la glande, on retrouvait sur les coupes quelques fibres musculaires striées coupées en travers ; vers l'une de ses extrémités on voyait, coupé longitudinalement, un canal excréteur d'assez grandes dimensions, revêtu d'un épithélium polyédrique stratifié. C'était évidemment le canal excréteur de la glande de Cowper enlevé en même temps que la glande.

Au point de vue histologique il s'agissait donc d'une inflammation subaiguë de la glande de Cowper, de nature probablement tuberculeuse. L'examen bactériologique de plusieurs coupes colorées par le Ziehl à froid nous permirent de trouver deux bacilles de Koch à la périphérie d'une des cellules géantes. Il n'a pas été fait d'inoculations : car la pièce, dont on ne soupçonnait pas la nature tuberculeuse, avait été fixée dans son entier.

Ce cas prouve d'une façon péremptoire que la tuberculose peut envahir primitivement la glande de Cowper. Le fait était admis par nombre d'auteurs (English, Taprct, Couillard et Desprès), mais sa démonstration rigoureuse n'avait, croyons-nous, pas encore été établie par un examen histo-bactériologique.

Quelle est la voie de l'infection tuberculeuse dans notre cas ? Il s'agit très vraisemblablement d'une infection par voie sanguine, puisque notre malade présentait des lésions tuberculeuses du poumon, et qu'on ne trouvait aucune lésion bacillaire de l'appareil génito-urinaire. Il est d'ailleurs possible et même probable que l'infection uréthrale gonococcique déjà ancienne avait plus ou moins atteint les glandes de Cowper, et que le bacille tuberculeux est venu se fixer sur un organe déjà plus ou moins lésé et en état de moindre résistance. Le fait est banal pour la cystite tuberculeuse, qui se développe souvent sur une vessie antérieurement atteinte de cystite blennorrhagique.

Les symptômes que présentait le malade ne permettaient pas de faire le diagnostic de cowpérite tuberculeuse. La cowpérite blennorrhagique est beaucoup plus fréquente, et le malade avait une uréthrite à gonocoques déjà ancienne ; il était donc vraisemblable qu'il s'agissait d'infection gonococcique de la glande de Cowper ; ce fut le diagnostic porté avant l'opération.

Le traitement par l'extirpation totale de la glande nous semble de beaucoup le plus rationnel. En effet, pour la glande de Cowper, comme pour celle de Bartholin, son homologue chez la femme, tant que persistent des débris glandulaires chroniquement enflammés, les récidives

du mal sont fréquentes, les fistules intarissables, et la guérison, quoique possible, est le plus souvent fort longue à obtenir.

Il est vrai que, dans notre cas, il n'y avait pas de fistules, ni même d'abcès ; mais il est vraisemblable qu'à la longue, l'affection tuberculeuse continuant à évoluer aurait fini par provoquer la formation d'abcès et de fistules. L'existence de ces fistules périnéales en rapport avec une cowpérite est connue depuis longtemps. Velpeau, Desprès, Demarquay, Reliquet, English, en ont cité des exemples ; nous venons nous-mêmes d'en rapporter une observation (obs. I). Souvent même (le fait s'observe aussi pour la glande de Bartholin), des fistules s'établissent entre le rectum et le foyer périnéal ; quelquefois l'urèthre et le rectum entrent en communication.

Pour éviter ces graves complications, il nous semble que le meilleur moyen est l'ablation complète de la glande malade, lorsque l'on peut intervenir assez tôt, comme dans notre cas ; lorsqu'il y a des fistules, le traitement de choix serait encore l'extirpation, d'après English, qui a opéré plusieurs malades atteints de fistules périnéales rebelles consécutives à des cowpérites.

Le procédé que nous avons employé nous semble le plus recommandable pour les cas où il n'y a pas de fistule. Il permet de découvrir anatomiquement la glande, située, comme on le sait, profondément dans l'épaisseur du transverse profond du périnée, de bien voir ce que l'on fait et d'éviter les blessures du bulbe, de l'urèthre membraneux et du rectum. Notons en passant que la découverte de la glande ressemble absolument au premier temps d'une prostatectomie périnéale ; c'est d'ailleurs l'incision normale pour la mise à nu de l'urèthre membraneux et de la prostate. Lorsqu'il y a déjà des fistules périnéales, on peut, comme dans notre première observation, se guider sur elles pour arriver sur la glande, dont on extirpe le plus complètement possible les débris à la curette, au bistouri et au thermocautère. Mais dans ces cas, répétons-le, on doit veiller à extirper le plus complètement possible les restes de la glande qui, laissés en place, entretiendraient une suppuration interminable.

XI

LA SÉPARATION INTRA-VÉSICALE DE L'URINE DES DEUX REINS

Par Henri Hartmann et Georges Luys.

§ 1. — Utilité de l'examen isolé de l'urine des deux reins.

Les avantages que l'on retire de l'*examen isolé de l'urine sécrétée par chacun des deux reins* ne nous semblent pas discutables. Très utile pour établir la valeur fonctionnelle et les sécrétions pathologiques de chacun des deux reins, cette séparation de l'urine ne nous rend pas seulement des services au point de vue du *diagnostic* dans les maladies rénales au début, alors que le palper ne permet de déceler ni augmentation de volume, ni sensibilité d'un rein[1], elle nous permet aussi de poser avec exactitude des *indications opératoires.*

Certes la *diminution des matériaux fixes* (phosphates, sels de potasse et surtout urée), la *diminution de la concentration moléculaire,* caractérisée par une élévation du point de congélation Δ, qui normalement oscille de — 1°,5 à — 2°, l'*absence de la glycosurie temporaire*, qui doit suivre l'injection sous-cutanée de 5 milligrammes de phloridzine, la *constatation d'une modification dans la manière dont se fait l'élimination urinaire après injection sous-cutanée* de 5 centigrammes *de bleu de méthylène*, sont autant de moyens qui permettent de constater un

[1] M. Bazy a, il est vrai, conseillé de rechercher ce qu'il appelle le *réflexe urélérovésical*, caractérisé par la constatation d'une douleur à la pression lorsque le doigt appuie sur le point où l'uretère s'ouvre dans la vessie *Bull. et Mém. de la Soc. de chir.*, Paris, 1901, p. 410), ce qui permettrait de préciser le côté malade. Nous croyons plus sûr de constater directement les modifications de l'urine excrétée par chacun des deux reins.

fonctionnement imparfait des deux reins, et qui, par conséquent, constituent une contre-indication à la néphrectomie. Mais leur absence n'autorise pas à enlever un rein malade, celui-ci pouvant, malgré les lésions dont il est atteint, suffire pour assurer une élimination urinaire à peu près normale.

C'est dire que, *si l'absence d'une élimination normale contre-indique la néphrectomie, sa constatation n'indique pas d'une manière certaine l'intégrité du rein supposé sain.*

L'observation suivante le prouve d'une manière indiscutable :

Obs. I. — *Signes cliniques de tuberculose urinaire (vessie et rein droit). Élimination du bleu de méthylène normale. La séparation intra-vésicale des urines montre une absence à peu près complète du fonctionnement du rein gauche. Néphrectomie de ce côté : atrophie rénale complète.* — M. D..., 28 ans, nous est adressée, par notre collègue et ami Achard, pour une tuberculose urinaire.

Cette malade, qui a eu, à l'âge de 14 ans, des ganglions suppurés au cou, se plaint depuis 2 mois de douleurs dans le rein droit et de symptômes de cystite (fréquence et douleurs dans les besoins). Les urines contiennent du pus et des bacilles tuberculeux. Le rein droit est manifestement augmenté et douloureux; on ne sent pas le rein gauche. Tout fait donc penser à une tuberculose urinaire à point de départ dans le rein droit. Après injection sous-cutanée de bleu de méthylène, M. le docteur Achard constate que l'élimination se fait normalement.

On pouvait donc être tenté de pratiquer l'ablation du rein droit. Avant de s'y résoudre, on applique, le 25 juillet 1902, le séparateur, et, contrairement à ce que l'on prévoyait, on a les constatations suivantes :

URINE VÉSICALE

Urée, par litre	5 gr. 16
Chlorures, par litre	2 gr. 16
Bleu, par litre	0 gr. 008

URINE DU REIN DROIT

1re prise (8 minutes), volume : 21 centimètres cubes.

Urée, par litre	5 gr. 06
Chlorures, par litre	2 gr. 85
Bleu, par litre	0 gr. 00713

2e prise (8 minutes), volume : 21 centimètres cubes.

Urée, par litre	5 gr. 06
Chlorures, par litre	3 gr. 16
Bleu, par litre	0 gr. 0057

3e prise (10 minutes), volume : 23 centimètres cubes.

Urée, par litre	6 gr. 04
Chlorures, par litre	3 gr. 15
Bleu, par litre	0 gr. 009

URINE DU REIN GAUCHE

Volume pendant les 28 minutes : 3 centimètres cubes seulement.

Urée, par litre	0 gr. 03
Chlorures, par litre	2 gr. »

Pas de bleu. Chromogène seulement, non dosé.

Urine un peu plus louche que celle du rein droit, qui est claire.

Le 10 août 1902, on refait une nouvelle injection de bleu, dont l'élimination est de nouveau normale.

Le 14 août, après injection de bleu, on applique une seconde fois le séparateur pendant 45 minutes, afin de voir si les résultats seront bien les mêmes que ceux du premier examen. On obtient :

URINE VÉSICALE

Urée, par litre	5 gr. 76
Chlorures, par litre	4 gr. 45
Présence de bleu.	

URINE DU REIN DROIT

Volume	106 cmc.
Urée, par litre	6 gr. 40
Chlorures par litre	4 gr. 91
Présence de bleu.	

URINE DU REIN GAUCHE

Volume	5 cmc. 2
Urée par litre	1 gr. 28
Chlorures par litre	2 gr. 04
Pas de bleu, ni de chromogène.	

Dans ces conditions et après cette double application du séparateur, il semble évident que, contrairement à ce que faisait prévoir l'examen clinique, le travail est fait presque entièrement par le rein droit. Aussi, bien qu'on ne pût rien sentir par le palper de ce côté, M. Lecène, interne du service, fait la néphrectomie gauche, le 30 août 1902.

Le rein, très difficile à trouver, était atrophié à un degré extrême, il ne mesurait que le volume d'une noix (fig. 61 et 62).

L'hémostase fut réalisée par l'application d'un catgut ; l'artère rénale présentait un calibre des plus réduits ; l'uretère fut lié à part.

La guérison opératoire se fit sans incidents, mais la malade se trouve naturellement dans le même état qu'avant l'intervention.

Examen histologique du rein enlevé par M. Lecène. — Les coupes ont porté sur plusieurs points :

a) Au niveau des parties du rein atrophié ;

b) Au point où il restait un îlot de parenchyme rénal d'apparence normale ;

c) Sur l'uretère.

En (*a*), le parenchyme rénal est transformé en un tissu conjonctif dense, parsemé de petites cavités kystiques revêtues d'épithélium cubique et contenant sou-

Fig. 61.

Fig. 62.

Rein atrophié (grandeur naturelle).

vent à leur intérieur des boules de substance colloïde (dégénérescence microkystique du rein) ; on ne trouve plus de glomérules de Malpighi.

En (*b*), le parenchyme rénal est beaucoup mieux conservé ; les tubes contournés, les glomérules, les tubes de Bellini sont bien reconnaissables, et, par endroits, tout à fait normaux ; mais, par places, il existe une infiltration embryonnaire abondante entre les tubes ; de plus, les tubes collecteurs sont dilatés, et l'infiltration embryonnaire est plus marquée quand on se rapproche de l'extrémité libre de la pyramide.

En (*c*), on voit que la muqueuse de l'uretère est atteinte d'une inflammation chronique, caractérisée par des îlots sous-muqueux de cellules embryonnaires. D'ailleurs, l'épithélium de la muqueuse urétérale est normale.

Dans aucune des préparations on n'a rencontré de follicules tuberculeux.

On voit donc qu'il s'agit d'une *infiltration chronique diffuse du rein et de l'uretère*, ayant amené l'atrophie complète du parenchyme rénal avec dégénérescence microkystique dans la presque totalité du rein ; un îlot de parenchyme rénal relativement sain persistait seul dans une étendue de 2 centimètres carrés environ.

Les coupes ont été montrées à M. le docteur Brault, qui pense qu'il s'agit d'un rein congénitalement petit et secondairement atteint d'inflammation chronique.

La pièce est conservée dans notre collection anatomo-pathologique (fig. 61 et 62).

Cette observation se passe, croyons-nous, de commentaires.

Le diagnostic de tuberculose rénale droite semblait rationnel ; l'élimination du bleu se faisait normalement, elle avait été étudiée par un de ceux qui s'en sont le plus occupés et qui nous ont montré son importance, par notre collègue Achard. Si l'on avait suivi les règles posées par M. Bazy, on aurait pu enlever le rein droit. Or :

1° L'application du séparateur a montré, contrairement à ce qu'on attendait, que le rein gauche n'avait *aucune valeur fonctionnelle ;*

2° L'opération a établi que ce rein gauche avait, *anatomiquement*, à peu près complètement disparu.

La nécessité de la séparation de l'urine des deux reins, avant de pratiquer une néphrectomie, est donc manifestement établie par ce fait, qui vient confirmer les idées soutenues, à diverses reprises, par Albarran. Celui-ci arrivait à réaliser cette séparation à l'aide du cathétérisme de l'uretère, seul moyen employé, jusqu'à nos travaux, pour établir la valeur fonctionnelle de chacun des deux reins envisagé isolément.

Malheureusement, ce cathétérisme, qui n'est pas absolument exempt d'inconvénients, a, en tous cas, celui d'être une intervention délicate, une opération de spécialiste, nécessitant une éducation préalable assez longue et n'étant pas à la portée du premier chirurgien venu.

Aussi, dès notre arrivée dans le service Civiale, à l'hôpital Lariboisière, avons-nous recherché s'il n'était pas possible de faire la séparation intra-vésicale de l'urine de chaque rein et nous sommes-nous mis à l'étude de cette question.

§ 2. — **Historique de la séparation intra-vésicale des urines.**

Le premier qui ait eu l'idée de faire la séparation intra-vésicale de l'urine des deux reins est E. Lambotte (de Bruxelles).

Dans un mémoire, publié sous le titre *Étude sur la taille du rein*[1], il établit « la nécessité de s'enquérir de l'état fonctionnel des deux glandes urinaires » et décrit, dans un paragraphe intitulé « cathétérisme

[1] E. Lambotte, Etude sur la taille du rein, *Journal de médecine, de chirurgie et de pharmacologie*, Bruxelles, septembre, octobre et novembre 1890, p. 607, 672 et 755.

des uretères », un instrument permettant de cloisonner la vessie et de recueillir isolément l'urine provenant de chaque rein.

« Cet appareil se compose d'une sonde double dont l'extrémité supérieure est garnie de ressorts susceptibles de s'épanouir en une sorte de

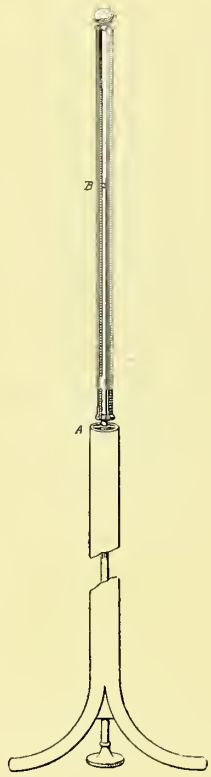

Fig. 63. — Cloisonneur de Lambotte fermé.

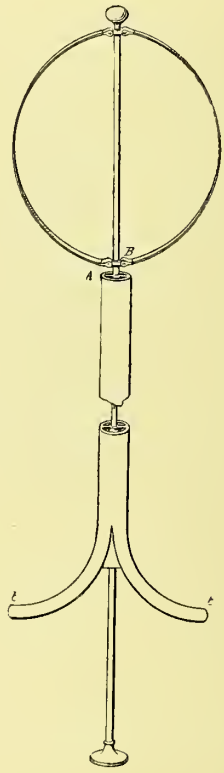

Fig. 64. — Cloisonneur de Lambotte déployé.

diaphragme, lequel permet de cloisonner le segment inférieur de la vessie en deux compartiments comprenant chacun un uretère et dans lesquels s'ouvrent respectivement les deux œils de la sonde.

Il se compose essentiellement d'un tube cloisonné dans sa longueur de la même manière que la sonde à double courant.

Chacun des conduits s'ouvre librement vers l'extrémité vésicale, dans le compartiment correspondant ; à l'autre extrémité de l'instrument ils se séparent latéralement de leur axe, pour constituer deux becs distincts.

La cloison qui sépare les deux compartiments de la sonde est elle-

même percée d'un canal dans toute sa longueur, et celui-ci livre passage à une tige métallique qui se continue au delà de l'extrémité vésicale, sur une longueur de 8 centimètres environ, et se termine par un petit bouton métallique mousse et arrondi comme l'extrémité d'une sonde ordinaire.

L'extrémité antérieure de cette tige est garnie d'un bouton plat (fig. 63).

Deux ressorts en acier très flexibles, un antérieur et un postérieur, sont étendus de l'extrémité supérieure de la position tubaire de l'instrument jusqu'au bout métallique qui termine la tige centrale.

Ils mesurent 7 cm. 1/2 de longueur et s'attachent à chacune de leurs extrémités par une petite articulation.

Il résulte de cette disposition que, si l'on exerce une traction sur l'extrémité inférieure de la tige centrale, les ressorts primitivement fixés le long de l'extrémité supérieure de cette tige se courbent, comme on le voit dans la figure 64, par suite du rapprochement qui s'opère entre leurs extrémités, et forment par leur réunion un cercle métallique. Un point d'arrêt B empêche de pousser plus loin la flexion.

Nous désignerons l'état dans lequel se trouve alors l'instrument, en disant qu'il est ouvert.

L'instrument étant fermé, dans sa première position, on recouvre la partie occupée par les ressorts au moyen d'un de ces petits ballons de caoutchouc qui servent de jouet aux enfants ; un fil de soie fixe la portion rétrécie de celui-ci au-dessous des articulations inférieures. Si alors on ouvre l'instrument, le développement des ressorts a pour effet de tendre la membrane élastique, et la sonde se trouve ainsi terminée par une lame circulaire.

Si cette opération est pratiquée après avoir introduit dans la vessie l'instrument préalablement fermé, cette cavité se trouve cloisonnée par cette sorte de diaphragme en deux compartiments, l'un droit, l'autre gauche; en ayant soin de tenir l'instrument de telle sorte que la lame soit antéro-postérieure et médiane, chacun des orifices des uretères correspondra à l'un des compartiments, et aussi à l'ouverture supérieure correspondante du cathéter. Une légère traction exercée sur l'instrument a pour effet d'appliquer si étroitement la cloison contre la muqueuse vésicale que le liquide d'un des compartiments ne peut s'écouler dans la loge voisine ; une très légère traction suffit à cette fin.

L'urine ne s'accumule donc pas dans les loges ; elle s'écoule immédiatement au-dessous par les tubes *l*, *l*, et l'on peut ainsi recueillir isolément l'urine de chaque uretère.

Avant d'appliquer l'instrument sur le vivant, il est bon d'injecter dans la vessie une petite quantité de liquide (200 centimètres cubes d'eau boriquée) ; puis, cela fait, et l'instrument étant bien huilé, on l'introduit comme une sonde jusqu'à ce que toute sa portion terminale soit dans la vessie.

Le malade doit être placé dans la position verticale. »

Malheureusement, dans son mémoire, Lambotte ne dit pas qu'il a employé cet appareil et par là même n'établit pas qu'il peut être d'une utilité réelle en pratique.

De plus, sa description se trouve en quelque sorte perdue au milieu d'une série d'autres considérations. Aussi comprend-on que, malgré tout l'intérêt qu'elle présentait, la question de la séparation intra-vésicale des urines n'ait pas frappé l'attention des chirurgiens et que la description de l'ingénieux appareil de Lambotte, publiée il y a douze ans, soit restée dans l'oubli jusqu'à l'an dernier, époque où, à la suite de la publication de nos travaux, la question de la séparation intra-vésicale des urines est devenue une question d'actualité.

M. E. Lambotte avait cependant effectué la séparation des urines sur le cadavre et sur le vivant, comme en témoigne une lettre qu'il a écrite à un de nos élèves, M. Lambert, qui a publié, sur la séparation intra-vésicale, une excellente thèse constituant le premier travail d'ensemble sur la question[1].

Dans cette lettre M. Lambotte dit qu'il a pu, avec son appareil, déterminer le côté d'où provenait une pyurie, une hématurie. Ces faits n'avaient, croyons-nous, pas été publiés, et du reste, ajoute M. Lambotte dans la même lettre : « Je n'ai appliqué mon procédé que peu souvent, non que je n'en ai retiré aucun avantage, mais parce que ma pratique ne m'en a pas offert très souvent l'occasion et que d'ailleurs j'ai toujours évité, autant que je l'ai pu, une exploration qui, malgré tout, reste assez désagréable, surtout chez l'homme[2]. »

[1] LAMBERT, *De la Séparation des urines des deux reins par cloisonnement de la vessie.* Thèse de Paris, 1902.

[2] Lettre datée du 21 octobre 1902.

L'appareil cloisonneur de Lambotte était si bien resté dans l'ombre qu'en 1897 Neumann publie la description d'un appareil qui lui est certainement très inférieur et qui ne peut s'appliquer qu'à la femme[1].

Cet appareil se compose d'un tube R en métal mince de 4 centimètres de long et de 1 centimètre d'épaisseur, contenant dans son intérieur une cloison solide qui se prolonge de 4 centimètres au delà du tube dans la vessie, si bien que la cloison a en tout une longueur de 8 centimètres.

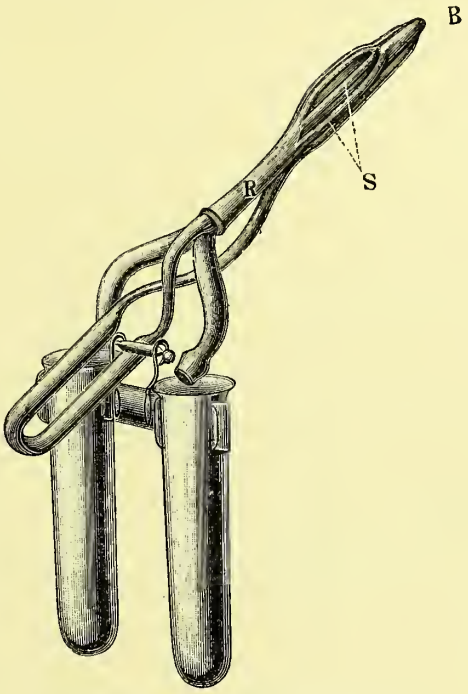

Fig. 65. — Appareil de Neumann.

A l'extrémité de la portion uréthrale du tube, prolongeant chaque moitié de ce tube, se trouvent deux petits tuyaux recourbés divergents auxquels on adapte deux tubes à essai destinés à recueillir l'urine. L'extrémité libre de la cloison se termine par une pointe mousse de laquelle partent deux minces lames de métal (S) à trajet recourbé, allant se fixer à l'extrémité vésicale du tube, formant ainsi avec la cloison deux larges ouvertures pour recueillir l'urine. L'instrument introduit, on assure le contact de la vessie contre lui avec un doigt vaginal.

Presque immédiatement après son apparition, l'appareil de Neumann fut vivement critiqué par ceux qui l'avaient expérimenté[2].

Aussi ne fit-il guère progresser la question de la séparation intra-vésicale des urines.

L'année suivante, Harris (de Chicago) faisait connaître un appareil

[1] Neumann (A.), Ein einfache Methode den Urine beider Nieren bei Weibe gesondert Aufzufangen, *Deutsch. med. Woch.*, Leipzig, 21 octobre 1897, p. 690.

[2] Rose, *Deutsch. med. Woch.* Leipzig, 5 novembre 1897, p. 775. — Geza de Illyes, *Annales des maladies des organes génito-urinaires*, Paris, décembre 1900, p. 1235.

plus pratique, *the urine segregator*. Les publications successives de cet auteur font qu'on peut le regarder comme le premier qui ait réellement cherché à montrer les avantages de la séparation intra-vésicale des urines[1].

Son appareil se compose de deux pièces. La pièce vésicale est constituée par deux sondes métalliques accolées l'une à l'autre mais non

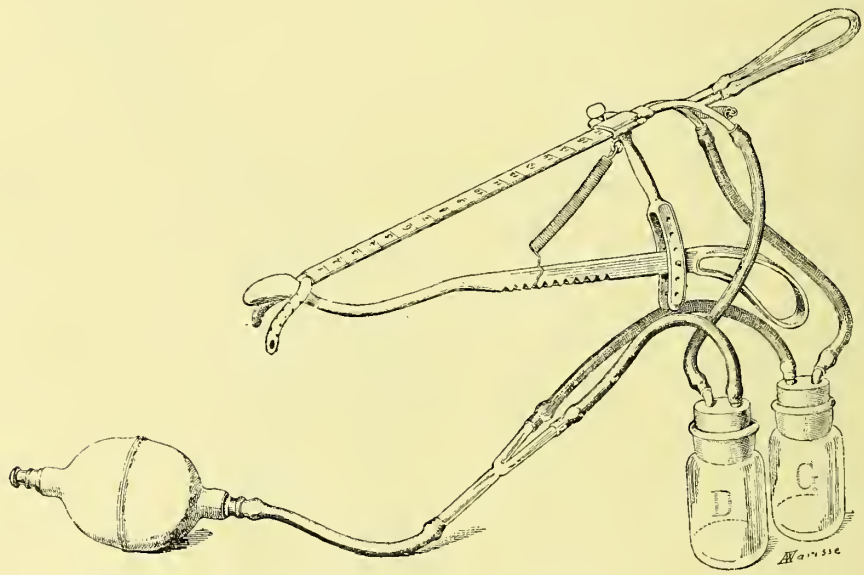

Fig. 66. — Ségrégateur de Harris.

soudées; leur extrémité vésicale est percée de trous et légèrement recourbée. Lorsque cette sonde est introduite dans la vessie, on peut écarter les deux becs l'un de l'autre en leur faisant décrire un peu plus d'un quart de cercle, de manière que l'extrémité de chaque sonde regarde en bas et en arrière et se trouve écartée de sa congénère d'une longueur plus grande que celle qui sépare les orifices des uretères.

On place alors la deuxième pièce en forme de levier, dans le rectum chez l'homme, dans le vagin chez la femme, et, par une pression douce

[1] Harris (M.-L.), A new and simple method of obtaining the urine separately from the two kidneys in either sex. *Journ. of the american medic. Association.* Chicago, 29 janvier 1898. — A new devise for obtaining the urine separately from the two kidneys in either sex. *Medicine*, Détroit, avril 1898. — The use of urine segregator in the diseases of the urinary tract. *Medical Record*, New-York, avril 1898.

exercée sur la ligne médiane, on soulève la base de la vessie de manière à constituer un pli longitudinal entre les orifices urétéraux[1].

C'est de l'appareil de Harris que nous nous sommes servis pour nos premières séparations intra-vésicales sur l'homme.

Les résultats obtenus ne nous ont pas satisfait.

C'est à ce moment que l'un de nous fit ses premiers essais avec un appareil construit sur ses indications par M. Gentile[2]. Les résultats obtenus furent excellents[3].

Avec ce séparateur le premier médecin venu pouvait réaliser, sans le secours d'aucun aide, cette séparation que jusqu'alors on n'obtenait qu'avec la manœuvre délicate et quelquefois dangereuse du cathétérisme de l'uretère. Aussi à partir de ce moment la séparation intra-vésicale des urines a pris droit de cité et se trouve dès maintenant pratiquée à peu près dans tous les pays, soit avec notre appareil, soit avec des appareils dérivés du nôtre.

Un des plus connus est celui de Cathelin[4] qui, adoptant immédiatement nos idées sur l'importance de la séparation intra-vésicale des urines, eut le mérite de faire abandonner par l'école de Necker, dont il était l'élève, les manœuvres compliquées du cathétérisme urétéral. Son appareil est ingénieux, mais un peu compliqué, d'un maniement plus délicat et d'un prix plus élevé que celui dont nous nous servons.

§ 3. — **Description et mode d'emploi du séparateur.**

Description de l'appareil. — Cet appareil se compose essentiellement de deux sondes métalliques creuses, percées d'orifices à leurs faces internes. Entre ces deux sondes, se trouve une pièce intermédiaire constituée par une tige métallique courbe comme les sondes, et dans la

[1] Cet appareil a été légèrement modifié par Downes (de Philadelphie), puis par Nicolich (de Trieste). (Nicolich, L'instrument de Downes, *Comptes rendus de l'Association française d'urologie*, Paris, 1901, p. 523.)

[2] Luys, la Séparation de l'urine des deux reins. *Association française d'urologie*, Paris, octobre 1901, p. 528.

[3] Hartmann, *Bull. et Mém. de la Société de chirurgie*, Paris, 1902, p. 293 et 297.

[4] Cathelin, Le diviseur vésical gradué à sondes métalliques latérales mobiles. *Association française d'urologie*, Paris, octobre 1902, p. 607.

concavité de laquelle se trouve une petite scie à chaîne. Les trois pièces de l'instrument sont réunies entre elles à leurs deux extrémités : à l'une par le manche, à l'autre par un petit capuchon métallique, creusé intérieurement d'un pas de vis. La tige et la scie à chaîne sont contenues dans un manchon en caoutchouc, en forme de doigt de gant. En manœuvrant un volant situé dans le manche de l'instrument, on peut tendre la scie à chaîne, ce qui soulève le manchon de caoutchouc et ce qui

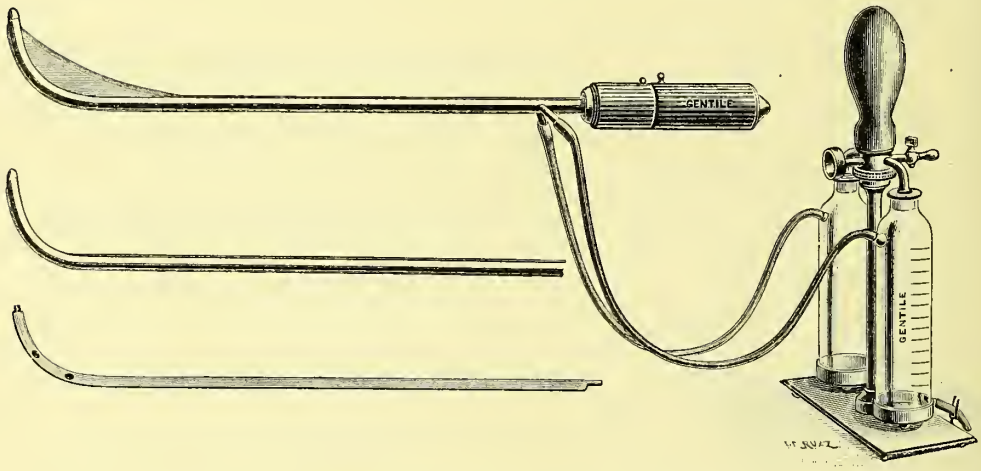

Fig. 67. — Séparateur Luys (1er modèle).

détermine, par suite, l'élévation entre les deux sondes d'une petite cloison de caoutchouc. Lorsque la chaîne est détendue, l'élasticité du manchon de caoutchouc l'applique sur la concavité de la cloison métallique.

L'ensemble de l'appareil correspond au n° 20 de la filière Charrière. La courbure générale de l'instrument est celle de l'explorateur métallique de Guyon.

La pièce métallique intermédiaire aux deux sondes, recouverte de sa chemise caoutchoutée, dépasse légèrement, par sa portion convexe, la convexité des deux sondes, de telle manière que, autant par sa convexité que par sa concavité, cette pièce intermédiaire forme bien une véritable cloison.

L'appareil mis en place, la cloison développée, on fait l'aspiration du liquide à l'aide d'un système aspirateur comprenant une poire en caoutchouc et deux flacons.

Tel était l'appareil initial présenté, il y a 17 mois, par l'un de nous à l'Association d'urologie[1].

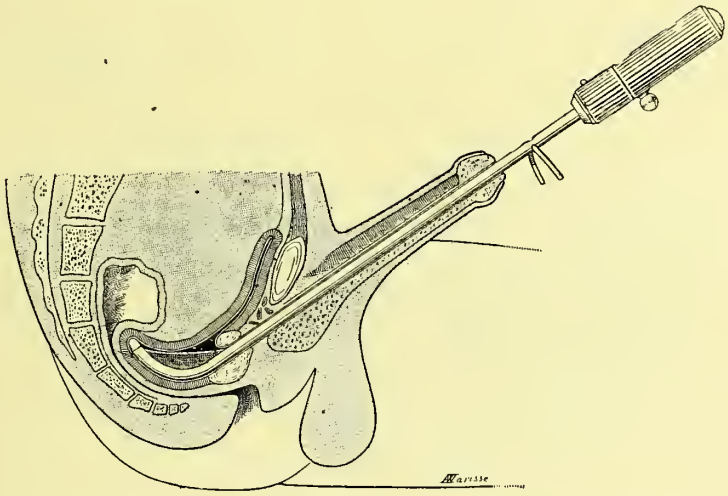

Fig. 68. — La cloison développée entr'ouvre légèrement le col.

Cet appareil initial avait deux inconvénients :

d'au moins 7 centimètres au moment où l'on tendait la membrane, on entr'ouvrait douloureusement le col ;

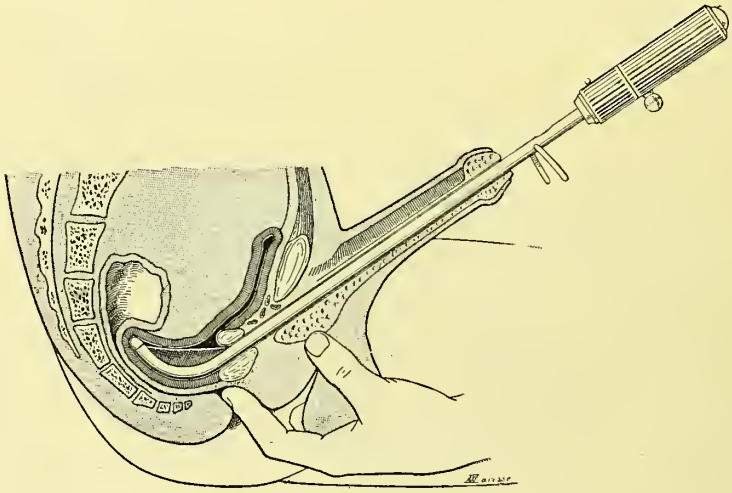

Fig. 70. — Le doigt rectal soulève la vessie en arrière de la prostate ; la séparation est parfaite.

2° Chez certains sujets, au-dessous de la cloison instrumentale, existait un petit cul-de-sac rétro-prostatique, permettant un mélange partiel des

pour la partie terminale la courbure de la sonde métallique bicoudée qu'Escat a fait construire pour drainer le bas-fond vésical dans les cas



Fig. 72. — Séparateur Luys (2e modèle), tout monté ; sur la deuxième figure la cloison est développée.

de grosse prostate avec élévation considérable du col[1]. En même temps, nous avons supprimé le système aspirateur, ayant constaté qu'il était

Ce deuxième modèle de séparateur fut présenté par l'un de nous à la Société de chirurgie, le 5 mars 1902[1].

Enfin, pour éviter d'avoir à soutenir l'appareil à la main, nous avons fait placer dans la boîte un petit support qui suffit pour immobiliser l'appareil, le simple poids de l'instrument maintenant un contact parfait entre sa convexité et la paroi postéro-inférieure de la vessie.

Mode d'emploi. — Les diverses pièces de l'appareil démonté sont désinfectées chaque fois que l'on en a fait usage. L'instrument doit être monté avec soin ; avant de s'en servir, on s'assure qu'il fonctionne bien, en particulier on veille à ce que la chemise de caoutchouc soit bien appliquée et ne déborde pas les sondes. On vérifie aussi avec le plus grand soin l'intégrité de la membrane, s'assurant après tension qu'il n'existe pas le moindre petit trou sur celle-ci, — car c'est à la faveur d'une semblable petite lésion que la membrane peut parfois se rompre. L'appareil monté, on le fait bouillir pendant 5 minutes dans l'eau, évitant d'y mettre de la soude, car cette dernière pourrait altérer la chemise de caoutchouc et en déterminer la rupture.

Le ou la malade étant couché, on lave le méat et l'urèthre comme

trois mouvements d'élévation et d'abaissement, on voit tout à coup l'instrument filer dans la vessie et se mettre de lui-même à sa place.

L'introduction étant complète dans l'un ou l'autre sexe, ce dont on peut toujours s'assurer par le toucher rectal, ou par le toucher vaginal, on fait asseoir le malade en relevant le dossier de la table, veillant à ce que ses pieds reposent de chaque côté sur un point d'appui solide[1].

On tend alors la cloison de caoutchouc en faisant manœuvrer le volant situé au niveau du [illegible]

d'au moins 7 centimètres au moment où l'on tendait la membrane, on entr'ouvrait douloureusement le col ;

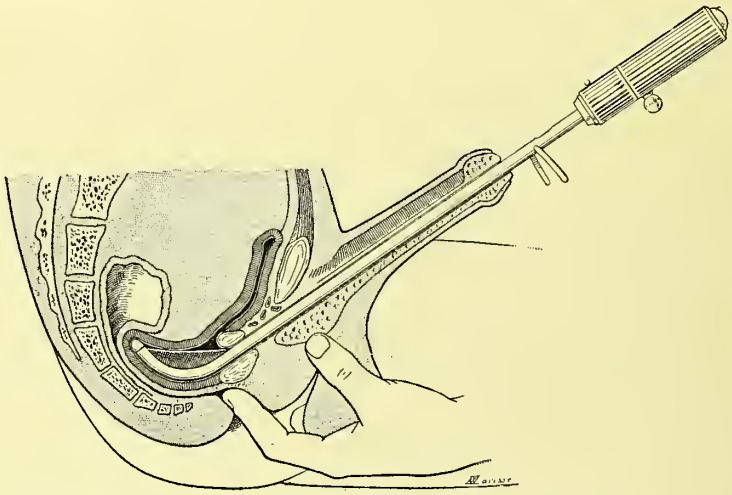

Fig. 70. — Le doigt rectal soulève la vessie en arrière de la prostate ; la séparation est parfaite.

2° Chez certains sujets, au-dessous de la cloison instrumentale, existait un petit cul-de-sac rétro-prostatique, permettant un mélange partiel des

pour la partie terminale la courbure de la sonde métallique bicoudée qu'Escat a fait construire pour drainer le bas-fond vésical dans les cas



Fig. 72. — Séparateur Luys (2e modèle), tout monté ; sur la deuxième figure la cloison est développée.

de grosse prostate avec élévation considérable du col[1]. En même temps, nous avons supprimé le système aspirateur, ayant constaté qu'il était

Fig. 69. — Petit cul-de-sac rétro-prostatique où peuvent se mélanger les urines.

1° Lorsque la vessie ne mesurait pas un diamètre antéro-postérieur

[1] Luys, La séparation de l'urine des deux reins. *Association française d'urologie*, Paris, 1901, p. 528.

Ce deuxième modèle de séparateur fut présenté par l'un de nous à la Société de chirurgie, le 5 mars 1902[1].

Enfin, pour éviter d'avoir à soutenir l'appareil à la main, nous avons fait placer dans la boîte un petit support qui suffit pour immobiliser l'appareil, le simple poids de l'instrument maintenant un contact parfait entre sa convexité et la paroi postéro-inférieure de la vessie.

Mode d'emploi. — Les diverses pièces de l'appareil démonté sont désinfectées chaque fois que l'on en a fait usage. L'instrument doit être monté avec soin ; avant de s'en servir, on s'assure qu'il fonctionne bien, en particulier on veille à ce que la chemise de caoutchouc soit bien appliquée et ne déborde pas les sondes. On vérifie aussi avec le plus grand soin l'intégrité de la membrane, s'assurant après tension qu'il n'existe pas le moindre petit trou sur celle-ci, — car c'est à la faveur d'une semblable petite lésion que la membrane peut parfois se rompre. L'appareil monté, on le fait bouillir pendant 5 minutes dans l'eau, évitant d'y mettre de la soude, car cette dernière pourrait altérer la chemise de caoutchouc et en déterminer la rupture.

Le ou la malade étant couché, on lave le méat et l'urèthre comme



Fig. 71. — Séparateur Luys (2e modèle) démonté.

urines, ce qui obligeait, pour éviter toute cause d'erreur, à appliquer avec l'index droit, introduit dans le rectum, la paroi vésicale contre le séparateur.

Aussi, avons-nous bientôt modifié la forme de l'instrument et adopté

trois mouvements d'élévation et d'abaissement, on voit tout à coup l'instrument filer dans la vessie et se mettre de lui-même à sa place.

L'introduction étant complète dans l'un ou l'autre sexe, ce dont on peut toujours s'assurer par le toucher rectal, ou par le toucher vaginal, on fait asseoir le malade en relevant le dossier de la table, veillant à ce que ses pieds reposent de chaque côté sur un point d'appui solide[1].

On tend alors la cloison de caoutchouc en faisant manœuvrer le volant situé au niveau du manc[illegible]

Fig. 73. — Séparateur Luys avec son support.

inutile et que l'écoulement se faisait spontanément, par petites éjaculations rythmiques correspondant à l'arrivée de l'urine par les uretères.

[1] Escat, Sonde métallique bicoudée. *Association française d'urologie*, Paris, 1901, 5e session, p. 580.

On sent, du reste, aisément cette résistance légère du bas-fond; par suite de la mise en jeu de son élasticité au niveau de la dépression que crée la portion courbe du séparateur, la paroi inférieure de la vessie s'applique elle-même exactement sur l'instrument. A ce moment, il faut être patient et attendre avant de recueillir les urines dans les tubes : les premières gouttes de liquide qui sortent ne sont constituées que par de l'eau boriquée, et il faut avoir soin de laisser se vider

teur.)

Le séparateur est lubrifié avec de la glycérine, qui se dissout très facilement dans l'eau.

Pour l'introduire :

Chez la femme, on présente l'instrument au méat et on le pousse len-

[1] HARTMANN, *Bull. et Mém. de la Soc. de chirurgie*, Paris, 5 mars 1902, p. 297.

Fig. 74. — Séparateur mis en place et maintenu par son support.

à le retirer complètement et à dilater légèrement l'urèthre en y passant deux ou trois bougies d'Hégar (nos 5, 6, 7 et 8), ce qui ne provoque aucune douleur. Le séparateur passe ensuite sans la moindre difficulté.

Chez l'homme, il est de même nécessaire d'avoir un urèthre souple et

On sent, du reste, aisément cette résistance légère du bas-fond; par suite de la mise en jeu de son élasticité au niveau de la dépression que crée la portion courbe du séparateur, la paroi inférieure de la vessie s'applique elle-même exactement sur l'instrument. A ce moment, il faut être patient et attendre avant de recueillir les urines dans les tubes : les premières gouttes de liquide qui sortent ne sont constituées que par de l'eau boriquée, et il faut avoir soin de laisser se vider

Fig. 75. — Séparateur mis en place et tenu à la main.

Rien de plus simple que d'introduire alors l'instrument comme un béniqué ordinaire ; on l'engage ainsi jusque dans le col vésical.

A ce moment, le bec du séparateur seul pénètre dans la vessie. Pour y engager toute sa partie curviligne, *il est nécessaire d'abaisser assez fortement le manche*, en le poussant très légèrement. Après deux ou

Si l'on a soin de combiner avec une grande douceur les deux mouvements, la traction légère à soi, puis l'élévation du manche de l'instrument, on peut être certain que le cloisonnement est parfait et que les urines ne se mélangent pas. Point n'est besoin d'employer de la force : il faut simplement mettre en jeu l'élasticité des tissus, sentir doucement la résistance du col et du bas-fond vésical, pour être certain d'être bien placé.

[1] Lorsqu'on n'a pas de table spéciale à sa disposition, on peut procéder de la manière suivante : on place d'abord le malade demi-couché sur une table, de manière que son siège vienne affleurer le bord de la table, tandis que ses pieds reposent sur deux chaises situées de chaque côté de la table; l'instrument étant introduit, on relève le tronc, avec des oreillers et des coussins, que l'on maintient à l'aide du dossier d'une chaise renversée.

[2] Les malades qui ont subi l'introduction du premier modèle et du second font très bien la différence. Un d'eux, étudiant en médecine, nous a spécifié que, tandis qu'avec le premier il éprouvait une petite douleur, avec le second il ne sentait absolument rien.

Fig. 76. — Le séparateur mis en place chez l'homme.

complètement de leur contenu boriqué les sondes du séparateur. C'est seulement quand on voit s'établir rythmiquement les jets d'urine par les sondes, quand le liquide évacué commence à être teinté, que l'on place sous les sondes deux tubes pour recueillir les urines séparées.

Le manche de l'instrument peut alors être fixé sur un support, et l'opération être livrée à elle-même.

Il est facile de se rendre compte du mécanisme de l'évacuation de l'urine. Aussitôt que quelques gouttes d'urine sortent de l'uretère, elles gagnent la dépression en cul-de-sac formée sur le bas-fond vésical par la pression de l'instrument ; elles s'y accumulent quelques instants et, aussitôt qu'elles sont en quantité suffisante pour atteindre le niveau des orifices des sondes, elles sont évacuées. Les éjaculations

rythmiques, que l'on voit au niveau de l'orifice des sondes, ne sont pas la continuation immédiate de l'éjaculation urétérale, mais en sont le contre-coup instantané.

L'éjaculation urétérale remplit le bas-fond vésical, et c'est la même quantité d'urine qui est évacuée au bout de la sonde par trop-plein.

Au bout de 10 à 15 minutes on peut vider les tubes et les remplacer par d'autres pour faire une nouvelle prise de 10 à 15 minutes et même plus. Nous avons laissé plusieurs fois le séparateur en place pendant trois quarts d'heure à une heure. On recueille ainsi des quantités d'urine suffisantes pour faire non seulement l'examen du dépôt, mais encore l'analyse chimique du produit de la sécrétion de chacun des deux reins. Si l'on a préalablement fait une injection sous-cutanée de 5 centigrammes de bleu de méthylène, on peut comparer la manière dont se fait l'élimination de l'un et de l'autre côté.

§ 4. — **Résultats.**

Il est facile de constater même sur le cadavre combien la séparation est parfaite en répétant la petite expérience suivante. Après avoir mis les deux reins à nu, on introduit et l'on fixe à la partie supérieure de chaque uretère une petite canule, puis on place le séparateur dans la vessie, on déploie la cloison de caoutchouc et l'on assied le sujet. Lorsque l'on injecte de l'eau par la canule du rein droit, on la voit ressortir par la sonde droite du séparateur sans qu'une goutte du liquide passe par le tube de gauche.

La contre-épreuve, faite en injectant de l'eau par la canule du côté opposé, donne des résultats identiques.

Quelques chirurgiens, ignorant que la courbure de ce séparateur était précisément une courbure déjà existante et spécialement étudiée pour permettre le drainage du bas-fond vésical chez les prostatiques, ont craint que la courbure peu courante de l'instrument ne fût une cause spéciale de difficultés dans son introduction chez l'homme[1]. Il n'en est rien, comme le montrent les observations que nous relatons ici.

[1] Monprofit, Sur la division des urines. *Anjou médical*, Angers, décembre 1902,

Tous ceux qui ont bien voulu employer ce modèle de séparateur ont pu le constater. Sans parler des chirurgiens français, comme Desfosses et Tuffier, des étrangers, comme Franck et Lewin (de Berlin), Saxtorph (de Copenhague), Garré (de Kœnigsberg), ou de nos élèves, Leroy, Prat, etc., qui nous ont dit n'avoir pas éprouvé la moindre peine à le mettre en place, nous relaterons un fait que vient de nous communiquer le docteur Dujon (de Moulins), chirurgien général, qui ne s'adonne nullement d'une manière spéciale aux maladies de l'appareil urinaire :

Mon malade, nous écrit-il, chez lequel on sentait les deux reins, n'avait jamais été sondé, je n'avais jamais employé le séparateur. Il est entré comme une lettre à la poste, a été très bien toléré, n'a pas donné de complications et a amené le résultat suivant :

1 décembre 1902, première application du séparateur :

A droite.	Urines louches.
A gauche	Pus et sang.

2 décembre, injection sous-cutanée de bleu de méthylène ; les urines ne se colorent qu'au bout de trois heures. A ce moment, deuxième application du séparateur :

A droite.	Urines bleutées, quelques gouttes de sang.
A gauche	Pus blanc.

Les observations que nous publions ici, ne permettent pas la discussion. Les résultats obtenus ont été si concluants que, très rapidement, la méthode de la séparation intra-vésicale des urines des deux reins a été acceptée et a pris la place du cathétérisme de l'uretère, qui jusqu'ici régnait en maître à Paris. La clinique de Necker, qui avait vu naître le cathétérisme de l'uretère et qui l'avait vulgarisé, semble l'abandonner actuellement, comme le montrent les publications successives de MM. Cathelin et Legueu. De nouveaux appareils ont été préconisés, d'autres sont en construction. Il va se passer pour les séparateurs ce qui s'est passé pour l'uréthrotome : une fois le bon instrument trouvé par Maisonneuve et l'opération vulgarisée, chaque spécialiste a fait faire son petit uréthrotome, se contentant en général de compliquer l'ins-

p. 289. Après une vive critique du cathétérisme urétéral, difficile à exécuter et pas toujours innocent, M. Monprofit se rallie à la séparation intra-vésicale des urines, mais semble craindre que le séparateur Luys ne s'applique pas aussi bien chez l'homme que chez la femme. Les 109 observations de ce mémoire répondent à la crainte qu'il émet ; elles ont trait à 49 hommes, 57 femmes et 3 enfants.

trument initial. Avec notre maître, le professeur Guyon, nous sommes toujours restés fidèles à l'uréthrotome initial de Maisonneuve, aimant d'une manière générale ce qui est simple. Aussi, en matière de séparation intra-vésicale des urines, nous maintenons-nous au modèle décrit dans ce mémoire. Plus simple que les autres, il donne des résultats excellents. Nous sommes néanmoins prêts à l'abandonner le jour où l'on nous présentera un appareil plus parfait. Ce qui nous importe, c'est d'avoir fait triompher la méthode de la séparation intra-vésicale des urines qui, malgré les tentatives antérieures de Lambotte, de Neumann, d'Harris, etc., n'était pas arrivée à s'imposer jusqu'ici et qui, depuis nos publications, semble avoir rallié l'unanimité des suffrages.

OBSERVATIONS PERSONNELLES DE SÉPARATIONS INTRA-VÉSICALES DES URINES

Obs. 1. — *Néoplasme du rein droit. Séparation des urines. Néphrectomie droite. Guérison opératoire.* — H..., 42 ans, entre dans le service parce qu'il urine du sang. Il a un gros rein droit et des urines à peine teintées de sang. Le séparateur, appliqué le 12 septembre 1901, montre :

A droite.	Urine légèrement teintée de sang.
A gauche	Urine normale.

La centrifugation de ces deux urines, donne :

A droite.	Culot rouge.
A gauche	Rien.

Néphrectomie lombaire droite, par M. Hartmann, le 16 septembre 1901. — Le rein droit, atteint de cancer, est conservé dans notre collection particulière.

Le malade sort de l'hôpital guéri de son opération, reprend son poids normal, mais peu après, les douleurs dans la région lombaire, qui n'avaient jamais cessé complètement, augmentent d'intensité, et le malade succombe à une récidive le 9 juin 1902.

Obs. 2. — *Phosphaturie.* — H. de 56 ans se présente le 4 juin 1901, avec des douleurs violentes dans la région lombaire, surtout à gauche, et des urines troubles depuis quinze ans. Tantôt ses urines sont parfaitement limpides, tantôt au contraire le dépôt atteint le quart du contenu du bocal à urines.

L'*analyse chimique* de ses urines, faite le 7 juin 1902, donne :

Volume en 24 heures, 1.250 centimètres cubes. Réaction alcaline.

Urée	13 gr. 651	par litre
Phosphates	7 gr. 50	—
Chlorures	13 gr. 4	—

Le séparateur premier modèle est appliqué le 28 septembre 1901 et donne :

Tube droit. . . . . Urines claires comme de l'eau de roche.
Tube gauche. . . . Urines troubles avec dépôt, en quantité plus abondante qu'à droite.

Néphrotomie gauche le 4 octobre 1901, par M. Chevalier. A la suite de cette incision rénale, les urines deviennent limpides et ne se troublent pas par le repos. Les douleurs cessent complètement.

Le 25 novembre 1901, les urines se troublent de nouveau par le repos, et les douleurs lombaires réapparaissent plus vives à droite cette fois (2e séjour à l'hôpital).

Le malade est alors mis au borate de soude à la dose de 4 grammes par jour et avec le repos au lit, l'état s'améliore et les urines s'éclaircissent.

Une tentative de séparation faite, le 5 juillet 1902, avec le séparateur nouveau modèle échoue : la cause en est un rétrécissement périnéal de l'urèthre très net à l'olive 21.

Le 17 septembre 1902, le malade entre de nouveau à l'hôpital (3e séjour).

Le repos et le traitement par le borate de soude améliorent considérablement le malade, qui, cependant, continue à souffrir dans la région lombaire droite.

Le 11 décembre 1902, le malade a été dilaté aux béniqués jusqu'au n° 51 ; aussi le séparateur nouveau modèle peut-il être introduit le plus facilement du monde et donne le résultat suivant :

	REIN GAUCHE	REIN DROIT	VESSIE
Quantité fournie dans le même temps . . .	7 cmc.	8 cmc.	
Couleur. . . .	jaune pâle	jaune pâle	jaune citron
Urée.	18 gr. 57	19 gr. 21	20 gr. 49
Examen microscopique. . .	quelques cellules épithéliales, leucocytes.	acide oxalique cellules rondes, hématies, leucocytes.	cellules épithéliales, leucocytes.

Il n'a pas été possible de doser les phosphates, la quantité étant insuffisante.

Le 22 janvier 1903, nouvelle application du séparateur :

	REIN GAUCHE	REIN DROIT	VESSIE
Quantité fournie dans le même temps.	18 cmc.	15 cmc.	
Urée.	18 gr. 57	19 gr. 85	19 gr. 85
Phosphates.. . .	1 gr. 97	2 gr. 55	2 gr. 30
Bleu.	0 gr. 022	0 gr. 028	

Obs. 3. — *Cystite tuberculeuse. Pyonéphrose tuberculeuse droite. Séparation des urines. Néphrectomie.* — F. 17 ans, se présente le 20 octobre 1901, parce qu'elle a des urines troubles et sanglantes et qu'elle éprouve des douleurs dans la région lombaire droite depuis six mois. En 16 mois elle a maigri de 22 livres. La vessie a une capacité maxima de 60 grammes. Il existe un réflexe urétéro-vésical très net à droite.

Le séparateur appliqué donne le résultat suivant :

Tube droit. . . . . Urines purulentes et sanglantes.
Tube gauche. . . . Urines presque claires.

Néphrotomie droite, le 25 octobre 1901, par M. Chevalier. Le rein est rempli d'une série de poches purulentes.

Les jours suivants les urines s'éclaircissent légèrement mais restent encore troubles et contiennent du sang.

Une deuxième application du séparateur, faite le 8 décembre, donne le résultat suivant :

Tube droit. . . . . Urines sanglantes.
Tube gauche. . . . Urines presque claires.

Néphrectomie droite, le 11 décembre 1901, par M. Hartmann. Après la néphrectomie les urines deviennent claires pendant quelque temps, et le sang disparaît, mais les phénomènes de cystite augmentent d'intensité.

La malade voit sa pulmonaire s'aggraver et succombe le 20 février 1902, à une extension de cette tuberculose.

Obs. 4. — *Urétéro-pyélo-néphrite tuberculeuse droite. Séparation des urines. Néphro-urétérectomie. Guérison.* — F. de 36 ans, entre le 25 novembre 1901 à l'hôpital Lariboisière, dans le service du docteur Hartmann.

Depuis 14 mois elle se plaint de fréquences de la miction, elle urine toutes les 3 heures le jour et se relève 5 à 6 fois la nuit. Elle a des douleurs abdominales qui ont été la cause d'une laparotomie blanche faite 6 mois auparavant dans un autre hôpital. Les urines étaient troubles par intermittences ; la vessie, de capacité normale, pouvait contenir 225 grammes. Le rein droit, abaissé et légèrement augmenté de volume, était sensible à la palpation, l'uretère droit était perçu au toucher vaginal.

Le 28 novembre 1901, on fait une première application du séparateur qui donne :

Tube droit. . . . . Urines troubles abondantes.
Tube gauche. . . . Urines limpides moins abondantes.

Le 15 février, une seconde séparation est faite donnant des résultats identiques.

Le 18 février, une troisième séparation est faite 2 heures après une injection sous-cutanée de bleu de méthylène. Elle donne :

Tube droit. . . . . Urine peu teintée, plus abondante et trouble.
Tube gauche. . . . Urine verte moins abondante, mais claire.

La malade est opérée le 31 mars 1902 ; M. le docteur Hartmann pratique la *néphrectomie* et l'*urétérectomie* droites.

Au moment de l'incision du rein, il s'écoule du pus venant de la partie supérieure de l'organe. Guérison sans incident.

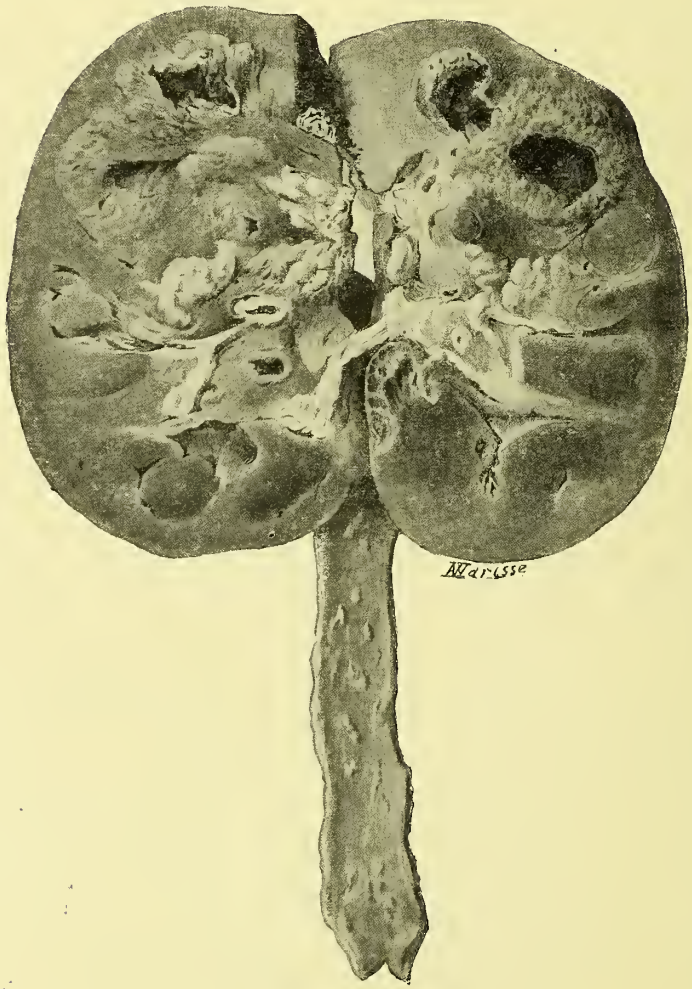

Fig. 77. — Urétéro-pyélo-néphrite tuberculeuse (obs. 4).

Sur le rein incisé on peut constater facilement l'existence de 3 cavernes tuberculeuses occupant son extrémité supérieure ; de plus, l'uretère, qui se présente sous forme d'un cordon induré, est parsemé de granulations tuberculeuses (fig. 77).

La malade a été revue le 5 novembre 1902, très bien portante, engraissée et avec des urines claires.

Obs. 5. — *Tuberculose du rein droit.* — F. de 19 ans a été atteinte de tuberculose du rein droit ; la capacité vésicale est de 100 grammes. Le cathétérisme urétéral, fait quelques jours auparavant par M. le docteur Albarran, avait déterminé que le rein droit ne sécrétait qu'une petite quantité d'urine très purulente, tandis que le rein gauche fonctionnait normalement.

Le séparateur Luys, appliqué le 13 décembre 1901, donna :

Tube droit.	Pas de liquide.
Tube gauche. . . .	Urines très sanglantes, mais ayant une bonne composition chimique.

« Le sang, dit le docteur Albarran, devait être attribué à la manœuvre de l'appareil, qui détermina de vives douleurs. Dans ce cas, quoique avec une moins grande précision que le cathétérisme urétéral, le séparateur donna un bon résultat lorsqu'on l'interpréta bien. »

Cette malade fut opérée et guérit rapidement.

Obs. 6. — *Tumeur de la queue du pancréas. Cathétérisme de l'uretère impossible. Bons résultats de l'application du séparateur.* — H. de 52 ans, maigrit depuis le mois de mai 1901 d'une manière lente, plus rapidement depuis 3 mois. Depuis la même époque, il trouve qu'il perd ses forces, et depuis 2 mois il éprouve quelques douleurs dans le côté gauche du ventre ; on trouve de ce côté, dans la profondeur du flanc, une tumeur qui prend le contact lombaire, mais ne semble pas absolument typique comme tumeur du rein, le ballottement ayant son maximum un peu plus bas que l'angle costo-vertébral. Les urines sont albumineuses, elles contiennent 0 gr. 18 d'albumine par litre.

Le 8 janvier 1902, application du séparateur. Les quantités recueillies sont égales, mais des deux côtés il existe des cylindres et de l'albumine.

Le 10 janvier 1902, tentative de cathétérisme de l'uretère gauche par M. Pasteau, la sonde passe au-dessus de l'orifice urétéral sans pouvoir y pénétrer. Tout ce qu'on peut conclure de cet examen, c'est que l'uretère s'ouvre régulièrement et donne des éjaculations d'apparence identique à celles du côté opposé.

Le 13 janvier, une incision exploratrice, faite à la maison de santé de la rue Oudinot, montre qu'on se trouve en présence d'une tumeur de la queue du pancréas. Guérison opératoire, puis cachexie progressive et mort du malade en juin.

Dans ce cas, le cathétérisme de l'uretère était impossible, le séparateur a montré que les deux reins avaient un fonctionnement identique ; l'opération exploratrice, en prouvant que la tumeur était extra-rénale, a confirmé les résultats de la séparation.

Obs. 7. — *Pyélo-néphrite calculeuse gauche suppurée. Séparation des urines. Néphrotomie. Deuxième séparation des urines. Néphrectomie. Guérison.* — H. de 28 ans, entre à l'hôpital Lariboisière, dans le service du docteur Hartmann, le 28 janvier 1902. Le malade se plaint d'une douleur dans la région lombaire gauche ; la palpation dans l'angle costo-vertébral du même côté est douloureuse, le réflexe urétéro-vésical existe du côté gauche, les urines sont troubles et fétides dans les

deux verres, la capacité vésicale est normale. Quelques jours après l'arrivée de ce malade dans le service, un chirurgien compétent tente le cathétérisme des uretères, mais la purulence des urines rend cette opération impossible. Le docteur Luys essaye ensuite trois fois de faire la séparation des urines avec son séparateur premier modèle, mais sans résultat pour les deux premières tentatives. Se demandant si le mélange des urines ne se faisait pas au-dessous de la cloison, il eut l'idée de placer un doigt dans le rectum, ce qui rendit plus intime le contact de la paroi vésicale et de la cloison et permit d'obtenir alors :

Tube droit. . .	Urine claire.
Tube gauche . .	Pus.

Le 31 janvier la *néphrotomie* est pratiquée par le docteur Hartmann, qui incise une pyonéphrose gauche et enlève un gros calcul du bassinet. Au bout de 8 jours les urines contiennent moins de pus, mais elles présentent un léger louche, et le malade expulse de temps en temps de petits graviers. Alors se posent deux questions : Le rein qui suppure encore est-il utile ? Le rein du côté opposé est-il sain ?

Pour y répondre, le docteur Luys fit, le 24 avril 1902, une séparation avec son séparateur modifié. Une heure auparavant, on avait fait au malade une injection sous-cutanée de bleu de méthylène ; les résultats furent les suivants :

Tube droit. . .	Urine limpide, prenant par l'ébullition, après adjonction de quelques gouttes d'acide acétique, une teinte verte caractéristique indiquant la présence de chromogène.
Tube gauche . .	Urine louche à peine teintée par l'addition de l'acide acétique suivie de l'ébullition.

Ces résultats autorisaient la néphrectomie, qui fut faite, le 30 avril, par le docteur Hartmann, et qui permit de constater que le rein était réduit à une mince lame de parenchyme. De plus, la coupe du rein montre des rayons sur lesquels reposent de petits calculs.

La pièce est conservée dans notre collection particulière (fig. 78).

Le malade sort de l'hôpital complètement guéri, et actuellement, 11 octobre 1902, ses urines sont parfaitement claires.

Obs. 8. — *Application du séparateur après une néphrectomie.* — H. de 43 ans, a subi 1 an auparavant la néphrectomie du rein gauche par M. le docteur Bazy, pour pyonéphrose tuberculeuse.

L'application du séparateur, faite le 2 janvier 1902, donne :

Tube droit. . .	Urines sanguinolentes.
Tube gauche . .	Pas une goutte de liquide.

La présence du sang dans les urines, à droite, doit être expliquée par l'existence d'une cystite tuberculeuse très intense, pour laquelle le malade est encore en traitement à la consultation du service Civiale.

Obs. 9. — *Néphrite droite. Séparation des urines.* — F. de 25 ans, a des urines troubles et sanglantes depuis 2 mois. La fréquence est normale, et la vessie a une capacité de 450 grammes. Le rein droit est très abaissé; il est mobile et non douloureux. Le rein gauche n'est pas senti.

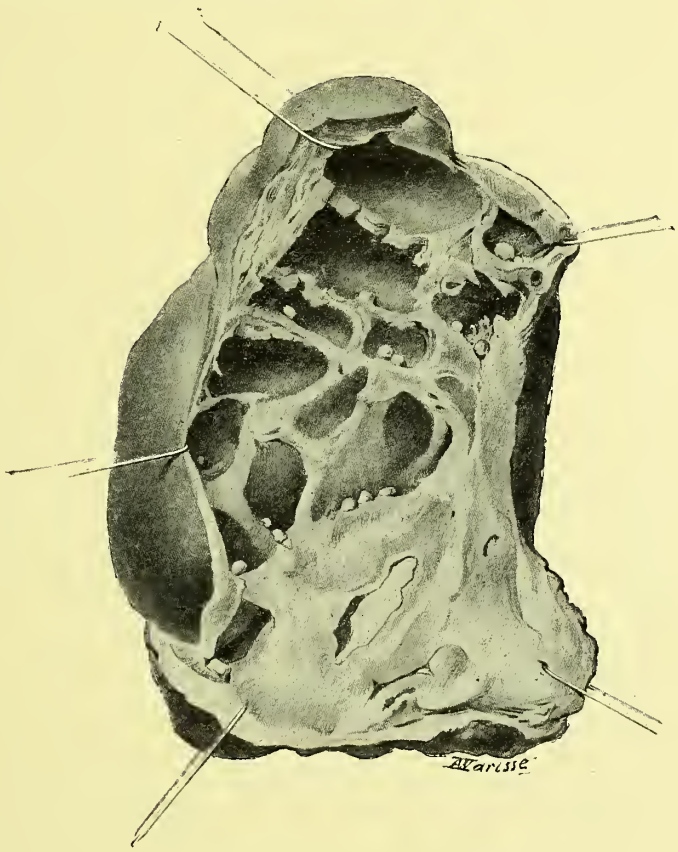

Fig. 78. — Pyonéphrose calculeuse (obs. 7).

Première application du séparateur le 14 février 1902. — Elle donne :

Tube droit. . . Urines troubles ne contenant que 10 gr. 48 d'urée par litre et un précipité d'albumine abondant.

Tube gauche . . Urines claires contenant 20 gr. 50 d'urée par litre et un précipité d'albumine extrêmement léger.

Une deuxième application du séparateur le 15 février 1902, 2 heures après une injection sous-cutanée de bleu de méthylène, montre que les urines ne contiennent que du chromogène; mais, après la réaction à l'acide acétique, on obtient :

Tube droit. . . Légère coloration verdâtre.

Tube gauche . . Teinte verte bien accentuée.

La malade, présentant quelques jours plus tard des symptômes de dothiénentérie manifeste, est passée dans un service de médecine.

Obs. 10. — *Tuberculose rénale. Le séparateur montre que le rein droit est polyurique.* — H., envoyé par M. le docteur Motz, le 18 février 1902, à la clinique du service Civiale. Il a des phénomènes de cystite très accentuée, et vraisemblablement tuberculeuse. La vessie, intolérante, n'admet que 40 grammes de liquide. Le rein droit est abaissé, gros et douloureux ; il y a du ballottement rénal. Ce malade est d'abord envoyé à l'hôpital Necker, où le docteur Albarran tenta, mais en vain, de faire le cathétérisme des uretères.

Malgré l'intolérance vésicale, l'appareil fut bien toléré et donna les résultats suivants :

Tube droit. . .	Sécrétion urinaire augmentée, abondante, il tombe une goutte d'urine toutes les 9 secondes.
Tube gauche . .	Sécrétion urinaire semble normale, il tombe une goutte d'urine toutes les 25 secondes.

Obs. 11. — *Polyurie trouble du rein droit, diagnostiquée par la séparation des urines.* — H. de 28 ans, entre dans le service Civiale le 14 février 1902, urinant du sang et souffrant de son rein droit, surtout depuis 2 mois. Il y a 6 ans, première hématurie, n'ayant duré que 8 jours ; il y a 2 ans, nouvelle hématurie ne durant que 24 heures. La capacité vésicale est de 120 grammes. La région rénale droite est douloureuse, mais le rein n'est pas senti. Rien à gauche.

Première application du séparateur le 18 février 1902, qui donne :

Tube droit. . .	Polyurie et urine louche.
Tube gauche . .	Peu d'urine, urine limpide.

Deuxième application du séparateur le 19 mars 1902, même résultat.

Troisième application du séparateur le 3 avril 1902, l'analyse chimique donne :

	REIN DROIT	REIN GAUCHE	VESSIE
	—	—	—
Quantités, 1re prise.	6 gr. »	2 gr. »	en 24 h. 2.100 gr. »
— 2e prise.	9 gr. »	5 gr. »	— »
— 3e prise.	14 gr. »	3 gr. »	— »
Urée	7 gr. 68	12 gr. 81	14 gr. 09
Chlorures	9 gr. 70	»	10 gr. 20

Le rein droit donne trois fois plus d'urine que le rein gauche; mais, par contre, l'urine du rein gauche, pour un même volume, renferme plus d'éléments.

Obs. 12. — *Tuberculose urinaire. Douleurs de l'uretère droit. La séparation des urines ne montre qu'une légère différence dans le fonctionnement des deux reins. La néphrectomie droite fait cesser les douleurs ; le rein examiné ne présente que des lésions peu accentuées.* — H. de 25 ans, se présente le 22 février 1902,

avec des urines sanglantes et des douleurs dans la région réno-urétérale droite. Les mictions sont impérieuses, se reproduisent toutes les demi-heures, jour et nuit, et sont sanglantes à la fin.

L'urèthre est libre. La vessie a une capacité maximum de 120 grammes. La prostate est un peu bosselée à droite ; il existe un réflexe urétéro-vésical très net à droite. Les reins ne sont ni sentis ni douloureux.

Une première application du séparateur, faite le 22 février 1902, donne :

	REIN DROIT	REIN GAUCHE
Couleur	plus claire	plus trouble
Quantité	5 cc. 5	9 gr. »
Urée par litre	5 gr. 12	7 gr. 68
Chlorures.	6 gr. 62	8 gr. 64

En présence du peu de différence constatée entre les deux urines, on se contente de soigner seulement la vessie et on pratique des injections d'air stérilisé, qui semblent amener une amélioration notable; le malade sort le 18 mars de l'hôpital très amélioré.

Le lendemain de sa sortie, il éprouve brusquement une violente douleur dans la région lombaire droite avec irradiations le long de l'uretère du même côté. La crise douloureuse dure une demi-heure et se termine par l'émission d'une masse glaireuse et d'urines sanglantes.

Une deuxième application du séparateur est faite le 24 mars 1902 et donne :

	REIN DROIT	REIN GAUCHE
Couleur	légèrement sanguinolente	trouble
Quantité	7 cmc.	11 cmc.
Urée	6 gr. 40	7 gr. 68
Chlorures . . .	7 gr. 10	9 gr. 30

En présence des douleurs persistantes du malade, la *néphrectomie* est pratiquée le 2 avril 1902.

A l'œil nu le rein paraît sain.

L'examen microscopique montre des lésions légères de l'épithélium des tubes contournés ; cet épithélium est trouble, et les noyaux ont disparu ; dans la lumière de ces tubes, on trouve des boules colloïdes et des détritus protoplasmiques. De plus, certains glomérules sont très congestionnés. Le malade sort guéri de l'hôpital, et il est revu le 20 octobre 1902. A ce moment, il n'éprouvait aucune douleur, son poids avait augmenté ; cependant ses urines présentent encore un léger trouble.

En résumé, tandis que la clinique indiquait le rein droit à la néphrectomie, le séparateur montrait que celui-ci avait un bon fonctionnement.

La pièce enlevée montra que le séparateur avait dit vrai.

Obs. 13. — *Pyléonéphrite droite tuberculeuse, diagnostiquée par le séparateur.* — H. de 24 ans, était venu à la consultation du docteur Hartmann à l'hôpital Lari-

boisière le 28 janvier 1902; il se plaignait simplement d'avoir les urines troubles et de souffrir après avoir uriné. La fréquence des mictions était toutes les 2 heures le jour; la nuit, il se relevait 2 à 3 fois. Jamais il n'avait eu aucune blennorrhagie.

A l'âge de 22 ans, il avait eu une pleurésie droite traitée par des vésicatoires. Quelque temps après, il avait été atteint d'un écoulement chronique de l'oreille droite; sa mère était morte de tuberculose pulmonaire.

L'urèthre était libre au n° 20; la vessie admettait facilement 200 grammes de liquide.

La prostate, les testicules, les reins ne révélaient à l'examen rien d'anormal.

Le malade se trouvant dans l'impossibilité de venir se faire soigner régulièrement à la consultation, on ne put à ce moment qu'instituer un traitement médical consistant en suralimentation et en pilules d'iodoforme.

Il revient à la consultation le 18 avril, se plaignant que les fréquences des mictions ont beaucoup augmenté. Il urine tous les quarts d'heure le jour et se relève 3 fois la nuit. — Des injections d'air stérilisé, faites alors régulièrement chaque jour, améliorent l'état vésical; le 30 avril, la fréquence était abaissée à 1 heure et demie le jour, la nuit il se relevait encore 2 fois; les urines étaient beaucoup moins troubles. Cet état restant stationnaire, on change le traitement, et le malade est alors soumis aux instillations de sublimé.

Le 5 août 1902, une *première application du séparateur*, faite une heure après une injection de bleu de méthylène, montre que le rein gauche élimine une quantité beaucoup plus considérable de chromogène que le rein droit.

Le 25 août 1902, une *deuxième application du séparateur* est faite sans aucune difficulté, et *l'examen clinique* des urines recueillies est pratiqué par M. A. Dartignenave, interne en pharmacie, qui donne les résultats suivants :

		REIN DROIT	REIN GAUCHE	VESSIE
Quantité.	1re prise. . .	8cmc. »	5cmc. »	8cmc ».
—	2e — . . .	2cmc.50	2cmc.50	
—	3e — . . .	8cmc. »	2cmc.50	
—	4e — . . .	8cmc. »	2cmc.50	
	TOTAL. . . .	26cmc.50	12cmc.50	
Urée (par litre). . .	1re prise. . .	10gr.088	17gr.654	13gr.871
—	2e — . . .	11gr.349	16gr.393	
—	3e — . . .	11gr.349	15gr.132	
—	4e — . . .	12gr.610	16gr.393	
	MOYENNE. . .	11gr.349	16gr.3955	
Chlorures (par litre).	1re prise. . .	2gr.70	?	3gr.50
—	2e — . . .	?	?	
—	3e — . . .	2gr.50	?	
—	4e — . . .	3gr.80	?	
	MOYENNE. . .	3gr. »	?	

Examen microscop.	1re prise . . .	Pas de dépôt.	Urates.	Glob. de pus.
—	2e — . . .	Pas de dépôt.	Urates.	—
—	3e — . . .	Globules de pus.	Urates.	—
—	4e — . . .	Globules de pus.	Urates.	—

Il est facile de voir, par le tableau qui précède, que le rein droit était atteint de polyurie, et que les globules de pus qui existaient dans la vessie étaient fournis par le seul rein droit.

Le 1er septembre 1902, un cobaye avait été injecté sous la peau avec le dépôt centrifugé de l'urine du malade. Ce cobaye mourait, le 11 octobre 1902, avec des ganglions inguinaux caséifiés et des granulations tuberculeuses dans le foie, très nettes.

Le malade n'a pas reparu à la consultation depuis le 1er septembre.

Obs. 14. — *Néphrectomie transpéritonéale ancienne. La séparation des urines permet de reconnaître quel est le rein qui a été enlevé.* — F., de 62 ans, ayant subi le 20 mars 1901, une néphrectomie transpéritonéale par le docteur Hartmann pour un sarcome englobant le rein.

La malade, qui portait une cicatrice abdominale médiane, revient se faire voir en février 1902. Le 21 février 1902, le docteur Luys, ignorant de quel côté le rein avait été enlevé, puisque la malade ne portait qu'une cicatrice abdominale médiane, applique son séparateur. Il obtient :

Tube droit. . .	Rien.
Tube gauche . .	Urine absolument normale.

Le séparateur avait donc bien montré que c'était le rein droit qui avait été enlevé.

Obs. 15. — *Hématurie rénale droite.* — H., 47 ans, se présente le 12 mars 1902, urinant du sang depuis deux mois. A deux reprises différentes, il avait déjà uriné du sang : une première fois 4 ans auparavant, une seconde fois 15 mois auparavant ; mais chaque fois, l'hématurie n'avait duré que 3 ou 4 jours et avait cessé d'elle-même.

Il n'a pas de fréquence de mictions, pas de douleurs.

L'urèthre est normal. La vessie a une bonne capacité de 350 grammes. La prostate et les testicules sont normaux. Les reins ne sont pas sentis, mais il existe, du côté droit, un réflexe urétéro-vésical très net.

L'urine présente une teinte sanglante uniforme dans les deux verres.

Le séparateur donne le résultat suivant :

Tube droit. . .	Urine sanglante dont la teinte est très foncée et plus accentuée que celle de la vessie.
Tube gauche . .	Urine limpide.

Le malade a refusé toute intervention chirurgicale.

Obs. 16. — *Cancer du bassinet propagé au rein. Néphrectomie. Guérison opératoire.* — H. de 46 ans, est sujet depuis septembre 1889 à des hématuries, qui reviennent à diverses reprises et ont une durée variant de 8 à 15 jours.

En février 1901, les urines deviennent boueuses, brunes, purulentes et laissent un dépôt dans le vase.

En décembre 1901, phlébite de la jambe gauche.

Fig. 79. — Cancer du bassinet propagé au rein (obs. 16).

Le 20 mars 1902, l'application du séparateur donne :

Tube droit. . . Urine claire.
Tube gauche . . Urine contenant à la fois du sang et du pus.

Le 27 mars 1902, *néphrectomie lombaire* à gauche dans la maison de santé de la rue Bizet.

L'examen du rein enlevé montre l'existence d'un cancer du bassinet, envahissant le parenchyme rénal (fig. 79). Guérison sans incident.

Obs. 17. — *Séparation après néphrectomie incomplète pour tuberculose du rein.* — M. le docteur Schwartz avait pratiqué sur une jeune femme atteinte de pyonéphrose tuberculeuse une néphrotomie droite 4 ans auparavant. A la suite de cette intervention il était resté une fistule par laquelle s'écoulait, tous les jours, 2 à 300 grammes d'urine purulente.

En avril 1902, M. le docteur Schwartz fit la néphrectomie droite par morcellement, à cause de nombreuses adhérences. N'ayant pas la certitude d'avoir enlevé tout le parenchyme rénal à cause des difficultés de la pédiculisation, la séparation des urines fut faite le 12 mai 1902. Tandis que le rein gauche fournissait un tube presque plein d'urine normale, le côté droit ne laissait guère couler qu'un demi-centimètre de liquide un peu trouble.

Obs. 18. — *Tumeur de l'hypochondre droit. La séparation indique que le rein droit n'a aucune valeur fonctionnelle.* — F. de 40 ans, était entrée à l'hôpital Tenon dans le service de M. le professeur Poirier, présentant une volumineuse tumeur de l'hypochondre droit qui descendait jusqu'à la crête iliaque.

Le 15 mai 1902, séparation des urines après injection sous-cutanée de bleu de méthylène faite 2 heures auparavant. L'introduction de l'appareil présente quelques difficultés, dues à l'étroitesse du méat, qu'on dilate avec des bougies d'Hégar n°s 7 et 8.

L'instrument, introduit, est laissé en place 20 minutes sans déterminer de douleurs appréciables.

Les résultats furent les suivants :

Tube droit. . .	Pas de liquide.
Tube gauche . .	Urine nettement colorée.

Les urines de la vessie recueillies auparavant étaient nettement bleues.

Toute l'urine venait donc par le rein gauche.

L'ablation du rein droit a permis de constater que les données du séparateur avaient été absolument exactes (Poirier, communication orale).

Obs. 19. — *Pyonéphrose droite, diagnostic confirmé par la séparation des urines.* — H. du service de M. le docteur Potherat, avait, consécutivement à une blennorrhagie et à une cystite blennorrhagique, fait par voie ascendante une pyélonéphrite suppurée du côté droit.

On constate l'existence d'une masse sous-hépatique remplissant la fosse lombaire régulièrement rénitente, douloureuse, dont le diagnostic était resté pendant un certain temps incertain. Mais, en présence d'une abondante évacuation d'urine puriforme coïncidant avec un affaissement de la tumeur du flanc droit, le diagnostic de pyonéphrose du côté droit put être affirmé. L'évacuation d'urine purulente se reproduisit à plusieurs reprises; elle durait chaque fois une ou deux heures au plus, puis les urines redevenaient absolument claires.

La séparation des urines fut faite le 17 mai 1902, et donna les résultats suivants :

Tube droit. . .	Quelques gouttes d'eau boriquée.
Tube gauche . .	Urine claire.

Donc, du côté droit, il n'était pas venu d'urine, ce qui était absolument conforme aux données cliniques, car au moment de l'examen le malade, qui avait eu une forte évacuation de son rein droit l'avant-veille, était en pleine rétention depuis plusieurs heures. Il était encore en rétention le lendemain, quand M. Potherat lui pratiqua la néphrotomie droite, qui confirma le diagnostic de pyonéphrose droite.

Obs. 20. — *Cystite et néphrite tuberculeuses. Séparation des urines.* — H. de 31 ans, se présente le 13 mai 1902, avec des urines troubles, parfois sanglantes, et de la fréquence des mictions, qui se reproduisent toutes les heures, le jour ; la nuit, il se relève une ou deux fois. Il n'a jamais fait aucune blennorrhagie, ni maladie antérieure, mais il a maigri de 2 kilogrammes et demi pendant ces trois derniers mois : il pèse actuellement 65 kilogrammes. L'urèthre, les testicules sont normaux ; la vessie a une bonne capacité de 120 grammes, la prostate a quelques bosselures à gauche.

Le 22 mai 1902, première application du séparateur après injection de bleu de méthylène, qui donne :

	REIN DROIT.	REIN GAUCHE.
	—	—
Quantité	7 cmc.	4 cmc.
Réaction	Neutre.	Neutre.
Urée	15 gr. 37	15 gr. 65
Albumine	Présence.	Présence.
Bleu	Présence.	Présence.

Des injections d'air stérilisé dans la vessie améliorent l'état vésical, et le 30 juin 1902, les fréquences ne sont plus que toutes les 4 heures, le jour. Son poids est revenu à 70 kilogrammes.

Le 15 juillet 1902, deuxième application du séparateur qui donne :

	REIN DROIT	REIN GAUCHE	VESSIE
	—	—	—
Quantité	15 gr. »	1 cmc. 15	
Urée	12 gr. 61	2 cmc. 51	13 gr. 97
Chlorures	6 gr. 14	Trop peu de liquide pour permettre l'examen.	4 gr. 97
Albumine	Très abondante.		Abondante.
Bleu	Existe.	Nul.	Existe.

Le 16 décembre 1902, le malade, après être resté 3 mois sans traitement, revient, n'ayant plus qu'une capacité vésicale de 40 grammes. Les reins ne sont ni douloureux ni perceptibles ; cependant, du côté gauche, les deux mains produisent une sorte de fluctuation obscure, que l'on ne constate pas du côté droit.

Le 18 décembre 1902, nouvelle application du séparateur après injection sous-cutanée de bleu de méthylène, qui donne :

	REIN DROIT	REIN GAUCHE	VESSIE
	—	—	—
Quantité	9 gr. »	5 gr. »	
Urée	16 gr. 65	16 gr. 65	23 gr. 05
Chlorure	5 gr. 45	5 gr. 20	5 gr. 40
Examen microscopique	Leucocytes.	Leucocytes.	Leucocytes.
Bleu	Existe.	Existe.	Existe.

L'épreuve de bleu de méthylène, commencée le matin à 8 heures et demie, donne le résultat suivant :

8 heures	Teinte	vert pistache clair.
11 —	—	bleu très foncé. Maximum.
12 —	—	— moins foncé.
1 heure	—	vert émeraude.
2 —	—	jaune vert.
3 —	—	jaune plus clair.
4 —	—	vert émeraude plus clair.
5 —	—	plus foncé, comme à 1 heure.
6 —	—	plus foncé.
7 —	—	plus foncé. 2e maximum.

De 7 heures du soir à 5 heures du matin : coloration jaunâtre.

De 5 heures du matin à midi : coloration vert émeraude clair.

Elimination très accentuée au maximum, au bout de 3 heures et demie, et saccades correspondant à la 11e et à la 22e heure.

En résumé, dans les 3 séparations, le rein gauche a toujours donné moins d'urine que le rein droit, mais la bonne élimination d'urée, donnée par lui 2 fois sur 3, a fait différer toute intervention.

Obs. 21. — *Kyste hydatique du rein droit. Séparation des urines après ablation du kyste avec résection conservatrice du rein.* — F. de 34 ans, tumeur volumineuse occupant, l'hypochondre droit, déterminant une voussure des fausses côtes et soulevant le bord tranchant du foie, dont elle est distincte. En contact avec la paroi abdominale antérieure, elle a aussi le contact lombaire ; on peut déterminer le ballottement.

Il y a peu de troubles urinaires, seulement un peu de fréquence de la miction.

La malade, entrée salle Lisfranc, n° 10, le 3 mai 1902, est opérée par M. le professeur Terrier le 14 mai 1902 ; par une laparotomie latérale, on pratique l'ouverture de la tumeur et la résection du pôle inférieur du rein suivie de drainage. Le 23 mai la séparation des urines est faite avec l'appareil du docteur Luys ; en 15 minutes on obtient :

Rein droit, 2 centimètres cubes d'urine pâle.

Rein gauche, 4 centimètres cubes d'urine plus colorée.

La malade sort guérie à la fin de mai 1902.

Obs. 22. — *Cystite tuberculeuse. Urétérite droite. Séparation des urines.* — F. 23 ans, se présente le 12 mars 1902, avec des douleurs en urinant et des mictions fréquentes, se répétant presque tous les quarts d'heures, le jour et la nuit. La malade tousse beaucoup : à l'auscultation on trouve des signes d'induration au sommet gauche ; elle a beaucoup maigri.

Le séparateur, appliqué le 27 mai 1902, montre :

	REIN GAUCHE	REIN DROIT
Urée.	12 gr. 81	12 gr. 81
Albumine	Présence	Présence

Les deux reins semblaient donc fonctionner d'une manière égale ; aussi la malade, traitée par le repos, les lavages de vessie à l'eau boriquée, s'améliore considérablement, et le 5 juin 1902 la fréquence n'était plus que toutes les 2 heures.

Obs. 23. — *Rétentions intermittentes dans un rein tuberculeux. Séparation des urines. Néphrectomie. Guérison.* — F. de 26 ans, entre le 28 mai 1902 à l'hôpital Lariboisière dans le service du docteur Hartmann, salle Lailler, lit n° 13, pour des douleurs dans la région lombaire droite.

Cette malade était venue consulter une première fois le 2 mars 1902, parce qu'elle souffrait en urinant depuis un an. Les mictions avaient lieu toutes les 3 heures, et les urines étaient troubles. Le 27 mai 1902, en se couchant, elle avait éprouvé une douleur vive et passagère dans la région lombaire droite ; elle avait en même temps la sensation d'un rein déplacé du même côté. Le lendemain, elle avait quelques troubles digestifs et une diarrhée abondante.

Le 31 mai 1902, le docteur Luys applique son séparateur, qui donne les résultats suivants :

Tube droit. . . Quelques grammes d'urine pâle contenant quelques flocons de pus.

Tube gauche . . L'urine, jaune, bien teintée, abondante, remplit le tube ; elle s'écoule régulièrement par petites éjaculations toutes les 20 secondes en moyenne.

L'analyse chimique faite par M. Giraudeau, pharmacien du service, donne :

	ASPECT	COULEURS	QUANTITÉS	RÉACTION	URÉE	DÉPOT
Vessie	limpide	jaune clair	15 cmc.	acide	28 gr. 82	léger, floconnant.
Rein droit. .	trouble	très pâle	2 cmc. 5	acide	5 gr. 12	abondant, constitué par de l'acide urique, des cellules et des débris épithéliaux, et des leucocytes extrêmement nombreux.
Rein gauche.	limpide	jaune clair	7 cmc.	acide	33 gr. 30	Nul.

Etat de la malade le 1er *juin* 1902. — Elle a des pertes blanches qui empèsent le linge et y font des taches jaunâtres ; elle souffre en urinant. Elle a en outre la sensation d'une tumeur dans l'hypocondre droit, tumeur de volume très variable, qui est notablement plus grosse au moment des règles. Les douleurs surviennent par crises coïncidant avec l'augmentation de volume de la tumeur, et s'accompagnent de fièvre. Depuis l'apparition de cette tumeur la malade souffre de troubles dyspeptiques ; la digestion est difficile, longue et douloureuse ; il y a de la constipation. Elle a été soignée dans le service Civiale, et, sous l'influence du repos et du traitement par le borate de soude, les crises douloureuses ont disparu, mais elles ont repris toute leur intensité lorsque la malade a repris son travail.

Fréquence : Le jour : toutes les 2 heures ; la nuit, elle se relève deux à trois fois.

Miction : Sensation de brûlure dans l'urèthre au moment où apparaissent les dernières gouttes d'urine.

Urines : La quantité est de 1.500 grammes en 24 heures ; elles sont de coloration foncée, troubles, et forment un dépôt dans le fond du verre par le repos ; les couches supérieures restent troubles.

Palpation : Dans la région lombaire et l'hypochondre droit, douleur spontanée et augmentée par la pression. Le palper bimanuel permet de sentir dans l'hypochondre droit une masse grosse comme le poing descendant jusqu'à une horizontale passant par l'ombilic. Cette tumeur est douloureuse ; elle se réduit derrière les côtes quand on la presse entre les doigts ; elle reprend sa place primitive lorsqu'on fait cesser la pression. Par la percussion on trouve une zone sonore en avant, mate en arrière et correspondant à cette tuméfaction.

L'exploration de l'uretère droit et le toucher vaginal ne donnent aucun renseignement.

Le rein gauche est inaccessible à l'examen.

Le 5 juin, deuxième application du séparateur, une heure après une injection sous-cutanée de bleu de méthylène, qui donne le résultat suivant :

Rein droit. . .	Donne une urine ne s'écoulant par jets que toutes les 2 minutes ; l'urine est trouble ; elle contient de nombreux leucocytes et des cellules en raquette du bassinet ; — elle ne renferme que 4 grammes par litre d'urée.
Rein gauche . .	L'élimination du bleu est franche ; les urines s'écoulent par petites poussées régulières ; elles sont claires et ne contiennent pas d'éléments figurés ; elles renferment 33 grammes d'urée par litre.

Les urines de la vessie, prises avant la séparation, contenaient 25 grammes d'urée par litre.

L'élimination du bleu de méthylène s'était continuée de la manière suivante :

Demi-heure après l'injection : chromogène.

Après 1 heure et demie : vert clair.

Après 2 heures et demie et après 3 heures et demie : vert foncé.

Après 5 heures et demie, 6 heures et demie, et 7 heures et demie : vert clair.

Après 8 heures et demie et 9 heures et demie : vert foncé.

Après 10 heures et demie : vert clair.

Il est à remarquer que l'élimination est normale, mais se fait en 2 temps.

Le 8 juin 1902, la malade ne souffre plus dans la région lombaire, n'a plus la sensation de tuméfaction douloureuse qu'elle éprouvait quelques jours auparavant.

La palpation n'est plus douloureuse, et on sent à peine dans les mouvements d'inspiration l'extrémité inférieure du rein droit, qui a repris sa place, et dont le volume semble normal.

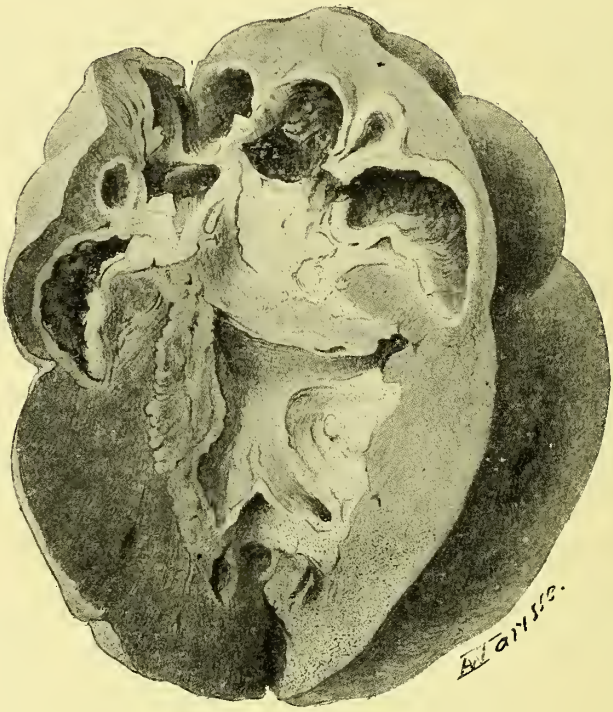

Fig. 80. — Tuberculose rénale.

Une nouvelle analyse d'urine est faite le 9 juin par M. Giraudeau.

La quantité en 24 heures est de 1.700 centimètres cubes. La couleur est jaune clair, la réaction est neutre. La densité est de 1.014. La quantité d'urée est de 12 gr., 8 pour 1 litre. Albumine : traces. Sucre : néant.

Le 21 juin 1902, *opération*. M. le docteur Hartmann fait l'incision oblique dans la région lombaire droite. Le rein est mis à nu. Son extrémité inférieure semble saine et est facile à libérer. Pour séparer l'extrémité supérieure, il faut avoir recours aux ciseaux. Des adhérences fibreuses réunissent le rein à l'atmosphère graisseuse. On fait l'ablation du rein ; une ligature est placée sur l'uretère, dont le moignon est suturé dans l'angle inférieur de la plaie. On met un drain, et on fait une suture au catgut pour les muscles.

Examen microscopique du rein : toute la portion supérieure est transformée en

cavités à parois lisses contenant un liquide transparent grisâtre, louche. *Au microscope*, des coupes faites par M. Lecène montrent la nature bacillaire de la lésion.

Quelques-unes de ces cavités font saillie sur la paroi externe du rein.

La pièce est conservée dans notre collection particulière (fig. 82).

La malade guérit sans incidents.

Elle est revue le 8 octobre 1902, en très bon état.

Obs. 24. — *Application du séparateur après néphrectomie.* — F. de 50 ans, a subi autrefois une néphrectomie lombaire gauche. Le séparateur, appliqué le 5 juin 1902, donne le résultat suivant :

Tube gauche . . Pas une goutte d'urine.
Tube droit. . . Éjaculations rythmiques et régulières d'urine.

Obs. 25. — *Malade néphrectomisée. Enceinte de 7 mois. Le séparateur ne peut être mis en place.* — Le 7 juin 1902, le docteur Luys veut faire la séparation des urines chez une malade à qui le docteur Tuffier a fait précédemment une néphrectomie. La malade est enceinte de 7 mois. Toutes les tentatives faites pour introduire le séparateur sont infructueuses.

L'examen montre que l'utérus gravide, basculant en avant contre la symphyse, rend l'introduction de l'appareil impossible.

Obs. 26. — *Pyélo-néphrite tuberculeuse droite. Séparation des urines. Néphrectomie. Guérison.* — H. de 35 ans, soigné par le docteur Desnos, à la maison de santé Saint-Jean-de-Dieu, pour pyurie.

Séparation du 7 juin 1902 (docteur Luys) :

Tube droit. . . Urine sanglante et purulente.
Tube gauche . . Urines claires.

Quelque temps après, M. le docteur Desnos faisait la néphrectomie du rein droit et se trouvait en présence d'une pyonéphrose. Actuellement, octobre 1902, le malade est guéri ; il existe cependant une fistule lombaire.

Obs. 27. — *Pyélo-néphrite tuberculeuse droite.* — F. de 22 ans, du service de M. Tuffier, à l'hôpital Beaujon, présentait cliniquement une pyélo-néphrite tuberculeuse droite. L'épreuve du bleu de méthylène avait montré que le rein fonctionnait normalement.

Une première application du séparateur, faite le 7 juin 1902, donna la résultat suivant (M. Beau, pharmacien) :

	REIN DROIT	REIN GAUCHE
Aspect	trouble	trouble
Quantité dans le même temps .	7 cmc.	24 cmc.
Urée.	4 gr. 48	5 gr. 12

L'aspect trouble des deux échantillons d'urine était dû à l'existence d'une cystite concomitante.

Trois semaines après, lorsque cette cystite fut guérie, une nouvelle application du séparateur donna :

Tube gauche . . Urine claire.
Tube droit. . . Urine trouble.

La néphrectomie du rein droit fut faite par M. le docteur Tuffier. La malade guérit parfaitement, et son urine redevint bientôt claire et normale.

Obs. 28. — *Hématurie rénale droite.* — F. de 30 ans, se présente le 2 juin 1902, parce qu'elle urine du sang ; mais, comme elle est aveugle, elle ne peut renseigner sur la date d'apparition de ce symptôme.

En 1899, M. le docteur Bazy l'avait d'abord néphrotomisée à droite, puis en janvier 1900, il avait fermé sa fistule lombaire et fait une urétéro-pyélo-néostomie.

La vessie a une bonne capacité de 150 grammes.

Le séparateur montre :

Tube droit. . . Urines sanglantes,
Tube gauche . . Urines limpides,

prouvant ainsi l'origine rénale droite de l'hématurie.

La malade n'a pu être suivie : elle mourut quelque temps après dans un service de médecine.

Obs. 29. — *Séparation des urines chez un homme ayant subi une néphrotomie droite, le rein droit étant drainé.* — M. le docteur Bazy avait, chez un malade atteint d'une hydronéphrose droite infectée, fait une néphrotomie lombaire droite au moyen de laquelle il avait retiré 700 grammes de liquide purulent ; il avait ensuite installé un tube dans la plaie du rein droit par lequel s'écoulait tous les jours 150 à 200 grammes de liquide. Voulant s'assurer que le rein opéré ne laissait pas couler d'urine dans la vessie, le 4 juin 1902, M. le docteur Bazy pratiqua la séparation des urines. Du côté droit, rien ne coulait ; du côté gauche, il s'écoulait une urine de teinte semblable à celle que le malade venait d'émettre immédiatement avant l'introduction de l'appareil séparateur. Cette urine différait totalement de celle qui avait été recueillie pendant le même temps par la fistule lombaire.

Donc toute l'urine du rein droit s'écoulait par la fistule lombaire, toute l'urine de la vessie était fournie par le rein gauche.

Obs. 30. — *Pyonéphrose calculeuse droite. Néphrotomie. Guérison.* — H. de 44 ans, entre le 23 juin 1902 à l'hôpital Lariboisière, dans le service du docteur Hartmann, lit n° 22. Le malade a, depuis l'âge de 16 ans, des crises de coliques néphrétiques avec émission de calculs. Depuis 1890, il urine du pus. La miction n'est pas douloureuse; il n'a pas de fréquence le jour ; la nuit, il se relève 2 ou 3 fois.

L'analyse des urines à son entrée à l'hôpital a montré qu'elles avaient une densité de 1.025, qu'elles contenaient du pus en quantité et de l'albumine. A l'examen

on constate de la douleur à la pression dans l'angle costo-vertébral droit. Le palper bimanuel permet de sentir une tumeur lisse, arrondie, débordant inférieurement les fausses côtes et ayant le contact lombaire. Du côté gauche, légères douleurs à la pression dans l'angle costo-vertébral, le rein n'est pas senti. La radiographie montre l'existence d'un calcul du rein droit. La séparation des urines fut faite le 25 juin. Le malade ayant un méat balanique très étroit situé à la base du gland, on incise pour introduire le séparateur, après instillation de cocaïne, en suivant la technique ordinaire. L'introduction du séparateur, la mise en place, le déploiement de la cloison, ne déterminent aucune douleur.

Au début, la séparation fut mauvaise ; on remarqua alors que, le malade ayant le tronc relevé, l'axe du bassin restait horizontal ; lorsqu'il fut mis dans une bonne position (voir technique), l'écoulement se fit d'une manière régulière du côté gauche, où, toutes les 22 à 30 secondes, se faisait une petite éjaculation de liquide. Du côté droit, au contraire, l'écoulement est moins régulier, un temps assez long s'écoule sans que rien n'apparaisse, puis se fait une véritable décharge de pus épais, suivi de l'écoulement d'une certaine quantité d'urine plus fluide.

L'analyse des urines, faite par M. Carrion, donna les résultats suivants ;

EXAMEN CHIMIQUE

Urine vésicale ; urée : 13 gr. 01 ; albumine, en petite quantité.

Tube droit ; urée ; 11 gr. 15 ; albumine, en plus grande quantité que dans l'urine de la vessie et que dans celle du tube gauche.

Tube gauche : Urée : 16 gr. 36 ; albumine, en petite quantité.

EXAMEN HISTOLOGIQUE

Urine vésicale ; leucocytes abondants ; pas de cylindres.

Tube droit. . . Leucocytes abondants.
Tube gauche . . Quelques leucocytes.

Fig. 81. — Calcul rénal (obs. 30).

Le 2 juillet 1902, le docteur Hartmann pratiqua la néphrotomie. Le rein découvert était augmenté de volume, on libère les adhérences, on incise son bord externe et on découvre un calcul coralliforme qui a 3 prolongements (fig. 81) dirigés vers les calices ; on extrait le calcul en 3 fragments et il s'écoule par la plaie rénale une certaine quantité de pus très fétide. On fixe le rein incisé et libéré à la plaie et on draine.

Guérison sans fistule.

Obs. 31. — *Pyonéphrose calculeuse gauche. Le diagnostic, établi par le sépara-*

leur, est confirmé par la radiographie. — H., 47 ans, artiste peintre, avait eu, pour la première fois, à l'âge de 27 ans, une hématurie survenue, disait-il, à la suite d'une équitation trop prolongée. Cette hématurie avait été unique et ne s'était plus reproduite jusqu'à l'âge de 36 ans. A ce moment le malade avait eu une première crise de coliques néphrétiques du côté gauche, qui avait duré 4 heures et s'était terminée par l'émission de sang, de pus et de sable rouge en quantité. Le malade avait alors été faire une saison à Vittel, et ce n'est qu'à l'âge de 46 ans qu'il avait eu une seconde attaque de coliques néphrétiques du côté gauche ayant duré 4 heures et s'étant terminée comme la précédente par l'émission de sang, de sable et de pus.

Depuis ce moment les urines étaient restées troubles et contenaient du pus en plus ou moins grande abondance.

M. le docteur Cheurlot, qui suivait le malade depuis sa première hématurie, fit faire la séparation des urines par M. le docteur Luys le 17 juillet 1902, ce qui donna les résultats suivants, fournis par l'analyse chimique faite par M. Carrion :

URINE VÉSICALE

Urée (par litre)	19 gr. 16
Chlorures (par litre)	12 gr. 57

URINE DU REIN DROIT
(volume : 16 cmc. 500).

Urée, par litre	16 gr. 39
Chlorures, par litre	14 gr. 62

URINE DU REIN GAUCHE
(volume : 10 centimètres cubes).

Urée, par litre	3 gr. 78
Chlorures, par litre	8 gr. 19

Enfin, l'examen microscopique décelait la présence d'hématies dans l'urine du rein gauche.

Ces résultats indiquaient donc nettement une pyonéphrose gauche.

Le malade, ayant refusé jusqu'ici toute intervention, fut alors soumis à la radiographie, qui fut faite le 6 août 1902 par M. Contremoulins, qui constata des opacités dans le rein gauche permettant, d'après lui, trois hypothèses :

1° Calcul (?);

2° Boue phosphatique ou oxalique (?);

3° Pus (?).

Ces deux modes d'exploration ont donc été absolument d'accord pour établir le diagnostic de pyonéphrose gauche.

Obs. 32. — *Sarcome du rein à cellules fusiformes. La séparation permet de reconnaître l'état de l'autre rein.* — F. de 45 ans, ayant beaucoup maigri depuis quelque

temps, portait dans la fosse iliaque droite une énorme tumeur qui se prolongeait dans la région rénale. La consistance de cette tumeur paraissait dure, et la surface ne semblait présenter aucune bosselure ; il n'y avait pas d'hématurie.

M. Picqué fit le diagnostic de cancer du rein et fit pratiquer la séparation des urines par M. le docteur Luys le 18 juin 1902 à la maison de santé des sœurs Augustines, rue Oudinot.

L'analyse des échantillons séparés fut faite par M. Carrion et donna les résultats suivants :

	REIN GAUCHE	REIN DROIT (CANCER)	VESSIE
Urée, par litre	11 gr. 52	2 gr. 56	20 gr. 49
	Albumine, quant. notable.	Pas d'albumine.	Trace d'albumine.

La néphrectomie fut pratiquée le 22 juin 1902 ; malheureusement il existait au niveau du hile du rein de nombreux ganglions, dont quelques-uns, très adhérents, ont dû être abandonnés dans la plaie.

La malade guérit rapidement de son opération ; la pièce examinée a montré qu'il s'agissait d'un sarcome du rein à cellules fusiformes.

Obs. 33 — *Hydronéphrose intermittente du rein droit. L'application du séparateur montre une absence presque complète de la sécrétion du rein opposé, ce que confirme l'examen cystoscopique.* — F. de 33 ans, souffre depuis 2 ans d'accidents de rétention intermittente dans le rein droit; elle est adressée à M. le docteur Hartmann par M. le docteur Du Bouchet (d'Odessa), le 21 juin 1902.

Application du séparateur pendant 20 minutes après lavage de la vessie à l'eau boriquée.

Le *tube droit* donne toutes les 24 à 35 secondes une éjaculation d'urine claire.

Le *tube gauche* ne donne, à de rares intervalles, qu'une goutte de liquide transparent.

L'analyse des prises donne pour le rein droit :

1re prise.	13 gr. 01 d'urée.
—	7 gr. 02 de chlorures.
2e prise	19 gr. 51 d'urée.
—	9 gr. 828 de chlorures.

La quantité de liquide recueillie du côté gauche est trop minime pour faire une analyse, cependant on obtient par évaporation un résidu noir qui montre qu'il n'y a pas là simplement de l'eau boriquée.

L'analyse des urines de 24 heures avait donné 18 grammes d'urée et 9 gr. 009. de chlorures.

Le 28 juin la *cystoscopie* est faite par M. le docteur Pasteau. Celui-ci constate que les éjaculations se font normalement par l'uretère droit, qui donne en moyenne 2 grandes éjaculations par minute et 3 petites, alors que du côté gauche on ne voit que des éjaculations correspondant, comme valeur, aux petites éjaculations du côté droit (résultats absolument comparables à ceux de l'application du séparateur).

Obs, 34. — *Hydronéphrose droite.* — F. de 45 ans, entre à la Pitié dans le service de M. le professeur Terrier, le 9 février 1902, pour des troubles digestifs (douleurs hypogastriques et vomissements après le repas, qui durent depuis 3 ans). L'examen de l'appareil digestif montre que celui-ci est à peu près sain; mais dans l'hypochondre droit on sent une tumeur ayant le contact lombaire, présentant du ballottement et ne semblant pas subir les mouvements respiratoires. La tumeur prise entre deux mains se déplace très légèrement dans le sens latéral et ne paraît pas dépasser la ligne médiane.

Si on essaye de la déplacer de haut en bas, son extrémité inférieure descend sous le niveau de l'épine iliaque antéro-supérieure. Si on cherche à la faire remonter, elle disparaît en partie sous les fausses côtes, mais la réduction reste incomplète : l'extrémité inférieure du rein ne remonte jamais plus haut que l'ombilic.

Il n'y a pas de douleurs vésicales, pas de signes de cystite, pas d'hématurie. Les urines sont d'aspect normal; du côté gauche on sent l'extrémité inférieure du rein.

Au début de son séjour à l'hôpital, la malade urine 4 à 500 grammes d'urine par jour, puis cette quantité augmente jusqu'à 1.000 et 1.100 grammes.

La *séparation des urines*, faite par M. le docteur Luys le 20 juin 1902, montre que la quantité d'urine recueillie est dans le même temps quatre fois plus considérable du côté gauche que du côté droit.

L'*analyse chimique* faite par M. Baillard, pharmacien du service, a donné les résultats suivants :

Tube droit. . .	1 centimètre cube, réaction alcaline et présence d'albumine.
Tube gauche . .	5 centimètres cubes, réaction, acide et pas d'albumine.

Une *seconde séparation*, faite quelques jours après avoir fait injecter à la malade une solution de bleu de méthylène, permet de constater que le rein droit donne une urine à peine teintée, et le rein gauche une urine nettement bleue, dont la couleur est plus foncée que l'urine prise dans la vessie.

L'*opération*, faite le 4 février 1902, montre un rein droit abaissé avec dilatation du bassinet et des calices.

Obs. 35. — *Séparation impossible chez une femme atteinte d'annexite droite.* — F. ayant des urines troubles, éprouve depuis quelque temps une douleur spontanée dans la région lombaire droite. De ce côté, on sent un peu plus de résistance que du côté gauche, mais on ne perçoit pas le rein.

Capacité vésicale normale. Les urines, recueillies dans la vessie avec une sonde molle sont uniformément louches.

Le 9 juillet 1902, tentative de séparation, après une instillation de cocaïne dans l'urèthre et dans la vessie. L'instrument pénètre bien dans la vessie, mais, au moment de sa mise en place, la malade accuse de telles douleurs qu'on est obligé de l'enlever.

L'examen de la malade montre que les annexes du côté droit sont augmentées de volume et douloureuses à la pression.

Obs. 36. — *Séparation des urines. Diagnostic entre une tumeur hépatique et une*

tumeur rénale. — F. de 36 ans, était entrée à l'hôpital Saint-Louis, dans le service de M. le docteur Nélaton, avec le diagnostic d'appendicite.

Après la disparition des phénomènes aigus, on ne tardait pas à s'apercevoir qu'il subsistait une tumeur siégeant dans le flanc droit, donnant nettement lieu à un ballottement par la palpation bimanuelle, mais semblant mobile avec la respiration.

Les urines recueillies dans la vessie avec une sonde étaient absolument limpides.

La *séparation des urines* fut faite, le 10 juillet 1902, par M. le docteur Luys. Le séparateur, laissé en place pendant une demi-heure, montra, de chaque côté, des urines claires, dont l'analyse chimique, faite par M. Carrion, fit voir une composition à peu près analogue; tandis que l'urine de la vessie contenait, par litre, 12 gr. 58 d'urée, l'urine du rein gauche en contenait 11 gr. 34, et celle du rein droit 13 gr. 87.

Le volume des urines émises dans le même temps par chacun des deux reins était à peu près semblable.

Il est donc probable que, dans ce cas, bien que la constatation opératoire n'ait pu être faite, le rein droit n'était pas en cause et qu'il s'agissait plutôt d'une tumeur hépatique.

Obs. 37. — *Impossibilité d'introduction du séparateur.* — Sur une femme du service de M. le docteur Achard, atteinte de pyurie d'origine supposée rénale, le séparateur ne put être appliqué. L'examen montra que cette femme avait un prolapsus utérin extrêmement accentué : le col apparaissait presque à la vulve. Cette disposition pathologique interdisait l'accès dans la vessie même à une bougie d'Hégar.

Obs. 38. — *Douleur dans la région lombaire droite. La séparation des urines fait voir que les deux reins fonctionnent normalement.* — F., 25 ans, entre le 10 juillet, se plaignant d'une douleur dans la région lombaire droite. Cette douleur est augmentée par la pression dans l'angle costo-vertébral et sur le trajet des uretères. Elle a eu, dit-elle, des hématuries. Capacité vésicale : 250 grammes.

La séparation, faite le 15 juillet 1902, donne :

	REIN DROIT	REIN GAUCHE	VESSIE
	—	—	—
Quantité.	3 cmc. 4	4 cmc. 8	
Urée	11 gr. 52	11 gr. 52	11 gr. 52
Chlore	8 gr. 19	8 gr. 20	6 gr. 40

Les deux reins fonctionnent donc d'une façon sensiblement égale.

Obs. 39. — *Tumeur de l'hypochondre droit. La séparation des urines montre que les deux reins ont un fonctionnement qui, quoique différent, est suffisant.* — Chez une F. de 59 ans, n'ayant fait aucune maladie, M. le professeur Berger nous pria de faire la séparation le 12 juillet 1902, parce que cette femme présentait dans l'hypocondre droit une tumeur mobile déterminant une gêne dans les mouvements au moment de la flexion du corps en avant. Les urines étaient en quantité nor-

male et claires ; il s'agissait de savoir s'il y avait deux reins et si le fonctionnement relatif de chacun d'eux était suffisant.

Le séparateur fut introduit et laissé en place pendant 40 minutes. On put constater que les deux sondes donnaient des éjaculations des deux côtés à intervalles variables entre 20 et 40 secondes.

L'analyse chimique de l'urine des deux reins, faite par M. Carrion, donna :

	REIN DROIT	REIN GAUCHE
Urée (par litre)	13 gr. 87	17 gr. 65
Chlore	12 gr. 28	10 gr. »

Ce résultat semblait donc prouver que la malade avait deux reins dont le fonctionnement, quoique différent, paraissait suffisant. Devant ces résultats aucune intervention ne fut pratiquée.

Obs. 40. — *Signes cliniques de tuberculose urinaire (vessie et rein droit). Elimination du bleu de méthylène normale. Le séparateur montre une absence à peu près complète de fonctionnement du rein droit.* (Voir plus haut, p. 126.)

Obs. 41. — *Impossibilité d'introduction du séparateur.* — Sur une femme du service de M. le docteur Achard qui présentait des urines très troubles le séparateur ne put être introduit le 25 juillet 1902.

L'examen fit reconnaître que l'utérus était atteint de cancer, et que la masse néoplasique énorme qu'il formait avait envahi le vagin et barrait la route urétrale. En effet, tandis que des sondes molles pouvaient pénétrer par l'urètre, aucun instrument rigide ou métallique ne pouvait avoir accès dans la vessie.

Obs. 42. — *Douleurs dans la région lombaire gauche. La séparation démontre le fonctionnement égal des deux reins.* — F. de 30 ans, entre le 24 juillet, se plaignant de douleurs dans la région lombaire gauche ; elle a des urines troubles, et la quantité d'urine émise en 24 heures est de 2 litres et demi.

Le rein gauche n'est pas perceptible par le palper bimanuel ; mais la pression dans la région lombaire détermine une vive douleur.

Le rein droit n'est pas douloureux, mais son extrémité inférieure est sentie.

La vessie a une bonne capacité de 250 grammes. Les urines contiennent des sels qui, par l'addition d'acide acétique, se dissolvent avec un dégagement gazeux abondant.

La séparation, faite le 25 juillet 1902, donne :

	REIN DROIT	REIN GAUCHE	VESSIE
Quantité	9 cmc.	11 cmc.	
Aspect	nuageux	nuageux	limpide
Réaction	faiblement acide	faiblement acide	faiblement acide
Urée	10 gr. 71	10 gr. 08	6 gr. 30
Chlorures	6 gr. 30	6 gr. 10	5 gr. 80
Albumine	traces	traces	traces

Les deux reins fonctionnent donc d'une manière à peu près égale.

Obs. 43. — *Diagnostic supposé : Pyélonéphrite gauche. La séparation montre que les deux reins fonctionnent normalement.* — F. de 17 ans, envoyée à M. le docteur Hartmann, par M. le docteur Du Bouchet, d'Odessa.

Un an auparavant, à la suite d'une grippe, elle avait eu des douleurs du côté gauche, rappelant celles du phlegmon périnéphrétique, et du pus dans les urines.

Au moment de l'examen, les urines sont limpides et la capacité vésicale normale.

Séparation du 29 juillet 1902 (docteur Luys). — L'urèthre étant d'un très petit calibre, l'introduction de l'instrument détermine un saignement de la muqueuse qui rend les urines sanglantes pendant toute la durée de la séparation.

Analyse chimique des urines faite par M. Carrion :

	URINE VÉSICALE	TUBE DROIT	TUBE GAUCHE
	—	—	—
Quantité.		2 cmc. 3	3 cmc. 5
Urée.	17 gr. 85	18 gr. 31	17 gr. 62
Chlore.	12 gr. 29	11 gr. 99	11 gr. 11

Il résultait de cet examen que les deux reins fonctionnaient normalement.

Obs. 44. — *Tumeur de l'hypochondre droit. Séparation des urines.*— F. de 61 ans, soignée à la maison de santé des Dames Augustines de la rue Oudinot, par le docteur Picqué.

Cette malade présente une volumineuse tumeur de l'hypochondre droit et de la pyurie.

Séparation du 12 août 1902 (docteur Luys). — L'analyse chimique, faite par M. Carrion, donne les résultats suivants :

Urine vésicale : urée (p. l.) : 26 gr. 26; chlore (p. l.) : 6 gr. 67; albumine : traces ; leucocytes et rares cylindres.

Tube droit. . .	Quelques gouttes d'un liquide incolore et louche. L'examen microscopique montre des leucocytes et des cylindres granuleux.
Tube gauche . .	Volume : 5 cmc. 2 ; urée : 25 gr. 74 ; chlore : 6 gr. 14. Rares leucocytes.

M. le docteur Picqué fit l'opération quelques jours après et tomba sur une énorme collection purulente située autour du rein et se prolongeant très bas dans la fosse iliaque. L'intervention se borna à l'incision de cette poche purulente. Le rein ne fut même pas aperçu.

Obs. 45. — *Tuberculose de l'appareil urinaire. Gros abcès du rein gauche. Néphrectomie. Amélioration.* — H. de 24 ans, entre à la clinique Saint-Augustin de Caen le 28 juin 1902. Depuis un an, il a des douleurs vives à la fin des mictions, et de la fréquence exagérée (5 ou 6 fois par nuit). Traité d'abord par des balsamiques et par des lavages vésicaux qui n'amènent aucun résultat. A son entrée à la clinique,

rien du côté des poumons ; les testicules sont normaux ; la prostate présente un noyau très net au niveau du lobe gauche ; la vessie contient facilement 120 grammes. Les reins ne sont ni douloureux à la pression, ni augmentés de volume ; les urines sont très troubles, et l'examen bactériologique y fait constater l'existence de très nombreux bacilles de Koch.

Un traitement général tonique est institué. Des instillations quotidiennes d'huile gaiacolée n'amènent aucune amélioration.

Vers le 15 août, douleur dans le rein gauche, qui semble un peu volumineux au ballottement, et manifestement douloureux. Puis, la fièvre s'allume et monte à 38°,2 et à 39°,3.

Le 24 août 1902, le docteur Luys applique son séparateur, qui est introduit extrêmement facilement.

Une injection de bleu de méthylène ayant été faite une heure auparavant, le séparateur montre que l'élimination se fait parfaitement pour le rein droit, mais qu'elle n'existe pas pour le rein gauche.

L'*analyse chimique* des urines séparées, qui a été faite par M. Caillot, pharmacien en chef de l'Hôtel-Dieu de Caen, a donné les résultats suivants :

	REIN DROIT	REIN GAUCHE	VESSIE
	—	—	—
Urée (par litre) . . .	21 gr. 13	17 gr. 41	21 gr. 26
Chlorures (par litre) .	2 gr. 632	3 gr. 217	4 gr. 387
Albumine	Existe.	Existe.	40 gr. 82 (par lit.)
Examen microscop. .	Globules blancs, cylind. hyalins, rares cell. rondes, quelq. cellul. en massue. Bacil. de Koch.	Globules blancs plus nombreux que dans l'urine du rein droit ; cell. ron. du bas. Bacil. de Koch.	Globules blancs en très gr. quantité; cellules épithéliales. Cell. rondes du bassinet.

L'élimination du bleu de méthylène se fait ensuite pour la totalité des urines de la façon suivante : très accentuée 5 heures après l'injection, elle diminue 8 heures après, pour disparaître complètement au bout de 24 heures

Devant ces résultats, la néphrectomie du rein gauche est faite sans incident, le 28 août 1902. Le rein enlevé est volumineux et renferme à son extrémité supérieure un gros abcès ; la pièce a été envoyée au musée Civiale, à l'hôpital Lariboisière.

Le 14 octobre 1902, le malade était bien portant : l'état général était satisfaisant, il a engraissé, mais ses urines sont toujours troubles et contiennent encore des bacilles de Koch.

« En conscience, écrit le docteur Guillet, le séparateur Luys a rendu ici le plus grand service : car, si l'augmentation de volume du rein gauche, sa sensibilité, l'existence du réflexe urétéro-vésical à gauche étaient suffisants pour permettre d'affirmer que ce rein était surtout atteint, l'instrument a permis d'affirmer que le rein droit, bien que touché (puisque les urines de ce seul rein contenait des bacilles de Koch), fonctionnait d'une façon suffisante. »

Obs. 46. — *Néphrite double, la prédominance des lésions est reconnue du côté gauche par le séparateur.* — H. de 21 ans, entre à l'hôpital du Val-de-Grâce le 31 juillet 1902. Sans aucun phénomène prémonitoire, il est pris de phénomènes généraux, caractérisés par de la fièvre à 40°, des douleurs intenses à la partie inférieure de l'abdomen et des mictions fréquentes (10 à 12 fois pendant la nuit), surtout suivies de douleurs très vives. Peu à peu, la fièvre descend, mais les urines se troublent. Elles sont abondantes (2 à 3 litres par jour) et contiennent 2 grammes d'albumine.

Le 17 août 1902, le rein gauche n'est pas senti ; le rein droit est senti nettement mais d'une façon intermittente ; on sent le pôle inférieur seulement, et on ne peut affirmer une tuméfaction sensible du rein.

Le 22 août 1902, la séparation des urines est faite par M. le docteur Luys.

Le rein droit donne une urine claire avec quelques flocons muqueux insignifiants. Le rein gauche sécrète plus abondamment, l'urine trouble contient des flocons purulents nombreux. Les éjaculations urétérales sont plus franches à gauche à intervalles de 20 à 30 secondes à peu près. A droite les éjaculations sont moins nettes, l'écoulement plus continu.

L'analyse chimique des urines a donné les résultats suivants :

	REIN DROIT	REIN GAUCHE	VESSIE
	—	—	—
Quantité de la 2e prise.	3 cmc. 5	9 cmc. 5	
Urée (par litre) 1re prise.	14 gr. 20	17 gr. 50	
— 2e —	16 gr. 65	19 gr. 21	18 gr. »
— 3e —	17 gr. »	19 gr. »	
— Moyenne	15 gr. 95	17 gr. 90	
Chlor. dans la 2e prise.	6 gr. 435	6 gr. 142	3 gr. 53
Examen micr. 1re —	Quelq. glob. de pus. Quel. gl. sanguins.	Glob. de pus et sang. Cel. rén. et cylindres.	Leucocytes.
— 2e —	Leuc. Rares débris épithéliaux.	Leuc. Cylindres hyalins et granuleux.	Phosphates.
— 3e —	Glob. de pus	Globules de pus	Oxalates. Cylindres hyalins.

Obs. 47. — *Anurie avec tuméfaction du rein droit. Néphrotomie du rein droit. La séparation des urines montre que le rein droit élimine moins bien que le rein gauche.* — F. de 24 ans, entre le 3 juin 1902 dans le service de M. le docteur Thibierge, pour eczéma. Dans la nuit du 8 au 9 juin, elle est prise de vomissements, de frissons, de douleurs abdominales. On croit, tout d'abord, à une appendicite, mais bientôt les douleurs se localisent du côté du rein droit et s'y fixent. La température ne revient pas à la normale et décrit des oscillations.

Le 22 juillet, passe dans le service du docteur Pozzi.

Le 27, la température est à 41° le soir, le pouls à 154, vomissements, adynamie

et anurie, de 6 heures du matin à 10 heures du soir. A ce moment, le rein droit était perceptible à la palpation et très douloureux. Dans la nuit même, le docteur Beaussenat, chef de clinique du docteur Pozzi, pratique l'incision du rein et, malgré les recherches les plus minutieuses, il est impossible de trouver aucune lésion de cet organe. Dès le lendemain, la température baisse, et les urines, qui étaient de 700 grammes en une journée, montent rapidement à 800, 1.000, pour atteindre 1.500 grammes le 9 août et, depuis ce temps, ne varient plus.

Séparation du 28 août 1902 (analyse chimique faite par M. Borien, remplaçant de M. Carrion). — La séparation a été faite une heure après injection sous-cutanée de bleu de méthylène.

	VESSIE	TUBE DROIT	TUBE GAUCHE
	—	—	—
Volume		7 cmc. 40	7 cmc. 50
Acidité.	1 gr. 35	0 cmc. 72	1 cmc. 98
Urée	21 gr. 77	20 gr. 49	28 gr. 18
Chlorure	5 gr. 570	6 gr. 40	6 gr. 5
Albumine.	Traces.	Ass. gr. quant.	Quant. moind.
	»		que pr le droit.
Coloration.		Peu teintée.	Pl. teintée qu'à droite.
Exam. microscopique. .	Leucoc. abond. cell. épithél.	Nomb. leucoc. Pas de cyl.	Peu de leucoc. Pas de cyl.

Cet examen permet de conclure à une plus grande perméabilité du rein gauche. De plus, le rein droit, qui fonctionne moins bien, émet une urine contenant plus d'albumine. La malade est sortie guérie de l'hôpital.

Obs. 48. — *Application du séparateur après néphrectomie.* — F. de 28 ans opérée le 30 août 1902 d'une néphrectomie lombaire gauche.

Le séparateur appliqué, en présence des membres du Congrès de chirurgie, le 23 octobre 1902, donne le résultat suivant :

A gauche . . Pas une goutte d'urine.
A droite . . Éjaculations régulières et rythmiques montrent que le rein fonctionne parfaitement.

Obs. 49. — *Hématurie rénale droite.* — H. du service de M. le docteur Michaux, présente depuis un mois des hématuries abondantes totales, qui ne sont pas calmées par le repos. La quantité de sang émis ne diminue pas après administration d'ergotine.

Séparation du 15 septembre 1902 :

Tube droit. . . Urines sanglantes.
Tube gauche . . . Urines absolument claires.

Le malade a aussitôt quitté l'hôpital et n'a pas été revu.

Obs. 50. — *Pyonéphrose gauche. Séparation des urines. Néphrectomie lombaire gauche. Guérison.* — H. 34 ans, entre le 2 septembre 1902 avec de la fréquence des mictions (tous les quarts d'heure environ) et des urines très troubles et sanglantes depuis janvier 1901.

La capacité vésicale n'est que de 70 grammes. Les reins ne sont pas sentis. Le sommet droit présente de légers craquements.

Le 13 septembre 1902, épreuve par le bleu de méthylène à 9 heures du matin.

10 heures. . .	Séparation des urines.	7 h. 1/2 . . .	Vert clair un peu plus foncé.
2 h. 1/2 . . .	Vert foncé.	8 h. 1/2 . . .	Vert clair.
3 h. 1/2 . . .	Vert moins foncé.	9 h. 1/2 . . .	Vert clair.
4 h. 1/2 . . .	Vert clair.	10 h. 1/2 . . .	Vert clair.
5 h. 1/2 . . .	Vert clair un peu plus foncé.	11 h. 1/2 . . .	A peine teinté.
		12 h. 1/2 . . .	A peine teinté.

La *séparation* des urines donna :

	REIN DROIT	REIN GAUCHE
	—	—
Aspect.	Urine louche.	Urine très trouble et purulente.
Quantité	4 cmc.	5 cmc.
Couleur	Franchement verte.	Légèrement verte.
Urée.	16 gr. 39	7 gr. 5
Albumine	Traces.	Traces.

A la suite de cet examen, la *néphrectomie gauche* faite par M. Michon, le 19 septembre 1902, montra une tuberculose rénale.

A la suite de l'intervention, phénomènes infectieux graves, escharre sacrée.

Tout finit cependant par s'arranger : les urines s'éclaircissent, et le 8 novembre 1902 le malade peut sortir de l'hôpital avec un état général très amélioré.

Actuellement janvier 1903, il va bien.

Obs. 51. — *Séparation chez un homme néphrotomisé pour pyonéphrose calculeuse droite et ayant subi le cathétérisme de l'uretère.* — Le 19 septembre 1902, M. le docteur Karewski, assistant du professeur Israël, avait prié M. le docteur Luys de venir appliquer son séparateur chez un homme qui avait été néphrotomisé quelque temps auparavant du côté droit pour pyonéphrose calculeuse. Le cathétérisme de l'uretère avait été fait deux jours avant et avait montré que le rein droit donnait une urine purulente, alors que le rein gauche donnait une urine limpide.

L'instrument est introduit très facilement et montre à gauche une urine limpide et normale, à droite une urine louche.

Comme les résultats fournis par le séparateur ne paraissaient pas aussi concluants que ceux fournis par le cathétérisme de l'uretère, M. le docteur Karewski demanda au même assistant qui, deux jours avant, avait fait le cathétérisme de l'uretère de renouveler son opération. Mais, en dépit de tentatives répétées, l'opérateur

ne put introduire son cathéter dans l'uretère, car, disait-il, « la sonde urétérale bute dans l'uretère à 3 ou 4 centimètres de son ouverture et ne peut progresser plus loin ».

Il s'agissait probablement ici d'un bouchon de pus qui, obturant partiellement la lumière de l'uretère, empêchait à ce moment de l'observation le pus de s'écouler au dehors. Ce qui peut parfaitement expliquer le résultat fourni par le séparateur et la légère discordance avec le résultat du premier cathétérisme de l'uretère.

Obs. 52. — *Pyonéphrose gauche.* — F. du service de M. le professeur Rotter, à la maison de santé de Saint-Hedwig, à Berlin, avait été examinée déjà par le docteur Eschenbach, assistant du professeur Rotter, qui lui avait fait le cathétérisme de l'uretère gauche et avait ainsi reconnu l'existence d'une pyonéphrose gauche.

Le 20 septembre 1902, le docteur Luys applique son séparateur, qui est introduit très aisément ; on constate alors que, tandis que du côté droit il vient une quantité d'urine claire et normale, du côté gauche, au contraire, il ne vient que de l'urine pâle et trouble.

Le séparateur donnait donc ainsi un résultat semblable à celui fourni par le cathétérisme de l'uretère.

Obs. 53. — *Application du séparateur Luys chez un prostatique.* — Le 19 septembre 1902, le docteur Casper priait M. le docteur Luys d'introduire son séparateur chez un homme atteint d'hypertrophie prostatique.

L'introduction fut des plus faciles et non douloureuse.

L'application se fit très exactement.

Pour savoir si la séparation était parfaite, M. le docteur Casper fit faire une injection de bleu de méthylène dans une des deux sondes. Le bleu de méthylène resta absolument limité au côté correspondant à l'injection.

Néanmoins, étant donnée la petite quantité de bleu de méthylène qui a été injectée, il n'est pas absolument certain que le bleu soit parvenu jusque dans la vessie.

Obs. 54. — *Pyélite droite.* — Chez un jeune homme présentant des urines très peu troubles, M. le docteur Lewin de Berlin pria M. le docteur Luys de venir appliquer son séparateur le 20 septembre 1902. L'introduction de l'instrument fut des plus simples, et celui-ci fut parfaitement supporté. On obtint alors :

Tube droit. . .	Urine abondante et légèrement trouble.
Tube gauche . .	Urine claire.

Le séparateur a donc bien montré la différence fonctionnelle entre les deux reins, en prouvant qu'il s'agissait d'une pyélite droite, et a très bien fonctionné.

Obs. 55. — *Pyonéphrose gauche.* — Le 23 septembre 1902, M. le professeur Nitze, prie M. le docteur Luys de venir appliquer à Berlin son séparateur chez un jeune homme qui avait les urines troubles.

L'instrument, introduit sans difficulté, montra :

Tube droit. . . Urine claire.
Tube gauche . . Urine trouble.

Obs. 56. — *Dégénérescence maligne des ganglions du hile du rein. Hydronéphrose légère consécutive. La séparation des urines montre une différence entre les urines des deux reins.* — H. de 39 ans, journalier, entre à l'hôpital Beaujon, dans le service de M. le docteur Tuffier, pour une tumeur de la région rénale gauche. Cet homme raconte qu'on lui a enlevé un testicule tuberculeux, le gauche, quelques mois auparavant. Actuellement, il existe une grosse masse au niveau du rein gauche ; le malade est très amaigri. Dans ces conditions, étant données l'histoire antérieure du malade et la tumeur rénale actuelle, on pense à une tuberculose rénale gauche.

Le 3 octobre 1902, séparation des urines par M. le docteur Luys, qui donne les résultats suivants ; le séparateur a été introduit sans aucune difficulté et a été parfaitement toléré par le malade pendant 40 minutes :

L'analyse chimique a été faite par M. Carrion.

		REIN DROIT	REIN GAUCHE	VESSIE
Quantité	1re prise.	8 cmc. 80		
—	2e — .	3 cmc. 50	5 cmc. 80	36 cmc.
—	Total. .	12 cmc. 30		
Urée (par litre) . .	1re prise.	12 gr. 81		
—	2e — .	18 gr. 49	11 gr. 52	14 gr. 09
—	Moyenne	15 gr. 65		
Chlorures (par lit.).	1re prise.	15 gr. 21		
—	2e — .	15 gr. 20	5 gr. 85	9 gr. 36
—	Moyenne	15 gr. 205		
Albumine	1re prise.	traces presque nulles.		
—	2 — .	—	très gr. quant.	traces.
Examen microscopique		L'examen microscopique des deux dépôts a été le même : glob. r. et glob. bl. très peu; quelq. cel. en raquettes. Quelq. grosses cellules épith. jaunâtres. Précip. amorphe formé d'urates.	Beaucoup de glob. rouges, nomb. glob. bl. ; grosses cellules épithéliales jaunâtres vésic. ou urétér. : la plup. polynucl. cel. pet. en raquettes ou cylindr. Détrit. d'apparence albunoïde abond.	Glob. rouges et glob. bl., relativ. peu. Quelques cellules vésicales.

Le 8 octobre 1902, le rein est mis à nu; il paraît sain, mais en avant de lui, et lui adhérant, on trouve une masse ganglionnaire; pour enlever cette dernière il est nécessaire d'extirper en même temps le rein.

Celui-ci est atteint d'hydronéphrose légère, due à la compression du hile par la masse ganglionnaire, qui est de nature maligne. Il est évident que le renseignement donné par le malade (castration d'un testicule tuberculeux) était erronné, qu'il s'agissait d'un néoplasme, et que la masse actuelle n'est autre qu'une masse ganglionnaire secondaire à une tumeur testiculaire.

Obs. 57. — *Hématurie rénale gauche.* — F. de 32 ans, entre le 9 octobre 1902, urinant du sang depuis 4 semaines. Ni fréquence, ni douleurs des mictions. Vessie de capacité normale. Un examen cystoscopique, fait le 13 octobre 1902, permet de voir très nettement l'orifice urétéral gauche, qui envoie des éjaculations sanglantes, tandis que l'orifice urétéral droit donne des éjaculations très nettes et très limpides.

Le séparateur, appliqué aussitôt après cette constatation, donne le résultat suivant :

Tube droit. . .	Urines limpides sans traces de sang.
Tube gauche . .	Urines sanglantes.

Obs. 58. — *Hématuries chez un prostatique.* — Le 11 octobre 1902, un H. de 71 ans se trouvait dans le service de M. le professeur Dieulafoy, à l'Hôtel-Dieu.

Depuis 2 mois environ, il avait des hématuries se reproduisant à des intervalles variables, mais n'étant influencées ni par la marche, ni par le repos. Parfois, il rendait des caillots sanglants moulés du calibre de l'uretère. Le malade accusait une légère douleur du côté du rein gauche. Cet homme était extrêmement gros, diabétique et urinait 6 litres environ par 24 heures. Le canal était libre, laissant passer un explorateur n° 22. Mais le passage de tout l'instrument déterminait immédiatement un saignement appréciable dû à la traversée prostatique. La prostate, en effet, était extrêmement volumineuse. Le séparateur fut introduit assez facilement, malgré la grosse prostate; mais dans la traversée prostatique, il détermina une hémorragie assez abondante, laquelle produisit des caillots qui, se mettant de chaque côté de la cloison du séparateur, rendirent les conditions d'observation absolument impossibles.

L'instrument fut donc retiré sans qu'on ait récolté d'urine.

Obs. 59. — *Hydronéphrose intermittente droite. Séparation en période de rétention rénale. Le rein gauche donne trois fois plus d'urine que le rein droit.* — F. 20 ans, du service de M. le professeur Le Dentu, a des périodes pendant lesquelles la miction se fait normalement, d'autres où elle n'urine presque pas, d'autres enfin où elle a une débâcle urinaire caractéristique.

Le séparateur est appliqué dans la matinée du 8 octobre 1902, pendant une période de rétention. La malade en effet n'avait pas uriné depuis la veille 3 heures de l'après-midi, et à 10 heures du matin, lorsqu'elle est sondée par M. Lafoy, interne du service, il ne s'écoule que quelques grammes d'urine claire.

L'introduction de l'appareil est facile après légère dilatation de l'urèthre avec les bougies d'Hégar 7 et 8.

Le séparateur, étant laissé en place pendant un quart d'heure, donne le résultat suivant :

Tube droit. . . 1 centimètre cube d'urine claire.
Tube gauche . . 4 centimètres cubes d'urine claire.

Le rein droit était en période de rétention.

Obs. 60. — *Néphrite double diagnostiquée par la séparation des urines.* — H. de 17 ans, se présente le 18 septembre 1902, se plaignant de douleurs dans les côtés, de mictions douloureuses et d'urines troubles. La fréquence est le jour tous les quarts d'heure, la nuit il se relève 5 à 6 fois. L'urèthre, la prostate, les testicules sont normaux ; la vessie a une capacité de 150 grammes.

Le rein droit est très douloureux, la palpation est impossible.

Le 23 septembre, plus de douleur rénale ; la paroi droite se laisse déprimer et permet de sentir le pôle inférieur du rein.

Le 26 septembre, analyse des urines (M. Giraudeau) :

Quantité en 24 heures.	3.000 cmc.
Réaction	Neutre.
Densité.	1.010
Urée (par litre)	11 gr. 34
Dépôt.	Cristaux de phosphates ammoniaco-magnésiens et leucocytes; ni sucre, ni albumine.

Le 29 septembre, *séparation des urines*, qui donne :

	REIN DROIT	REIN GAUCHE	VESSIE
Urée.	9 gr. 60	10 gr. 24	11 gr. 52
Chlorures	6 gr. 75	6 gr. 60	6 gr. 30
Albumine	traces	traces	traces
Dépôt	Leucoc. et mucus	Leucoc. et mucus	Leucocytes en grande abondance et mucus.

Cette séparation montre que les deux reins éliminent d'une façon à peu près égale, mais que leur valeur fonctionnelle est au-dessous de la normale.

Obs. 61. — *Cystite tuberculeuse hématurique avec conservation de la capacité vésicale. Le séparateur appliqué plusieurs fois montre que le sang vient tantôt d'un côté, tantôt de l'autre.* — F. de 25 ans, vient le 6 septembre 1901 à la consultation Civiale, se plaignant d'uriner du sang depuis six ans. Les hématuries surviennent sans cause appréciable pour disparaître de même; elles sont presque toujours terminales.

La vessie a une bonne capacité de 300 grammes.

Les urines sont troubles et teintées de sang : le dépôt centrifugé et injecté à un cobaye fait mourir l'animal 4 mois après, avec des lésions tuberculeuses typiques de la rate, du foie, et des poumons.

Le séparateur, appliqué plusieurs fois, montre des urines sanglantes tantôt à droite, tantôt à gauche, et donne des résultats contradictoires.

En présence de ces résultats, la malade est soumise au seul traitement de sa cystite, qui, dans le cas particulier, consiste en injections d'air stérilisé ; celles-ci améliorent considérablement la malade et font disparaître les hématuries.

Obs. 62. — *Tuberculose rénale méconnue, démontrée par la séparation.* — F. de 37 ans, entre à l'hôpital Tenon, service du docteur Achard, salle Magendie, lit n° 19, le 10 septembre 1902, pour pyurie.

Deux ans auparavant, elle avait eu une hématurie survenue brusquement pendant la nuit et ne s'étant pas reproduite pendant un an et demi.

En février 1902, une nouvelle hématurie fait place bientôt à des urines troubles. Un chirurgien consulté propose l'ablation du rein droit.

Le 10 septembre 1902, la malade entre dans le service du docteur Achard.

Examen : La température est de 39° à son entrée. Elle se plaint de vertiges, céphalée, anorexie.

Reins : Le rein droit est volumineux ; on le sent par le palper bimanuel, mais il n'est pas douloureux.

Le rein gauche n'est pas senti, la pression n'est pas douloureuse dans la région rénale gauche.

Urines : Contiennent du pus et de l'albumine. Des urines troubles alternent avec des urines normales.

Fréquence : La malade urine toutes les heures.

Capacité vésicale : 50 à 60 grammes.

Séparation du 1er octobre 1902. — Le séparateur reste en place 30 minutes.

L'analyse chimique des urines est faite par le docteur Achard.

	VESSIE	REIN DROIT	REIN GAUCHE
	—	—	—
Quantité.	7 cmc.	3 cmc.	5 cmc.
Urée (par litre).	4 gr. 64	4 gr. 75	2 gr. 89
Chlorures.	6 gr. 04	5 gr. 26	6 gr. 45

Séparation du 9 octobre 1902. — L'appareil de Luys reste en place 51 minutes. Une injection sous-cutanée de bleu de méthylène a été faite une heure avant la séparation.

Tube droit. . . Urine claire, nettement teintée en bleu.
Tube gauche. . Urine trouble presque pas teintée.

Analyse chimique faite par le docteur Achard ;

	TUBE DROIT	TUBE GAUCHE
Quantité	7 cmc. 5	6 cmc. 75
Densité	1.015	1.008
Urée	13 gr. 50	1 gr. 31
Chlorures	6 gr.	7 gr. 50
Bleu	12 mgr.	Néant.
Albumine	Néant.	Existe.

Urines recueillies dans la vessie *avant la séparation* :

Densité	1.013
Urée	11 gr. 20
Chlorures	6 gr.
Bleu	12 mgr.

En présence d'un tel résultat, qui indiquait clairement le mauvais fonctionnement du rein gauche, M. le docteur Achard envoie la malade dans le service de M. le docteur Hartmann, à l'hôpital Lariboisière.

Là, une nouvelle application du séparateur, faite le 3 novembre 1902, donne les résultats suivants :

	REIN DROIT	REIN GAUCHE	VESSIE
Quantité fournie dans le même temps	46 cmc.	6 cmc.	
Couleur	Bleue.	Incolore.	Bleu pâle.
Urée	18 gr. 91	1 gr. 28	15 gr. 37
Chlorures	9 gr. 50	2 gr. 37	9 gr. 50
Albumine	présence	présence	présence
Dépôt	hématies	hématies, leucocytes cylindres granuleux.	hématies, leucocytes cylindres granuleux.

Ces résultats confirmaient donc absolument ceux de la séparation faite à l'hôpital Tenon.

Aussi, le 10 novembre 1902, M. le docteur Hartmann pratiquait-il la néphrectomie lombaire gauche. Le rein gauche enlevé était converti en une série de cavités kystiques, les unes à parois minces, à contenu séreux, les autres à peine tomenteuses, à contenu très purulent. Toutes semblent indépendantes du bassinet, qui est petit, entouré de graisse scléreuse avec une muqueuse tomenteuse.

La malade, revue le 3 janvier 1903, était en bon état.

Obs. 63. — *Néphrite tuberculeuse. La séparation des urines montre le fonctionnement à peu près égal des deux reins.* — F. de 34 ans, entrée le 6 octobre 1902 à l'hôpital Tenon, dans le service du docteur Achard, salle Magendie, n° 14.

Le 1er octobre, la malade était entrée dans le service du docteur Lejars, se plaignant d'une faiblesse extrême, de douleurs dans le flanc gauche avec irradiation lombaire et d'une oppression assez considérable. Le 6 octobre, cette douleur persiste dans le flanc gauche ; le flanc droit est un peu sensible.

Examen du 6 octobre. — *Reins.* — Le rein droit est volumineux, mais il n'est pas douloureux à la pression.

A gauche la palpation est douloureuse, mais on ne perçoit pas le rein.

Urines : Quantité émise en 24 heures : 600 grammes. Albumine en quantité considérable. Le tube d'Esbach marque 14 grammes par litre.

Poumons : L'auscultation indique des signes cavitaires surtout marqués à droite et en arrière.

Séparation du 9 octobre 1902, après injection sous-cutanée de bleu de méthylène :

	VESSIE	TUBE DROIT	TUBE GAUCHE
	—	—	—
Quantité		7 cmc.	8 cmc.
Densité	1.023	1.018	1.019
Urée	25 gr. 80	18 gr. 20	21 gr. 80
Chlorures	9 gr. 20	8 gr.	10 gr. 60
Bleu	60 mgr.	40 mgr.	30 mgr.

Devant ce fonctionnement à peu près égal des deux reins, on porte le diagnostic de néphrite tuberculeuse double, et aucune intervention n'est proposée.

Obs. 64. — *Néphrite double. La séparation des urines ne donne pas de différence sensible entre les deux échantillons d'urines séparées.* — F. de 22 ans, a des urines troubles depuis un an. C'est à la suite d'une amygdalite aiguë qu'elle a commencé à présenter ce symptôme.

Le docteur Courtin, qui la soigne, n'a jamais relevé chez elle aucune douleur bien marquée dans les régions rénales : il n'y a jamais eu aucun symptôme de cystite ; depuis quelque temps il a pu remarquer que sa malade présentait un peu d'œdème des membres inférieurs, ainsi qu'une légère bouffissure des paupières le matin au réveil.

Bien que la palpation des régions rénales restât muette, s'agissait-il d'une lésion rénale unique ou bilatérale ? Le séparateur est appliqué sans difficulté le 13 octobre 1902, après passage préalable dans l'urèthre de 2 bougies d'Hegar 7 et 8. Il est laissé en place pendant une demi-heure environ sans déterminer de douleur ; les éjaculations d'urine se font régulièrement et rythmiquement de chaque côté. Les échantillons d'urine comparés l'un à l'autre semblent à l'œil nu à peu près semblables, mais louches des deux côtés.

Obs. 65. — *Néphrite double avec prédominance des lésions du côté gauche.* — F. de 61 ans, a été opérée plusieurs années auparavant d'un phlegmon périnéphrétique du côté droit.

Depuis un certain temps, elle souffre du côté gauche et a des urines troubles. Son médecin, M. le docteur Bilhaut, fait faire la séparation des urines par M. le docteur Luys, le 28 octobre 1902. Le résultat est le suivant, après application de l'appareil pendant 45 minutes et examen par le docteur Barlerin :

	REIN DROIT	REIN GAUCHE	VESSIE
	—	—	—
Quantité	23 cmc.	9 cmc.	
Couleur.	jaune citron.	jaune pâle.	jaune citron.
Urée.	9 gr. 060	6 gr. 40	11 gr. 052
Chlorures	6 gr. 727	5 gr. 85	8 gr. 59
Phosphates . . .	0 gr. 830	0 gr. 310	0 gr. 992
Albumine	présence	prés. plus abond.	0 gr. 228
Glycose	présence (précip. jaunâtre) (p. liq. de Fehling)	prés. abondante (précip. r. blanc) (p. liq. de Fehling)	présence
Sédiment	hématies, leucoc., cell. épithéliales, crist. d'ac. urique	hématies, leucoc., cell. épithéliales, crist. t. f. d'ac. ur.	hématies, leucoc., cell. épithéliales, crist. d'ac. urique.

Ce résultat montre que le rein gauche a des lésions plus accentuées que le rein droit.

Obs. 66. — *Pyonéphrose tuberculeuse gauche. Séparation des urines. Néphro-urétérectomie gauche.* — F. de 27 ans, entre dans le service de M. le professeur Terrier, avec des urines troubles et une bonne capacité vésicale.

Le rein droit n'est pas senti ; par contre, le rein gauche est gros et douloureux, nettement sensible à la palpation.

Le séparateur, appliqué à l'hôpital de la Pitié le 23 octobre 1902, en présence de M. le professeur Roux, de Lausanne, pendant 18 minutes, donne :

Tube droit : Urines jaunes et limpides.

Tube gauche : Urines pâles et louches sans coloration.

L'examen chimique, fait par M. Baillard, donne le résultat suivant :

	REIN DROIT	REIN GAUCHE
	—	—
Quantité.	5 cmc.	4 cmc.
Réaction.	légèrement acide.	neutre.
Albumine	pas trace	grande quantité
Urée, par litre . . .	15 gr. 265	12 gr. 237

La *néphrectomie lombaire* gauche fut faite par M. le docteur Gosset le 29 octobre 1902, et permit de constater que le rein gauche était atteint de tuberculose. L'uretère était atteint d'urétérite ; dans sa portion supérieure, il était dur, presque cartilagineux ; en bas, au contraire, près de la vessie, il devenait souple, presque mou ; il est enlevé dans sa portion supérieure. Les jours suivants, la malade rendit successivement 650, 750, 650 grammes d'urine ; puis, le quatrième jour, 200 grammes, et à partir du 12 novembre, elle rendait régulièrement 500 grammes d'urine par jour. Elle sortit de l'hôpital le 3 décembre 1902, en très bon état, conservant cependant au sommet pulmonaire gauche des lésions de tuberculose du second degré.

Obs. 67. — *Hématurie rénale droite. Ablation d'un néoplasme.* — H. de 63 ans, était entré à l'hôpital de la Pitié dans le service de M. le professeur Terrier, pour une hématurie rénale. Aucun symptôme de cystite. L'urèthre est sain, mais la prostate est tellement volumineuse qu'une sonde béquille même ne peut pénétrer dans la vessie et bute contre l'obstacle prostatique. Des béniqués nos 40, 41, 42 sont d'abord introduits pour assouplir le canal, et à la suite de ceux-ci le séparateur passe aisément le 26 octobre 1902 et donne le résultat suivant :

Tube droit. . . Urine nettement teintée de sang.
Tube gauche . . Urine claire.

Le 20 novembre 1902, deuxième application du séparateur, qui donne le résultat, suivant :

	REIN DROIT	REIN GAUCHE	VESSIE
	—	—	—
Quantité.	4 cmc.	5 cmc.	
Urée par litre. . . .	8 gr. 752	10 gr. 053	9 gr. 375
Chlorures	5 gr. 106	9 gr. 704	8 gr. 034
Phosphates	0 gr. 883	1 gr. 335	0 gr. 982
Albumine	Traces	Légères traces	Traces

Le 29 novembre, néphrectomie transpéritonéale droite montre un volumineux néoplasme du rein avec envahissement de la capsule graisseuse, mais avec conservation du tissu rénal dans la portion inférieure.

Les jours suivants le malade rend 900 grammes d'urine ; le 2 décembre, 250 grammes ; le 4, 600 grammes ; le 5, 500 grammes ; le 6 et le 7, anurie complète qui détermine le décès du malade le 7 décembre.

Obs. 68. — *Hématurie rénale gauche.* — F. de 28 ans, se présente le 25 octobre 1902, venant du service de M. le docteur Brault, parce qu'elle urine du sang depuis 24 heures. Elle maigrit depuis 18 mois ; ses parents sont morts de la poitrine.

Le séparateur, appliqué le 25 octobre 1902, donne :

	REIN DROIT	REIN GAUCHE
	—	—
Quantité	4 cmc.	5 cmc.
Urée	12 gr. 81	8 gr. 96
Chlorures	6 gr. 40	7 gr. 10
Dépôt.	Nul.	Sang et débris épithéliaux.
Albumine	Néant.	Existe.

Le 1er novembre l'hématurie cesse.

Le 4 novembre 1902, une 2e *application du séparateur* en l'absence de l'hématurie donne :

	REIN DROIT	REIN GAUCHE	VESSIE
	—	—	—
Quantité.	en 15 m. 13 cmc.	en 20 m. 7 cmc. 5	
Couleur	Vert foncé.	Vert trouble.	Vert pâle.
Urée	19 gr. 85	16 gr. 65	16 gr. 65
Chlorures	8 gr. 60	8 gr. 35	8 gr. 80

Le 19 novembre, *néphrotomie gauche ;* l'uretère est fixé à la peau. A l'examen microscopique le rein ne présentait que de petits fibromes limités.

Guérison. Les urines sont toujours restées claires depuis l'intervention.

Obs. 69. — *Néphrite. Séparation des urines.* — H. de 56 ans se présente le 8 novembre 1902 avec des urines troubles et des douleurs lombaires surtout marquées à droite. Un mois auparavant, le 9 octobre, il avait été mouillé jusqu'à la ceinture et avait pris froid. Il avait été ensuite obligé de s'aliter avec de la fièvre. Ses urines sont troubles, la fréquence est toutes les heures. L'extrémité inférieure du rein droit est perçue pendant les grandes inspirations. La vessie a une bonne capacité de 300 grammes. La prostate est un peu grosse.

Le 11 novembre 1902, application du séparateur, deux heures après une injection de bleu de méthylène, pendant 20 minutes. Les premières gouttes de liquide qui sortent des sondes sont d'abord teintées de sang provenant du passage de l'instrument sur une prostate un peu grosse. Puis le sang est balayé par l'urine, qui vient en bien plus grande quantité à gauche qu'à droite. L'analyse chimique faite par M. Giraudeau donne :

	REIN GAUCHE	REIN DROIT	VESSIE
	—	—	—
Quantité.	12 cmc.	6 cmc.	
Couleur	Verte	Jaune vert	Verte.
Urée.	6 gr. 40	5 gr. 12	5 gr. 12
Chlorures.	7 gr. 10	6 gr. 80	7 gr. 20

Le rein droit élimine donc moins bien que le rein gauche.

Obs. 70. — *Cystite tuberculeuse. Séparation des urines.* — H. de 23 ans se présente le 30 octobre 1902, se plaignant d'uriner fréquemment (toutes les 10 minutes environ) depuis 2 mois. Il n'a jamais eu de blennorrhagie ni aucune maladie antérieure. Des hématuries terminales s'étant produites, il y a 4 mois, le malade se fait soigner à Necker. Ces hématuries se reproduisent de nouveau il y a 2 mois. Sa vessie n'a qu'une capacité de 40 grammes. Il a des lésions pulmonaires du second degré au sommet droit.

Le 10 novembre, le malade est pris d'une hématurie spontanée et rend des caillots allongés, vermiformes. Le séparateur est introduit le même jour pour la deuxième fois, après une injection de bleu de méthylène et est parfaitement toléré pendant 22 minutes ; il donne :

Tube droit. . . Urine abondante, un peu louche.
Tube gauche . . Urine peu abondante, nettement trouble.

L'analyse chimique faite par M. Giraudeau donne :

	REIN DROIT	REIN GAUCHE	VESSIE
	—	—	—
Quantité	13 cmc. 5	6 cmc. 5	
Urée	19 gr. 09	11 gr. 52	11 gr. 52
Chlorures.	8 gr. 60	8 gr. 20	9 gr. 05
Bleu de méthylène. . . .	Existe.	Existe.	Existe.
Examen microscopique .	Leucocytes abondants. Quelques hématuries.	Leucocytes. Cylindres. Quelques hémat.	Leucocytes très nombreux.

Une *première application du séparateur* avait été faite le 8 novembre; mais quelques instants après l'élévation de la membrane caoutchoutée, celle-ci se rompit. Sa rupture fut annoncée par une secousse donnée à l'appareil et facilement ressentie au niveau du manche. La chaîne fut néanmoins aussitôt détendue sans difficulté et l'appareil retiré sans aucune douleur.

Obs. 71. — *Polyurie diagnostiquée bilatérale par le séparateur.* — F. de 23 ans, était entrée dans le service du docteur Reynier pour une appendicite un mois auparavant.

Dans l'hypochondre droit on sent nettement une tumeur paraissant avoir le volume du rein et par le palper bimanuel il est aisé de prendre le contact avec cette tumeur, qui se réduit le plus facilement du monde sous les fausses côtes.

La tumeur file entre les mains comme un noyau de cerise.

Dans l'hypochondre gauche on ne sent absolument rien.

Par le toucher vaginal, il semble que l'extrémité inférieure de l'uretère gauche soit légèrement douloureuse. Capacité vésicale absolument normale.

En résumé, bien que la malade présente un point douloureux très net entre l'ombilic et l'épine iliaque antéro-supérieure droite, il n'est pas douteux qu'elle présente manifestement *un rein flottant du côté droit.*

Le 11 novembre 1902, M. le docteur Luys applique son séparateur une heure après qu'on a fait à la malade une injection sous-cutanée de bleu de méthylène.

L'élimination est extrêment rapide des deux côtés. En moins de 5 minutes les deux tubes sont complètement remplis. A deux reprises différentes le même résultat est obtenu : la malade est donc nettement polyurique. Les urines sont pâles, surtout du côté gauche, où elles semblent tout à fait incolores comme de l'eau.

Néanmoins, bien qu'elles ne paraissent pas contenir de bleu, la réaction du chromogène est extrêmement nette des deux côtés.

L'analyse chimique faite par M. Giraudeau donne le résultat suivant :

		REIN GAUCHE	REIN DROIT	VESSIE
Quantité.	1re prise (4 min.).	7 cmc.	9 cmc.	—
—	2e — (3 min.).	9 cmc.	9 cmc.	
—	3e — (5 min.).	8 cmc.	7 cmc.	
	D'où en 12 min.	24 cmc.	25 cmc.	
Urée (par litre)		5 gr. 12	6 gr. 40	12 gr. 81
Chlorures (par litre).		5 gr. 50	5 gr. 50	9 gr. 36

En résumé, il ne s'agissait ici que d'une polyurie des deux reins.

Obs. 72. — *Cystite. Les reins ont un bon fonctionnement.* — F. de 34 ans, est envoyée par le docteur Bilhaut le 12 novembre 1902, avec des phénomènes de cystite très accentuée, depuis 3 ans. Elle urine toutes les 10 minutes le jour et la nuit; elle souffre après la miction et a des urines troubles et teintées de sang. Sa capacité vésicale est de 40 grammes.

La malade est alors soumise aux instillations de nitrate d'argent qui améliorent considérablement son état.

Le 21 novembre, la capacité vésicale est montée à 80 grammes.

Le séparateur est appliqué ce jour-là sans difficulté pendant 40 minutes, et donne le résultat suivant :

	REIN DROIT	REIN GAUCHE	VESSIE
Quantité.	13 cmc.		
Couleur	Jaune pâle.	Jaune clair.	Jaune.
Urée.	21 gr. 47	19 gr. 21	21 gr. 47
Chlorures	11 gr. 20	10 gr. 01	11 gr.

Ce qui montre que les deux reins ont un bon fonctionnement.

Obs. 73. — *Néphrite droite.* — H. de 36 ans, se présente à la consultation le 20 novembre 1902, se plaignant de douleurs continuelles dans l'hypochondre droit, et parce qu'il a des urines troubles. Il a eu 4 blennorrhagies antérieures, dont la dernière remonte à 10 ans. Treize ans auparavant il a eu une bronchite suivie d'hémoptysies. Il n'a aucune fréquence : le jour il reste 5 heures sans uriner, la nuit il se relève 2 fois. Sa vessie a une bonne capacité de 150 grammes. L'extrémité inférieure du rein droit est bien sentie : le réflexe urétéro-vésical existe à droite.

La séparation des urines, faite le 27 novembre 1902, permet de constater que le rein droit élimine moins bien que le rein gauche.

L'instrument est laissé en place pendant 20 minutes.

L'analyse chimique faite par M. Giraudeau donne le résultat suivant :

	REIN DROIT	REIN GAUCHE	VESSIE
Quantité.	3 cmc.	7 cmc.	
Couleur	Jaune clair	Jaune pâle	Jaune pâle
Urée.	18 gr. 57	20 gr. 96	19 gr. 85
Chlorures.	10 gr. 60	11 gr. 95	11 gr. 20

Obs. 74. — *Hématurie rénale gauche.* — F. 35 ans, se présente le 25 novembre 1902, parce qu'elle urine du sang depuis 3 jours. L'hématurie est survenue brusquement en même temps qu'une douleur brusque dans l'hypochondre gauche. Jamais aucune autre maladie qu'une fièvre typhoïde six ans auparavant.

La vessie a une bonne capacité de 200 grammes. Le rein droit est mobile mais indolent, le rein gauche n'est pas perçu, mais la région est douloureuse à la pression.

Première application du séparateur, le 29 novembre 1902, pendant 20 minutes, donna :

	REIN DROIT	REIN GAUCHE	VESSIE
Quantité	23 cmc.	15 cmc.	—
Couleur	Claire pâle.	Teintée.	Teintée.
Urée	8 gr. 96	11 gr. 52	5 gr. 68
Chlorures	4 gr. 80	5 gr. 60	5 gr. 10
Dépôt	Quelq. leucoc.	Sang { hémat. leucoc.	Sang { hémat. leucoc.

Deuxième application le 13 décembre 1902, quand la malade n'urine plus de sang, donna :

Tube à droite. . . Urine pâle moins abondante.
Tube à gauche . . Urine foncée très abondante : le rein gauche est nettement polyurique.

L'analyse chimique donne le résultat suivant :

		REIN DROIT	REIN GAUCHE	VESSIE
Quantité dans le même temps.		19 cmc.	26 cmc.	—
Couleur		Jaune pâle.	Jaune pâle.	Jaune pâle.
Urée		10 gr. 24	12 gr. 81	11 gr. 52
Chlorures	1re prise. .	5 gr. 90	5 gr.	5 gr. 10
—	2e — . .	6 gr. 05	5 gr. 20	5 gr. 10

Obs. 75. — *Hydronéphrose intermittente infectée. Le séparateur montre que le rein sain fonctionne parfaitement.* — F. du service de M. le professeur Pozzi, a été néphrotomisée du côté gauche il y a plusieurs mois ; elle conserve une fistule lombaire et rend encore de temps à autre des urines troubles.

Le séparateur est appliqué le 5 décembre 1902, lorsque les urines de la vessie sont claires ; il donne le résultat suivant :

Tube droit. . . Urine claire, dont l'aspect est absolument semblable à celle de la vessie.
Tube gauche . . Pas une goutte d'urine ; seulement quelques gouttes d'eau boriquée.

La malade a pu conserver l'instrument pendant trois quarts d'heure sans douleur.

Obs. 76. — *Crises de coliques néphrétiques à gauche. Séparation des urines Néphrotomie gauche.* — H. de 26 ans, Égyptien, a des crises de coliques néphrétiques toujours à gauche depuis 2 ans. Depuis quelque temps, ces crises se rapprochent et se reproduisent tous les 15 jours en moyenne. Le 6 décembre 1902, le malade est en pleine crise; il apporte l'urine qu'il a rendue le matin, 2 heures avant, et qui contient du sable rouge; sa crise actuelle a commencé la veille à 5 heures du soir et s'est prolongée pendant la nuit, empêchant tout sommeil.

La *séparation* faite le même matin, à 9 heures et demie, donne le résultat suivant :

	REIN DROIT	REIN GAUCHE	VESSIE
	—	—	—
Quantité	14 cmc.	9 cmc.	
Couleur	Jaune ambrée.	Jaune pâle.	
Urée	25 gr. 62	14 gr. 09	25 gr. 62
Chlorures	9 gr. 60	7 gr. 40	9 gr. 80
Examen microscopique .	ac. urique abond. quelq. leucoc.	rares leucoytes.	cac. urique quelq. leucoc.

Le 15 décembre 1902, *néphrotomie* du rein gauche par M. Hartmann. On ne trouve pas trace de calcul, ni dans le bassinet, ni dans les calices, ni dans l'uretère, qui est cathétérisé de haut en bas.

Fermeture du rein au catgut; cessation des douleurs; guérison.

Obs. 77. — *Rein flottant avec uronéphrose infectée à droite.* — F. de 42 ans, a depuis près de 10 ans un rein flottant à droite. Depuis 6 mois, elle a des urines troubles et des crises douloureuses dans l'hypochondre droit. Les urines ne sont pas plus troubles après les crises douloureuses, mais ces crises deviennent de plus en plus fréquentes et pénibles.

Les urines sont troubles dans leur ensemble. Le rein droit est extrêmement abaissé; on peut le prendre tout entier entre les mains; il n'est pas volumineux, mais il est douloureux.

La capacité vésicale est de 150 grammes.

Le 13 décembre 1902, application du séparateur sans douleur, ni difficulté, pendant 40 minutes. Le résultat est d'abord :

Tube droit. . .	Quelques gouttes d'urine trouble.
Tube gauche . .	Urine claire en quantité.

Comme le rein droit ne semblait presque rien donner, M. le professeur Berger, qui assistait à l'opération, le souleva légèrement entre ses mains, et aussitôt on vit un flot d'urine très trouble tomber dans le tube droit. La différence entre les deux tubes était frappante :

Tube droit. . .	Urine trouble.
Tube gauche . .	Urine claire.

L'*examen chimique* fait par M. Carrion donne :

	REIN DROIT	REIN GAUCHE	VESSIE
	—	—	—
Volume	7 gr. 50	16 cmc.	
Urée	5 gr. 20	11 gr. 70	7 gr. 80
Chlorures.	5 gr. 55	11 gr. 09	4 gr. 67
Albumine.	abondante	assez abond.	petite quantité.
Examen microscopique .	leucocytes, cylindres granuleux.	leucocytes peu abondants.	

Obs. 78. — *Néphrite droite.* — H. de 45 ans, se présente le 13 décembre 1902, se plaignant d'avoir des urines troubles et teintées de sang depuis 3 semaines. Il a eu deux fois des coliques de plomb, et sa dernière attaque remonte à deux ans. Il urine toutes les heures le jour; la nuit il se relève une fois. La vessie a une bonne capacité de 150 grammes. Il est impossible de sentir l'un ou l'autre rein.

Le *séparateur* est appliqué le 20 décembre 1902 et donne le résultat suivant :

Tube droit. . . Urine trouble.
Tube gauche . . Urine claire.

L'*analyse*, faite par M. Giraudeau, donne le résultat suivant :

	REIN DROIT	REIN GAUCHE	VESSIE
	—	—	—
Quantité.	7 cmc.	8 cmc.	
Urée (par litre), 1re prise. .	6 gr. 96	10 gr. 24	10 gr. 24
— — 2e prise . .	8 gr. 96	10 gr. 52	

Le rein droit élimine donc moins que le rein gauche.

Obs. 79. — *Pyonéphrose gauche reconnue par le séparateur.* — F. de 32 ans, se présente, le 15 décembre 1902, à la consultation, avec des urines extrêmement troubles. Huit ans auparavant, elle a subi la néphrotomie du rein droit, faite par M. Hartmann, qui a permis de retirer plusieurs calculs ; 3 semaines après l'intervention, la malade se levait et n'avait pas de fistule.

Depuis quelque temps la malade souffre de son rein gauche. La capacité vésicale est bonne.

Le 15 décembre 1902, *première application du séparateur*, qui est bien toléré et qui montre le rein gauche atteint de polyurie trouble.

L'*analyse chimique*, faite par M. Giraudeau, donne :

	REIN DROIT	REIN GAUCHE	VESSIE
	—	—	—
Quantité	1 cmc.	15 cmc.	
Couleur	incolore.	jaune pâle.	jaune pâle.
Urée	5 gr. 12	9 gr. 80	10 gr. 24
Chlorures.	4 gr. 60	6 gr. 20	6 gr. 10
Dépôt	faible, quelques leucocytes	abondant, pus, leucoc. nombr.	abondant, pus, leuc. tr. nombr.

Le 23 décembre 1901, *deuxième application du séparateur*, donne des résultats absolument identiques : il est appliqué pendant 35 minutes.

	REIN DROIT	REIN GAUCHE	VESSIE
	—	—	—
Quantité	3 cmc.	34 cmc.	
Couleur	jaune pâle.	jaune pâle.	jaune pâle.
Urée	5 gr. 80	12 gr. 81	11 gr. 52
Chlorures	»	6 gr. 60	6 gr. 05
Dépôt	peu, quelques leucocytes.	abondant, épais, filant, leucocytes extr. nombreux. qq. hématies.	abondant, épais, filant, leucocytes extr. nombreux.

La malade a refusé jusqu'ici toute nouvelle intervention.

Obs. 80. — *Tumeur de la rate. Albuminurie.* — F., 47 ans, se plaignant d'amaigrissement et de douleurs dans la région du flanc gauche avec troubles digestifs concomitants, urines albumineuses. Envoyée comme atteinte de tumeur du rein. Grosse tumeur du flanc gauche prenant le contact lombaire. Application du séparateur. L'urine est un peu plus abondante du côté droit ; mais des deux côtés elle est albumineuse et contient une proportion d'urée à peu près identique.

6 janvier 1903, incision curviligne parallèle au bord costal, allant de la région lombaire au bord externe du muscle droit en avant. Splénectomie. Guérison.

De l'examen de ces 80 observations, qui représentent près de 200 applications du séparateur, on peut tirer quelques conclusions :

1° L'application du séparateur ne détermine pas d'accidents ; c'est en somme un cathétérisme ordinaire. Il suffit d'avoir un instrument bien désinfecté, ce qui est aisé à obtenir avec ce séparateur d'une construction très simple ;

2° Ce séparateur peut être également employé pour les deux sexes : 35 observations chez l'homme, 45 observations chez la femme [1] ;

3° Il peut être mis en place dans des vessies relativement petites, ne présentant qu'une capacité de 60 grammes ;

4° Il ne peut être appliqué chez la femme lorsqu'il existe des déformations de l'utérus (fibrome, cancer du col, état gravide, etc.) ;

[1] Depuis la rédaction de ce mémoire, nous avons eu l'occasion d'appliquer le séparateur sur 29 autres malades, ce qui porte le total des malades séparés à 109, 49 hommes, 57 femmes et 3 enfants (2 fillettes et 1 garçon).

5° Son application doit être précédée du passage de béniqués chez l'homme, de bougies d'Hégar chez la femme, lorsque le canal est rétréci ou scléreux ;

6° Dans ces derniers temps, nous avons fait construire, par M. Gentile, un séparateur de dimensions réduites, avec lequel nous avons pu séparer l'urine des deux reins chez un garçon de 14 ans et chez une fillette de 9 ans. Ce séparateur mesure, comme calibre, le n° 15 de la filière Charrière.

XII

LE TRAITEMENT CHIRURGICAL DES LÉSIONS NON NÉOPLASIQUES DE L'ESTOMAC[1]

Par Henri Hartmann.

Le premier qui eut l'idée de traiter chirurgicalement certaines affections non néoplasiques de l'estomac, semble être Gussenbauer qui, dès 1876, écrivait : A mon avis, *il est évident qu'une sténose pylorique marquée qui, par ses suites, entraînera nécessairement la mort, indique* encore plus qu'un cancer *l'ablation du pylore.*

Il faut toutefois aller jusqu'en 1882 pour voir Rydygier mettre ce principe en pratique et enlever le pylore atteint d'ulcère sténosant chez une malade, qu'il pouvait encore montrer guérie 18 ans plus tard, en 1900[2].

C'est encore Rydygier qui, en 1884, a publié le premier cas de guérison de sténose fibreuse du pylore par la gastro-entérostomie.

A partir de ce moment, les opérations se sont multipliées. A la pylorectomie et à la gastro-entérostomie sont venues s'ajouter des opérations nouvelles, la pyloroplastie, la gastrorraphie, la gastropexie, la gastrolysis (libération d'adhérences). Dès 1894, Doyen pouvait publier 25 opérations personnelles pour lésions non néoplasiques et préconisait le traitement opératoire de ces lésions[3].

[1] Dans ce travail nous laissons de côté les opérations pour perforation aiguë d'ulcère avec péritonite généralisée et celles pour abcès sous-phréniques, ces opérations devant être envisagées à part et ne pouvant être rapprochées de celles que nous étudions aujourd'hui.

[2] Rydygier, Mein ältester bis jetzt am Leben Gebliebener Fall von Pylorusresektion. *Centralbl. f. Chir.*, Leipzig, 1900, n° 32, p. 813. La malade se porte actuellement encore très bien (communic. écrite le 25 février 1903).

[3] Doyen, *Traitement chirurgical des affections de l'estomac*, Paris, 1894.

De nombreux travaux ont été publiés depuis cette époque. Les citer tous nous entraînerait trop loin ; aussi nous contenterons-nous de mentionner la discussion du Congrès allemand de chirurgie en 1897, les travaux de Mikulicz[1] en 1897 ; de Carle et Fantino[2] en 1898, de Terrier et Hartmann en 1899, de Mayo Robson[3] en 1900, de Körte et Herzfeld[4] en 1901, de Hermann Schloffer[5] en 1902.

Des statistiques importantes paraissaient pendant le même temps, les unes globales, comme celles de Haberkant[6], de Chlumskij[7], de Mayo Robson[8], de Terrier et Hartmann[9]; les autres plus intéressantes, relatant la série intégrale des opérations pratiquées dans la même clinique, celles de Mikulicz[10], de Petersen et Machol[11], de Körte[12], de Kennedy Dalziel[13], de Robson et Moynihan[14], des frères Mayo[15]. Nous ajoutons à ces statistiques nos faits personnels et la série inédite des cas opérés par

1 Mikulicz, Die chirurgische Behandlung des chronischen Magengeschwürs. *Berlin. klin. Woch.*, 1897, p. 488, 522, 540, 561.

2 Carle et Fantino, *Arch. f. klin. Chir.*, Berlin, 1898, t. LVI, p. 217. — Terrier et Hartmann, *Chirurgie de l'estomac*, Paris, 1899.

3 Mayo Robson, The surgery of the stomach. *Lancet*, London, 1900, t. I, p. 671, 747 et 830.

4 W. Körte et J. Herzfeld, Ueber die chirurgische Behandlung des Magengeschwürs und seiner Folgezustände (Pylorusstenose, Magenerweiterung, Blutung). *Arch. f. klin. Chirurgie*, Berlin, 1901, t. LXIII, p. 1.

5 Hermann Schloffer, Die an der Wölfler'schen Klinik seit 1895 operirten Fälle von gutartiger Magenerkrankung, Bemerkungen zur Gastro-enterostomie. *Beitr. z. klin. Chir.*, Tübingen, 1902, t. XXXII, p. 310.

6 Haberkant, Ueber die bis jetzt erzielten unmittelbaren und weiteren Erfolge der verschiedenen Operationen am Magens. *Arch. f. klin. Chir.*, Berlin, 1896, t. LI, p. 484 et 861.

7 V. Chlumskij, Ueber die Gastro-enterostomie. Statistische und experimentelle Studien. *Beitr. z. klin. Chir.*, Tübingen, 1898, t. XX, pp. 231 et 487.

8 Mayo Robson, The surgery of the stomach. *Lancet*, London, 1900, t. I, p. 671, 747 et 830.

9 Terrier et Hartmann, *loc. cit.*, *passim.*

10 Petersen et Machol, Beiträge zur Pathologie und Therapie der gutartigen Magen Krankheiten. *Beit. z. klin. Chir.*, Tübingen, 1902, t. XXXIII, p. 297. On trouve, dans ce travail, une statistique relatant 104 cas consécutifs de la clinique de Czerny.

11 Mikulicz, Bericht über 103 Operationen am Magen. *Arch. f. klin. Chir.*, Berlin, 1896, t. LI, p. 9, et *Handbuch der praktischen Chirurgie*, Stuttgart, 1900, t. IV, p. 294.

12 Körte, *loc. cit.*

13 T. Kennedy Dalziel, 30 cases of gastro-enterostomy for non malignant affections of the stomach. *Lancet*, London, 23 août 1902, t. II, p. 503.

14 Mayo Robson et Moynihan, *Diseases of the stomach*, London, 1901.

15 William J. Mayo, Surgery of the stomach. *Boston med. and surgic. Journ.*, 1902, t. I, p. 451.

Rydygier, Garré, Mayo Robson, Moynihan et les frères Mayo, qui ont bien voulu nous envoyer le relevé de leurs opérations.

Aussi croyons-nous le moment venu de faire le bilan des résultats obtenus, recherchant non seulement les *résultats opératoires immédiats*, mais encore les *résultats éloignés*, de manière à pouvoir poser ensuite les *indications de l'intervention.*

I. — Résultats opératoires immédiats[1].

Considérés en bloc et indépendamment de la nature de l'opération pratiquée, les résultats opératoires immédiats sont les suivants :

Czerny (1882 à 1901) . .	105 cas	11 morts	10,47	p. 100
Mikulicz (1890 à 1899) . .	70 —	7 —	10	—
Wölfler (1895 à 1902) . .	20 —	2 —	10	—
Garré	50 —	4 —	8	—
W. J. et C. H. Mayo. . .	148 —	9 —	6	—
Hartmann (1895 à 1903) .	65 —	9 —	13,8	—
Soit au total	458 —	39 —	8,5	—

En réalité, la mortalité actuelle est notablement moindre, comme on peut le voir lorsque l'on divise ces statistiques en deux parties.

STATISTIQUE DE CZERNY

Avant septembre 1895.	32 cas	7 morts	22	p. 100
Du 5 septembre 1895 au 1er janvier 1900	83 —	4 —	4,8	—

STATISTIQUE DE MIKULICZ

De 1890 à 1897	30 cas	4 morts	13,3	p. 100
De 1897 à 1900	40 —	3 —	7,5	—

[1] Nous laisserons de côté les statistiques globales et ne nous appuierons que sur des séries représentant la statistique intégrale d'un chirurgien.

STATISTIQUE PERSONNELLE

De 1895 à 1899.	23 cas	5 morts	21,73 p. 100
De 1900 à 1902.	42 —	4 —	9,52 —

La mortalité opératoire s'est donc considérablement abaissée ; encore devons-nous dire que, tout au moins en ce qui nous concerne, la statistique est chargée de mauvais cas par suite de l'ignorance où sont encore beaucoup de nos confrères qui, méconnaissant les ressources dont dispose la chirurgie, laissent leurs malades s'affaiblir progressivement, les soulageant à peine par des traitements illusoires et ne leur conseillant l'intervention qu'à la dernière période, quand la mort les guette à bref délai.

Faites à temps, les opérations, dans le cas de lésions non néoplasiques de l'estomac, donnent des résultats immédiats excellents. Nous pouvons le prouver facilement par l'analyse de nos observations.

Si, au lieu de les diviser en deux périodes chronologiquement, nous les séparons en deux catégories :

1° L'une, renfermant les cas que nous ont adressés des médecins au courant de la thérapeutique des maladies de l'estomac, le professeur Hayem et son élève Lion, notre collègue et ami le docteur Soupault ;

2° L'autre, renfermant les cas envoyés par d'autres médecins ou venus à nous directement, mais généralement tardivement, après avoir été pendant un temps très long inutilement traités par de nombreux praticiens ;

Nous voyons que la première catégorie, qui comprend 39 cas, n'a donné que 1 mort, 2,56 p. 100, alors que la deuxième compte 25 cas avec 8 morts, 32 p. 100.

Cela nous prouve de la manière la plus nette que *la mortalité, dans les opérations pour lésions non néoplasiques de l'estomac, dépend presqu'exclusivement du médecin*, qui sait ou non poser à temps l'indication opératoire[1]. C'est là, du reste, un point relevé aussi par Peter-

[1] Cette influence du médecin se voit avec la plus grande netteté dans la statistique de Rydygier qui, successivement chirurgien à Chelmno, Cracovie et Leopol, a, au début et à la finde sa carrière, des résultats excellents, alors que dans la période intermédiaire, il a une mortalité assez considérable, parce qu'à Cracovie « on manquait de confiance pour les opérations de l'estomac ».

sen et Machol, qui disent que, si les résultats se sont notablement améliorés dans la clinique de Czerny, cela tient non seulement au perfectionnement de la technique, mais aussi à ce fait, que l'intervention n'étant plus considérée comme une ressource ultime et d'une gravité exceptionnelle, les malades viennent trouver le chirurgien de bonne heure et ne se présentent plus dans un état général déplorable, comme il y a une dizaine d'années. A Paris, les médecins ne sont, en général, malheureusement pas encore convaincus de cette vérité.

A. — Gravité suivant la nature de l'intervention[1]

1° *Gastro-entérostomies.*

Czerny	80 cas	5 morts
Kocher[2]	15 —	0 —
Wölfler[3]	15 —	1 —
Kennedy Dalziel[4]	30 —	1 —
Rydygier (comm. écrite)	36 —	8 —
Mayo W.-J. et Ch. (comm. écrite)	101 —	6 —
Mayo Robson (comm. écrite)	112 —	7 —
Moynihan (comm. écrite)	35 —	1 —
Garré (comm. écrite)	34 —	4 —
Hartmann[5]	55 —	8 —
Soit au total	487 —	39 —

La mortalité globale de la gastro-entérostomie est donc de 8 p. 100.

[1] Nous n'avons pas fait le relevé des dilatations simples du pylore, cette opération étant abandonnée aujourd'hui.

[2] Statistique publiée par Oscar Kaiser, Ueber die Erfolge der Gastro-enterostomosis. *Deutsche Zeitsch. f. Chir.*, Leipzig, 1901, t. LXI, p. 294.

[3] Statistique publiée par Hermann Schloffer, Die an der Wölfler'schen Klinik seit 1895, operirten Fälle von gutartiger Magen-er Krankung, *Beitr. r. klin. Chir.*, Tübingen, 1902, t. XXXII, p. 310.

[4] Kennedy Dalziel, *Lancet*, London, 23 août 1902, t. II, p. 503.

[5] Nos 48 premières gastro-entérostomies sont publiées *in extenso* dans la thèse de notre élève L. Leroy, *De la gastro-entérostomie dans les affections non cancéreuses de l'estomac*. Th. de Paris, 1901-1902, n° 485.

2° *Gastrectomies* (statistiques intégrales)[1].

Mayo Robson	6 cas	0 mort
Wölfler.	2 —	1 —
Rydygier	9 —	4 —
Czerny	11 —	6 —
Garré	3 —	0 —
Hartmann	4 —	1 —
Soit au total	32 —	12 —

La mortalité globale de la gastrectomie est donc de 37,5 p. 100.

3° *Pyloroplasties* (statistiques globales).

Terrier et Hartmann. . .	121 cas	19 morts	15,7 p. 100
Mayo Robson	318 —	49 —	15,4 —

4° *Gastroplasties* (statistique globale)[2].

39 cas 5 morts.

5° *Gastro-gastrostomies* (statistique globale)[3].

13 cas 1 mort.

6° *Gastrolysis* (statistique globale)[4].

79 cas 2 morts.

[1] Rodman, dans une statistique globale, a réuni 40 gastrectomies avec 6 morts (Rodman, *Philad. med. Journ.*, 9 juin 1900).

[2] Statistique faite en ajoutant aux 21 cas réunis par Moynihan (on hour-glass stomach, *Lancet*, London, 27 avril 1901, p. 1192) 13 cas de Mayo Robson (Surgical treatment of chronic ulcer of stomach, *ibid*, 25 mars 1901, p. 1458), 1 cas de Körte et Herzfeld (*Arch. f. klin. Chir.*, Berlin, 1901, t. LXIII, p. 1), 4 inédits, 3 communiqués par le professeur Garré (de Königsberg) et 1 communiqué par W.-J. Mayo.

[3] Statistique faite en ajoutant aux 9 cas réunis par Moynihan (*loc. cit.*) 4 autres cas. 1 de Chaput, 2 de Roux, tous 3 guéris, et publiés *in* Guillemot, *l'Estomac biloculaire*, Th. de Paris, 1898-1899, n° 611, de W.-J. Mayo.

[4] Aux 77 cas de la statistique de Mayo Robson publiée en 1900, nous ajoutons 2 cas

7° *Gastropexies* (statistique globale)[1].

9 cas 0 mort.

8° *Gastroplications* (statistique globale)[2].

35 cas 2 morts.

B. — Gravité suivant la nature de la lésion

1° *Rétrécissements pyloriques ou sous-pyloriques.*

La gravité de l'intervention semble très minime dans ces cas, à moins qu'il n'y ait une altération considérable de l'état général caractérisée par un affaiblissement extrême et une perte complète de l'élasticité de la peau de l'abdomen, qui conserve l'empreinte du pli qu'on y fait et a une consistance générale de suif. Dans ce dernier cas, on doit craindre de voir le malade s'éteindre progressivement en quelques jours sans fièvre, sans péritonite, par cachexie aiguë en quelque sorte, ou par suite de complication pulmonaire. Au contraire, les malades qui luttent, qui vomissent fréquemment, avec efforts, voient leur état se modifier favorablement presqu'aussitôt après l'intervention.

La mortalité de la gastro-entérostomie dans les sténoses est de 7 sur 55 cas dans la statistique de Czerny (4 pneumonies, 1 maladie intercur-

personnels, guéris. Depuis 1900 Mayo Robson a publié 9 nouveaux cas guéris comme les 47 premiers réunis dans la première statistique (*Lancet*, 25 mai 1901, p. 1459).

[1] Cette statistique a été faite en réunissant 1 cas de Duret (*Revue de chirurgie*, Paris, 1896, p. 421), 4 de Rovsing (*Arch. f. klin. Chir.*, Berlin, 1898, t. LX, p. 812), 1 de Davis (*Western. med. Review*, 15 octobre 1897), 1 de Stengel et Beyea (*Amer. J. of med. Sc.*, Philadelphia, 1899, t. I, p. 663), 2 cas personnels.

Dans les cas de Duret, Rovsing et dans un de nos cas il y a eu gastropexie au sens propre du mot. Dans ceux de Davis, de Stengel et Beyea, et dans un de nos cas, il y a eu combinaison d'une gastroplication à un raccourcissement du ligament gastro-hépatique et gastrophrénique, sorte de gastropexie indirecte.

[2] Statistique faite en adjoignant aux 28 cas réunis par Mayo Robson 3 cas de Guelliot, 1 de J.-L. Faure, 1 de Jonnesco, publiés par M. Clerc (*De la Gastroplication*, Th. de Paris, 1899-1900, n° 441), 1 de W.-H. Horrocks (*Annals of Surgery*, Philad., 1899, t. II, p. 249) et enfin 1 cas personnel, notre premier cas se trouvant relevé dans la statistique de Mayo Robson.

rente, 1 hémorragie 2 mois après l'opération, 1 tuberculose avec cachexie).

Dans notre statistique personnelle, elle est de 4 sur 30 cas (2 diarrhées incoercibles, 1 abcès ancien du foie, 1 infection gastrique sans péritonite, l'anastomose avait porté sur une portion d'estomac infiltrée par l'inflammation péri-ulcéreuse).

2° *Gastro-succorrhée, hyperchlorhydrie.*

Dans ces cas, dont un certain nombre correspondent à des ulcères dont l'existence ne s'était pas révélée par des signes cliniques, et où le symptôme prédominant était la gastralgie, la gastro-entérostomie semble tout à fait bénigne. La mortalité est nulle dans les 6 cas de Czerny et dans les 13 de notre statistique personnelle.

3° *Ulcères.*

Dans les ulcères cliniquement évidents, sans stase gastrique, mais avec syndrome pylorique[1] et souvent petites hématémèses à répétition, nos résultats ont également été assez bons, 8 cas, 7 guérisons, 1 mort par hématémèse secondaire. Mayo Robson réunit 19 cas avec 2 morts, 10,5 p. 100. Il n'en est, au contraire, pas de même chez les malades qui présentent de grandes hématémèses. Sur 3 opérations, nous avons 2 morts et 1 guérison.

Un malade, qui avait des hématémèses et une intolérance gastrique absolue, a succombé après une gastro-entérostomie. En l'absence d'autopsie, nous ne savons pas exactement quelle a été la cause de la mort, survenue sans symptôme péritonéal, sans complication pulmonaire, avec un peu de diarrhée, de la fièvre, de la sécheresse de la langue, un léger subictère, de l'albuminurie passagère, de l'urobilinurie[1].

Une gastro-entérostomie, pratiquée chez une femme ayant eu des

[1] Sous ce nom nous avons décrit avec Soupault les douleurs apparaissant plusieurs heures après l'ingestion des aliments, au moment où doit se faire l'évacuation de l'estomac, douleurs persistant un temps plus ou moins long, cessant presque immédiatement lorsque survient un vomissement. Nous avons été tentés d'attribuer ces douleurs à des accidents de spasme pylorique.

[2] Ce malade avait eu une chloroformisation difficile.

hématémèses abondantes, a été suivie de mort le lendemain dans le collapsus. A l'autopsie, on ne trouva aucune lésion autre qu'une exulcération de la muqueuse, qui fut difficile à découvrir, même à l'autopsie. L'hémorragie ne s'était pas reproduite.

Une gastro-entérostomie, chez un homme présentant des hématémèses abondantes avec intolérance gastrique, a, au contraire, été suivie de guérison.

En somme, les résultats de notre intervention dans les ulcères avec grandes hématémèses n'ont pas été brillants. Si nous rapprochons de nos 3 observations celles des chirurgiens étrangers, nous voyons que Czerny[1] sur 4 opérations a 1 mort, Mikulicz[2] 3 morts sur 4 opérations, ce qui nous donne, en additionnant ces 2 statistiques intégrales à la nôtre, 7 morts sur 11 cas, soit 63 p. 100.

Ces chiffres concordent avec les statistiques globales publiées, avec celle de notre ancien élève, aujourd'hui notre collègue, Savariaud, qui avait réuni 15 interventions pour hémorragie aiguë avec 10 morts, soit 66 p. 100[3]; avec celle de Mayo Robson, qui a rassemblé 42 cas avec 15 morts, soit 64,2 p. 100[4].

La gravité de l'intervention dans la grande hématémèse se comprend facilement, si l'on se rappelle qu'elle est pratiquée sur un malade en état de débilité aiguë et qu'elle est, de plus, souvent difficile si l'on veut, comme cela semble rationnel, agir directement sur le point qui saigne.

Dans certains cas, on a toutes les peines du monde à trouver l'exulcé-

[1] Petersen et Machol, *loc. cit.*, 1er cas : Excision partielle de l'ulcère combinée à la gastro-entérostomie, guérison ; 2e et 3e cas : gastro-entérostomie, guérison ; 4e cas : excision simple, mort au troisième jour par anémie et pneumonie.

[2] Mikulicz (*Handb. d. prakt. Chir.*, loc. cit.), 1er cas : excision d'un ulcère ayant érodé la coronaire, guérison ; dans les trois autres ulcères envahissant les tissus voisins, il est impossible de lier les vaisseaux au milieu de tissus infiltrés et cartonnés, attouchement au thermocautère. Mort de collapsus dans les trois cas.

[3] Savariaud, *De l'Ulcère hémorragique de l'estomac et de son Traitement chirurgical*, Paris, 1898.

[4] Mayo Robson, *loc. cit.* Tout récemment Kaupe a publié une statistique meilleure (W. Kaupe, Ist bei lebensbedrohender Magenblutung in Folge von Ulcus Ventriculi ein operativer Eingriff indicirt, und welcher? *Deutsche Zeitschr. f. Chir.*, Leipzig, 1902, t. LXII, p. 566). Mais, lorsqu'on analyse les observations sur lesquelles repose ce travail, on voit que l'auteur a confondu des cas très différents, un ulcère du duodénum, des ulcères de l'estomac avec petites hématémèses répétées et que, par conséquent, sa statistique ne s'applique pas aux cas que nous visons ici, ceux de grande hématémèse brusque, aiguë en quelque sorte.

ration, même sur la table d'autopsie, ainsi que cela nous est arrivé, comme nous l'avons dit plus haut, ainsi que l'ont spécifié aussi von Eiselsberg, Hirsch, Weir Foote et d'autres.

Dans d'autres cas, l'ulcère est térébrant, pénètre profondément dans des organes voisins (pancréas, foie). L'excision de l'ulcère est impossible, la ligature du point qui saigne l'est aussi par suite de l'infiltration et de la friabilité des tissus. On en est réduit à toucher les parties avec le thermo cautère, à tenter la suture de l'ulcère par l'application de points profonds, à faire, comme Roux, une ligature artérielle à distance.

Tous ces moyens sont infidèles. Aussi comprend-on que, dans de pareils cas, bien qu'il semble étrange de ne pas aller droit au point qui saigne, on ait eu recours à un moyen indirect, une gastro-entérostomie qui, mettant l'organe au repos, a plusieurs fois exercé une action favorable.

Aussi, est-ce dans les cas d'estomac se contractant violemment et saignant que la gastro-entérostomie triomphe.

Celle-ci donne, du reste, des résultats immédiats excellents dans les petites hématémèses à répétition ; comme tous les chirurgiens ayant une pratique assez étendue dans la thérapeutique opératoire des maladies de l'estomac, nous avons eu des succès en pareil cas. Tout le monde est d'accord sur ce point.

4° *Sténose congénitale du pylore.*

Nous n'avons jamais eu l'occasion d'intervenir pour les accidents décrits chez les nouveau-nés sous les noms de rétrécissement congénital du pylore, sténose pylorique congénitale hypertrophique, *hyperemesis lactentium*[1]. Aussi nous contenterons-nous de reproduire la statistique dressée par Trautenroth, y ajoutant simplement deux cas de Dent[2].

[1] Sur cette affection encore mal connue on trouvera de nombreux documents dans Neurath (R.), Die angeborene hypertrophische Pylorusstenose. *Centralblatt d. Grenzgeb. d. Med. u. Chir.*, Iéna 1899, p. 696 et 757. Nous citerons postérieurement à ce travail d'ensemble, où sont analysés la plupart des travaux parus antérieurement : Meinhardt-Schmidt, Ueber Hyperemesis Lactentium, ihr Verhältniss zur « congenitalen hypertrophischen Pylorusstenose » bezu zum Pylorospasmus und ihre chirurgische Heilbarkeit durch Ueberdehnung des Pylorus. *Arch. f. klin. Chir.*, Berlin, 1901, t. LXIII, p. 976. Trautenroth, Ueber die Pylorusstenose der Saüglinge. *Mitteil. aus den Grenzgeb. d. Med. u. Chir.*, Iéna, 1902, t. IX, p. 724.

[2] E. Cautley et C.-T. Dent, Congenital hypertrophic stenosis of the pylorus aud its treatment by pyloroplasty, *Lancet*, Londres, 20 décembre 1902, p. 1679.

Divulsion du pylore.

OPÉRATEUR	DATE D'OPÉR.	AGE D'ENFANT	RÉSULTAT
Nicoll	25 juillet 1899	6 semaines	G.
Meinhard-Schmidt. . .	18 déc. 1900	8 —	G.

Pyloroplastie.

Sonnenburg	21 sept. 1897	6 ans	Récidive.
Ph. Braun	18 déc. 1900	10 semaines	M. après 20 h.
Dent	10 juin 1902	8 semaines	G.
—	19 août 1902	6 —	G.

Gastro-entérostomie.

Stern	3 juin 1897	48 jours	M. la nuit suiv.
Hahn	fin nov. 1897	6 ans (récidive du cas Sonnenburg).	G.
Willy Meyer	23 janvier 1898	44 jours	M. après 30 h.
—	Quelques jours plus tard.	?	M. après 13 h.
Lobker.	25 juillet 1898	10 semaines	G.
Fritsche	28 janvier 1899	44 jours	G.
Lobker	6 juin 1899	7 semaines	M. péritonite.
Kehr.	27 octobre 1899	8 semaines	G.
—	2 février 1900	8 semaines	G.
Trautenroth.	19 août 1901	39 jours	G.

II. — **Résultats éloignés.**

Bien que préconisée encore aujourd'hui par un des chirurgiens les plus experts dans la thérapeutique opératoire des affections stomacales, par Mickulicz, la *pyloroplastie*, qui n'est, du reste, possible que dans les pylores souples, mobiles et libres, ou ne présentant que des adhérences molles, faciles à détacher, semble de plus en plus délaissée

par les chirurgiens. Elle a, en effet, donné des résultats éloignés médiocres dans un certain nombre de cas (Lauenstein, Lobker, Doyen, Rohmer' Czerny, Wölfler, nous-même).

L'hypothèse, émise par Kausch, que la pyloroplastie exposerait moins que la gastro-entérostomie à la formation d'ulcères peptiques de l'intestin[1] ne semble guère fondée. Comme le fait très justement remarquer Roux : « Préférer la pyloroplastie à la gastro-entérostomie à cause des ulcères peptiques, c'est oublier que ce pylore balafré est incontinent et laissera passer le suc gastrique dans l'intestin grêle aussi vite qu'une bouche de gastro-entérostomie[2]. »

La *gastrolysis*, ou libération d'adhérences périgastriques, n'a donné de bons résultats éloignés que dans les cas d'adhérences localisées, point de départ de crampes et de tiraillements quand l'estomac se remplit ou se vide, causes de véritables gastralgies.

Dans les adhérences en nappe, l'opération a été souvent suivie de récidive. Elle est, du reste, dans ces derniers cas, souvent compliquée de résection.

La *gastroplication*, combinée à la *gastropexie* nous a, dans un cas de dilatation considérable avec ptose, donné un résultat définitif parfait. Ces deux opérations n'ont été que trop rarement pratiquées pour que nous nous arrêtions à l'étude de leurs résultats éloignés.

Nous laisserons de même de côté les résultats éloignés des opérations pratiquées dans le cas d'estomac biloculaire (*gastroplastie*, *gastro-gastrostomie*, *gastro-entérostomie* faite *sur la poche cardiaque*). En principe nous croyons qu'à part le cas de poche cardiaque très petite, la gastro-entérostomie faite sur celle-ci est l'opération de choix, parce qu'en même temps qu'elle fait cesser les accidents dus au rétrécissement stomacal, elle agit favorablement sur l'ulcère causal, qui souvent n'est que partiellement cicatrisé.

La *résection* des lésions bénignes de l'estomac a donné des résultats éloignés excellents chez 3 de nos malades. Comme c'est une opération qui n'est que rarement indiquée à cause de sa gravité, nous nous conten-

[1] Ces ulcères peptiques ont été observés par Hahn, Mickulicz, Kocher, Braun, Steinthal, Körte, Quénu, etc.; nous n'en avons jamais rencontré, après nos 55 gastro-entérostomies ; de même Rydygier dans 36 gastro-entérostomies.

[2] Bourget et Roux, *la Gastro-entérostomie*, Paris, 1902, p. 49.

terons pour ces faits d'une simple mention et nous aborderons immédiatement l'étude des résultats éloignés de la *gastro-entérostomie*[1].

D'une manière générale la gastro-entérostomie, en permettant à l'estomac, dans les cas où il se vide mal (rétrécissement ou spasme pylorique), d'évacuer son contenu dans les délais normaux, supprime les fermentations des liquides de stase et par là même leurs conséquences, irritation de la muqueuse, altération générale de l'organisme par résorption des toxines formées dans ces liquides.

Aussi s'explique-t-on facilement que non seulement elle fait disparaître les troubles subjectifs (douleurs, aigreurs, éructations, vomissements), mais qu'en même temps elle amène un retour de l'appétit, un retour de la température à la normale quand il existait un léger mouvement fébrile, et une amélioration considérable dans l'état général des malades, qui reprennent leurs forces, augmentent en poids et reviennent à la santé.

Nous ne nous arrêterons pas sur les modifications de l'état fonctionnel et de l'état chimique de l'estomac, sur la diminution de ses dimensions, le retour de sa motilité, l'abaissement fréquent du taux de son acidité. Ce sont là des conséquences générales de la gastro-entérostomie que nous avons déjà exposées dans un mémoire antérieur[2] et que l'on trouvera étudiées plus loin par notre collègue Soupault[3].

Nous ne nous occuperons ici que des variations que présentent ces résultats éloignés suivant les lésions qui ont motivé l'intervention.

Dans le cas d'obstacle mécanique à l'évacuation du contenu de l'estomac, obstacle dont on peut affirmer l'existence, comme l'a indiqué dès 1892 le professeur Hayem, à ce fait que le cathétérisme pratiqué le matin à jeun ramène un liquide chargé de résidus alimentaires, la gas-

[1] Disons cependant que les résultats éloignés de la pylorectomie se sont montrés excellents dans la statistique de Rydygier qui a pu suivre des malades guéris pendant 22 ans, 3 ans, 1 an (communication écrite).

[2] Hartmann et Soupault, Les résultats éloignés de la gastro-entérostomie. *Revue de chirurgie*, Paris, 1899, t. XIX, p. 137 et 330. Nos conclusions ont été confirmées par les travaux parus postérieurement. Roman Reneki, Ueber die funktionellen Ergebrusse nach Operationen am Magen bei Ulcus und gutartiger Pylorusstenose. *Mitteil. aus den Grenzgeb. der Medic. und Chirurg.*, Iéna, 1901, t. VIII, p. 291. — Oscar Kaiser, Ueber die Erfolge der Gastro-enterostomosis. *Deutsche Zeitschr. f. Chirurg.*, Leipzig, 1901, t. LXI, p. 294.

[3] Voir plus loin : Soupault, Influence de la gastro-entérostomie sur le chimisme gastrique dans les ulcères du pylore, p. 232.

tro-entérostomie donne des résultats éloignés excellents. Ces résultats définitifs sont obtenus non seulement dans les cas de *rétrécissements pyloriques*, mais aussi dans les *rétrécissements sous-pyloriques*, où à la stase alimentaire s'ajoute la présence d'une grande quantité de bile.

Sur 48 sténoses pyloriques opérées dans la clinique de Czerny, nous relevons 41 guérisons complètes, 3 améliorations notables, 4 récidives par rétrécissement de l'orifice anastomotique (dont 2 guéries par une gastro-entéroplastie secondaire).

Sur 20 sténoses pyloriques ou sous-pyloriques opérées par nous[1] et suivies pendant des périodes variant de 1 à 4 ans, nous notons 18 guérisons complètes, les malades mangeant de tout, ne suivant aucun traitement, et deux améliorations considérables. Dans un de ces derniers cas, la stase a disparu, mais le malade éprouve encore quelques douleurs d'estomac ; dans l'autre, le malade, bien qu'ayant gagné 12 kilogrammes en poids, a de temps à autre des régurgitations bilieuses et est obligé de suivre un régime[2].

Dans un cas de stase gastrique par *ulcère sténosant du pylore*, mais *avec périgastrite étendue*, la gastro-entérostomie a fait cesser les phénomènes douloureux ; la malade est très améliorée, mais le cathétérisme, pratiqué le matin à jeun, permet de constater que la stase persiste.

Sept ulcères de l'estomac, dont 2 présentant de petites hématémèses à répétition, restent guéris depuis un laps de temps variant de 1 à 3 ans. Ces guérisons complètes de l'ulcère par la gastro-entérostomie ne sont toutefois pas constantes. Mickulicz insiste sur ce fait qu'un ulcère guéri en apparence peut récidiver. Un de ses malades, gastro-entérostomisé pour un ulcère du pylore, resta guéri 6 mois, puis eut une hématémèse considérable. Il y avait retour de l'hyperacidité et insuffisance motrice

[1] Il s'agissait dans 15 cas d'une sténose consécutive à un ulcère, sans qu'on puisse préciser s'il s'agissait ou non d'un ulcère cicatrisé, 1 fois d'un rétrécissement consécutif à une brûlure du pylore, 1 fois d'un rétrécissement sous-pylorique, 1 fois d'une sténose pylorique consécutive à un ulcère encore en voie d'évolution, comme le prouvaient des hématémèses récentes.

[2] Rydygier a pu suivre 5 de ses opérés de gastro-entérostomie pour sténose pendant 4 ans, 3 ans et demi, 3 ans, 2 ans et demi, 2 ans et constater le maintien de la guérison. Il a de même noté la persistance de la guérison par la gastro-entérostomie dans 3 cas d'ulcère sans sténose pendant 6 ans et demi, 5 ans, 1 an et demi (lettre du 22 février 1903).

légère. On fit une jéjunostomie et on laissa fonctionner pendant 2 mois la bouche jéjunale ; le malade guérit définitivement. Chez un autre malade Mikuliez fit pour des symptômes d'ulcère une gastro-entérostomie ; après une amélioration temporaire, il dut rouvrir le ventre, et trouva un ulcère sur la bouche gastro-intestinale. Il enleva l'ulcère et refit une gastro-entérostomie avec entéro-anastomose. Après une amélioration temporaire il y eut de nouveau une récidive. Une troisième opération fit constater encore un ulcère au niveau de la bouche.

Ces faits sont heureusement exceptionnels et la gastro-entérostomie, tout en n'étant pas un traitement radical de l'ulcère, semble cependant supérieure à la résection, qui a plusieurs fois été suivie de la formation d'un nouvel ulcère en un autre point de l'estomac.

Cinq gastro-entérostomies, que nous avons pratiquées chez des *hyperchlorhydriques* présentant le complexus symptomatique du *syndrome pylorique*, se comportent très bien après 1 an, 3 ans, 3 ans et demi écoulés.

Six hyperchlorhydriques, chez lesquels on trouvait le *syndrome pylorique* et de la *gastro-succorrhée* sans stase alimentaire, restent complètement guéris, 2 après 2 ans, 1 après 3 ans écoulés. Il semble donc bien établi, d'après nos observations, que les ulcères manifestes ou même les ulcères latents se traduisant par de la gastro-succorrhée[1], de même que les simples hyperchlorhydriques rebelles, retirent un grand bénéfice de la gastro-entérostomie, toutes les fois qu'ils présentent en même temps ces accidents de spasme pylorique qui donnent lieu à l'ensemble de symptômes méritant d'être dénommés syndrome pylorique[2].

[1] Nous disons ulcères latents parce que, dans plusieurs cas de sécrétion continue à jeun de suc gastrique, nous avons pu, au cours de l'opération, constater l'existence d'ulcères. L'hypersécrétion continue de suc gastrique actif, en dehors de toute excitation alimentaire, serait dans ces cas le résultat d'une excitation de l'appareil sécrétoire déterminée par la présence d'un ulcère, suivant un processus analogue à celui admis par M. Hayem de l'hypersécrétion déterminée par certaines rétentions ; spasme pylorique et hypersécrétion gastrique seraient, dans ces cas, la manifestation d'ulcères latents.

[2] Nous n'avons jamais observé, au cours de notre pratique, la rétraction de la bouche anastomotique dont parle Mayo, qui préfère actuellement, lorsque le pylore n'est pas obstrué, la gastro-duodénotomie de Finney à la gastro-entérostomie. Théoriquement, nous ne nous expliquons du reste pas la possibilité d'une rétraction cicatricielle s'il y a continuité de la muqueuse gastrique et de la muqueuse intestinale sans formation de tissu cicatriciel.

III. — Indications de l'intervention.

L'exposé, que nous venons de faire, des *résultats immédiats* et *éloignés* de l'intervention opératoire dans les affections non néoplasiques de l'estomac, nous permet d'affirmer, ce qu'on ne pouvait dire, il y a quelques années, que dans cette chirurgie on n'a pas seulement des *succès opératoires*, mais des *guérisons véritables*. On n'obtiendra toutefois ces succès non pas simplement opératoires, mais thérapeutiques, qu'en suivant certaines règles dans la pose des indications, et nous ne nous rallions en rien à l'opinion des chirurgiens qui veulent que l'intervention soit indiquée dans toutes les dyspepsies rebelles. Suivre une pareille règle de conduite, c'est, croyons-nous, s'exposer à avoir fréquemment, après une guérison opératoire, un insuccès thérapeutique. Notre élève et ami Leroy a publié, dans sa thèse, plusieurs de ces insuccès thérapeutiques, empruntés à la pratique d'autres chirurgiens[1]. Il faut, en particulier, se méfier des *dyspepsies nerveuses* et les dépister.

Brunner[2] en a publié une observation intéressante. Il s'agissait d'une femme de 32 ans qui, depuis 9 ans, souffrait de douleurs stomacales sous forme de crampes après les repas, avec vomissements fréquents et hyperchlorhydrie.

On fait une gastro-entérostomie postérieure; la malade guérit et, 6 semaines après l'opération, a un chimisme gastrique normal. Mais 2 mois après, elle est reprise des mêmes symptômes douloureux, et l'hyperchlorhydrie reparaît. On simule une opération et l'on fait de la suggestion. La malade s'améliore ; le suc gastrique devient hypoacide et hypopeptique ; enfin, au bout d'un an, la malade se considère comme guérie. Il est évident que cette femme, qui présentait de l'hyperesthésie généralisée, n'avait que des troubles nerveux du côté de l'estomac et qu'on aurait pu commencer par le traitement qui a finalement réussi sans pratiquer une opération inutile.

Il faut donc, avant de prendre le bistouri, s'assurer qu'on ne se trouve

[1] L. Leroy, *De la gastro-entérostomie dans les affections non cancéreuses de l'estomac.* Th. de Paris, 1901-1902, n° 485.

[2] Conrad Brunner, Zur chirurgischen Behandlung des Spasmus Pylori und der Hyperchlorhydrie. *Beitr. z. klin. Chir.*, Tübingen, 1901, t. XXIX, p. 520.

pas en présence de symptômes fonctionnels sans lésion matérielle. Il ne faut toutefois pas se laisser aller à admettre trop facilement une dyspepsie nerveuse. Dans un cas de malade manifestement névropathe, j'hésitais à intervenir et, sans l'insistance de mon collègue Soupault, je me serais abstenu. Or, il s'agissait d'un cancer développé sur un vieil ulcère.

La névropathie est fréquente chez les malades qui présentent des troubles gastriques. Tout individu souffrant depuis longtemps de l'estomac devient peu à peu neurasthénique.

Il est donc nécessaire de bien faire la part de ce qui revient à la lésion et celle de ce qui dépend du système nerveux. Dans les cas douteux on peut, en présence d'un insuccès absolu de la médication interne suffisamment prolongée, recourir à la cœliotomie exploratrice. En l'absence de toute lésion, on refermera le ventre. Mikulicz a ainsi obtenu des succès; je n'ai pu, dit-il, savoir ce qui revenait à la cœliotomie et ce qui appartenait à la suggestion.

L'indication opératoire qui se présente le plus fréquemment dans les maladies non néoplasiques de l'estomac est celle qui provient de l'existence d'un *ulcère de l'estomac*[1].

Certes, celui-ci est le plus souvent justiciable du traitement médical, et il n'y a pas lieu de proposer d'emblée pour lui un traitement chirurgical. Une thérapeutique interne bien dirigée guérit le plus grand nombre des ulcères non compliqués; elle échoue, au contraire, le plus souvent dans les ulcères compliqués.

Nous ne parlerons pas de leur perforation aiguë avec péritonite généralisée, ni de la perforation lente des ulcères avec formation d'un abcès sous-phrénique. Ce sont là des cas tout spéciaux, pour lesquels il n'y a pas de discussion possible. La péritonite ou l'abcès domine la scène, et l'on doit faire le traitement nécessité par ces affections, indépendam-

[1] Il est malheureusement difficile de se rendre un compte exact de la gravité de l'ulcère de l'estomac soumis au seul traitement médical. Le relevé des cas, traités au Massachusetts general Hospital, est intéressant à cet égard : tandis que les registres de sortie de l'hôpital notent 54 p. 100 de guérison et 22 p. 100 de grande amélioration, on voit, en recherchant ce que sont devenus les malades pendant les 5 années qui suivent, que 39 p. 100 ont une rechute, 3,2 p. 100 une péritonite par perforation, 3 p. 100 des hémorragies, 1,6 p. 100 un cancer secondaire, 7 p. 100 des accidents de sténose pylorique (J. Collins-Warren, The surgery of gastric ulcer. *Boston medic. and surgic. Journ.*, 29 septembre 1898, p. 308).

ment de l'ulcère qui les a causées. De tout temps, on a regardé ces cas comme des cas chirurgicaux. Nous ne nous occupons ici que du traitement des affections stomacales dites médicales, et considérées comme telles jusqu'à ces dernières années.

En première ligne viennent les *sténoses pyloriques*. En présence de celles-ci, qu'elles soient consécutives à un ulcère, comme c'est le cas le plus fréquent, ou à une brûlure du pylore, nous considérons l'intervention comme indiquée. Pour elles, nous sommes partisan de l'intervention hâtive, exécutée dès que le diagnostic est posé, et nous ne pouvons admettre la distinction, établie par quelques médecins, entre les sténoses serrées et les sténoses moyennes à marche lente. Certes, dans ces dernières, par un régime approprié, un traitement médical bien dirigé, on arrive quelquefois à faire cesser le spasme qui complique le rétrécissement et à améliorer momentanément les malades. A une époque où les risques opératoires étaient considérables, on comprenait les hésitations des médecins à conseiller l'intervention dans ces cas. Mais aujourd'hui, l'opération précoce étant devenue absolument bénigne, l'on ne peut plus accepter cette manière de voir.

Elle n'aboutit qu'à prolonger, pendant un temps plus ou moins long, une existence pénible. La cause persistant, les malades, même soulagés par un régime approprié, s'alimentent mal ; leur résistance diminue ; ils se tuberculisent peu à peu[1], et, lorsqu'ils se présentent au chirurgien, auquel ils arrivent fatalement s'ils veulent éviter une mort certaine, ils sont dans de mauvaises conditions, affaiblis, débilités, et succombent souvent à la suite de l'intervention, alors que, s'ils s'étaient fait opérer à temps, ils n'auraient pas couru de risques plus considérables que le hernieux qui réclame une cure radicale. Le traitement médical ne peut rien contre la lésion ; elle ira constamment en progressant, et plus l'intervention sera tardive, plus les résultats seront mauvais. La mortalité des opérations pour sténose pylorique serait réduite à néant, si nous n'avions pas à opérer des malades débilités par une attente trop longue et par des traitements illusoires, souvent même néfastes, créant des gastrites médicamenteuses qui s'ajoutent à la lésion préalablement existante. La médica-

[1] Debove et Rémond relèvent 20 p. 100 de morts par tuberculose dans les ulcères. *Traité des maladies de l'estomac*, p. 276.

tion interne ne peut pas plus contre un rétrécissement fibreux du pylore, que contre un rétrécissement de l'urèthre. Contre de pareilles lésions, il n'y a qu'un traitement, le traitement chirurgical.

L'indication opératoire est identique dans *l'estomac biloculaire*, qui n'est, comme la sténose pylorique, que le résultat de la rétraction cicatricielle d'un ulcère et qui peut être l'objet des mêmes considérations. Nous ne nous y arrêterons pas, d'autant qu'il s'agit là d'une maladie rare et dont le diagnostic est difficile.

Les *adhérences périgastriques*, qui constituent une complication importante des ulcères de l'estomac, sont aussi une indication au traitement chirurgical, qu'il s'agisse de ces adhérences lâches traduisant uniquement leur présence par des douleurs gastralgiques persistant pendant toute la durée de l'évacuation stomacale, ou d'adhérences étendues aboutissant à la formation d'une véritable tumeur. Le traitement médical est impuissant en pareil cas, et la chirurgie seule peut être de quelque secours pour le malade.

Les *gastrorragies*, enfin, constituent une dernière complication de l'ulcère, dont la thérapeutique a provoqué de nombreuses discussions. Il faut, croyons-nous, établir une distinction entre les cas.

Ceux qui donnent lieu à de petites hémorragies répétées, déterminant un état d'anémie chronique, doivent sans discussion être traités chirurgicalement.

Au contraire, dans la grande hématémèse l'hésitation est permise, qu'il s'agisse d'un vieil ulcère ayant érodé une des grosses artères de l'estomac, ou d'une de ces hémorragies formidables liées à l'existence d'ulcérations superficielles de la muqueuse (érosion hémorragique, exulceratio simplex). Les opinions des médecins sont partagées : tandis que Dieulafoy regarde l'abondance de l'hématémèse comme une indication formelle de l'opération, Hayem pense que l'hémorragie mortelle est assez rare et ne croit pas qu'il faille immédiatement recourir à une intervention chirurgicale [1].

Théoriquement, l'indication est nette. En présence d'une hémorragie, il faut lier le point qui saigne. Malheureusement l'examen des résultats

[1] Dieulafoy, Hayem, *Bullelins de l'Académie de Médecine*, Paris, 1898, t. XXXIX, p. 49.

opératoires actuellement publiés nous montre que l'intervention ne donne pas ce qu'on aurait pu en attendre a priori. C'est que, dans la pratique, on se heurte à des difficultés considérables. L'ouverture de l'estomac et l'exploration de sa face interne constituent une intervention chirurgicale qui nécessite, pour être supportée, un organisme assez résistant. L'érosion hémorragique peut être difficile à voir ; des opérateurs exercés n'ont pas pu trouver le point saignant. L'ulcère peut être difficilement accessible, térébrant, l'infiltration des tissus à son niveau ne pas permettre la pose d'une ligature. Autant de raisons qui militent contre l'intervention opératoire. D'autre part, bon nombre de cas guérissent par l'immobilité et la diète absolue. L'hémorragie s'arrête souvent spontanément. Elle était même arrêtée et l'estomac vide de sang dans plusieurs des opérations publiées à l'appui de la doctrine de l'intervention dans la grande hématémèse.

Si nous évoquons le souvenir des gastrorragies que nous avons observées, nous arrivons à cette conclusion que l'opération est contre-indiquée dans la grande hémorragie gastrique, sauf le cas où elle se produit chez un malade ayant des signes de sténose pylorique et des contractions stomacales violentes en même temps qu'une hématémèse. En pareil cas, la gastro-entérostomie, mettant l'estomac au repos, agit efficacement en favorisant la formation d'un caillot et l'arrêt de l'hémorragie.

Les injections sous-cutanées de sérum artificiel sont évidemment indiquées dans tous les cas, que l'on se borne au traitement médical ou qu'on intervienne chirurgicalement [1].

La question de l'indication opératoire dans les *ulcères non compliqués* est aussi assez difficile à trancher. Bon nombre d'ulcères guérissent par le traitement interne ; aussi, en présence d'un ulcère de l'estomac, il n'y a pas lieu de proposer d'emblée une intervention chirurgicale.

Celle-ci nous paraît indiquée toutes les fois que le malade, qui souvent a conservé de l'appétit, n'ose manger par crainte de douleurs débutant une heure, une heure et demie après l'ingestion des aliments et persistant pendant toute la durée de l'évacuation de l'estomac. En présence de

[1] Sur 126 cas d'ulcère de l'estomac, Byron-Bramwell dit n'avoir noté qu'une mort par hémorragie, soit 0,77 p. 100 (Byron-Bramwell, The statistics of gastric ulcer. *Lancet*, London, 9 mars 1901, p. 691).

ce syndrome pylorique, il y a lieu de penser soit à un ulcère pylorique, soit à un simple spasme pylorique symptomatique, et de conseiller l'opération.

Chez de pareils malades, il ne faut pas s'attarder trop longtemps au traitement médical. Nous conseillons l'intervention lorsque celui-ci n'a amené, au bout d'un mois, ni disparition des douleurs, ni augmentation de poids, lorsque les crises reviennent périodiquement, ou lorsque les accidents reparaissent dès que les malades reprennent leurs occupations. Toujours, en pareil cas, nous avons observé après l'opération, soit une guérison complète, soit tout au moins une amélioration considérable.

Au contraire, nous sommes plus sobres d'interventions dans les ulcères accompagnés de douleurs et de vomissements, quand ces symptômes ne se présentent pas dans les conditions du syndrome pylorique. Nous croyons que, dans ces cas, il y a lieu d'insister sur le traitement médical.

La *gastro-succorrhée* et l'*hyperchlorhydrie rebelles,* dont l'existence est du reste liée le plus souvent soit à un rétrécissement léger du pylore, comme l'a montré Hayem, soit à un ulcère méconnu, comme nous l'avons constaté au cours d'interventions opératoires, sont des indications à l'opération dans les cas où elles coexistent avec le syndrome pylorique. Comme, en pareils cas, la mortalité est nulle, ainsi que le prouvent la statistique de Czerny et la nôtre, on peut sans hésiter conseiller l'intervention[1].

La *dilatation simple de l'estomac* ne nous semble devoir constituer une indication chirurgicale que très exceptionnellement, et nous croyons qu'un certain nombre d'opérateurs ont un peu trop abusé du bistouri en pareil cas. Elle ne compte que pour un cas sur nos 65 interventions. Ces estomacs, si dilatés qu'ils soient, vident leur contenu pendant la nuit et sont susceptibles d'une amélioration considérable par le simple traitement médical, combiné au port d'une sangle de Glénard, lorsqu'il s'y joint, comme le fait est fréquent, une *dislocation verticale de l'organe.* Sur ce point nous sommes d'accord avec les médecins, avec le professeur Hayem, avec Mathieu et avec Soupault. L'intervention n'est indiquée

[1] Déconseiller, comme quelques médecins le font, l'opération dans de pareils cas sous prétexte que la gastro-entérostomie donne une assez forte mortalité, c'est oublier précisément que cette mortalité n'existe que du fait des médecins rebelles à l'opération précoce, qu'elle est nulle pour les opérations dans la gastro-succorrhée et dans l'hyperchlorhydrie et qu'elle est entièrement liée aux opérations faites dans des cas avancés.

que chez les malades qui, malgré un traitement bien dirigé, s'acheminent lentement vers la cachexie. Comme ce sont là des faits exceptionnels, l'intervention opératoire ne trouvera, suivant nous, qu'exceptionnellement son indication dans les cas de dilatation simple de l'estomac.

IV. — Choix de l'opération.

Lorsque l'intervention chirurgicale est décidée ; il reste un dernier point à fixer. *A quelle opération faut-il recourir?*

D'une manière générale et d'accord avec la plupart des chirurgiens, nous rejetons la *résection* dans le cas d'ulcère. Elle est plus grave que la gastro-entérostomie et ne donne pas de meilleurs résultats éloignés. Nous ne l'avons pratiquée que dans les cas où nous hésitions sur la nature exacte des lésions et où nous pensions à la possibilité d'une greffe épithéliomateuse. Aussi n'y avons-nous eu recours que quatre fois sur 65 interventions. Les adhérences, qui entourent les vieux ulcères, la rendent le plus souvent longue et difficile.

Nous rejetons de même la *pyloroplastie*, bien qu'elle soit encore défendue par un des maîtres de la chirurgie gastrique, par Mikulicz. La pyloroplastie n'est, du reste, pas applicable à tous les cas, la rigidité des tissus sclérosés la rendant difficile. Elle a l'inconvénient d'être faite souvent en tissus malades ; elle évacue mal la poche prépylorique dans les cas où celle-ci a pris, comme cela arrive quelquefois, des dimensions considérables.

Nous lui préférons la *gastro-entérostomie*, qui nous semble l'opération de choix dans l'immense majorité des lésions non néoplasiques de l'estomac ; nous la pratiquons très simplement :

1° La faisant, de préférence, postérieure ;

2° Anastomosant avec l'estomac un point du jejunum aussi rapproché que possible du pli duodéno-jéjunal ;

3° Faisant une fixation étendue de l'intestin à l'estomac ;

4° N'ouvrant les cavités qu'au niveau de la partie droite de la zone fixée et réunissant l'estomac à l'intestin par deux rangs de sutures en surjet, l'un total, comprenant toutes les tuniques, surjet hémostatique et

occlusif des cavités, l'autre non perforant, prenant la séreuse et la musculaire, enfouissant le premier et l'isolant de la séreuse péritonéale.

Jamais nous n'avons eu d'accidents provenant du mode de réunion, ni hémorragies, ni péritonite. Jamais nous n'avons observé de *circulus viciosus*. Aussi croyons-nous que la ligature isolée des vaisseaux sur la tranche, la multiplication des plans de sutures, le procédé en Y de Roux sont des complications inutiles de l'opération qui peut être très simplement pratiquée.

Dans *l'estomac en sablier*[1] la gastro-entérostomie faite sur la poche cardiaque, comme l'ont déjà exécutée en pareil cas Tricomi, Carle, Eiselsberg, Salvatore Catellani, Marion, etc., nous semble supérieure aux autres opérations préconisées, gastro-gastrostomie, gastroplastie. Elle a, sur ces dernières, l'avantage de dériver le cours des matières et de faciliter ainsi la cicatrisation de l'ulcère. C'est, du reste, la seule opération assurant la guérison dans les cas où il existe, en même temps qu'une disposition en bissac de l'estomac, un rétrécissement du pylore. Seuls les cas où la poche cardiaque est très petite, où le pylore est sain, sont peut-être justiciables de la gastro-gastrostomie ou de la gastroplastie.

Dans les cas d'*adhérences périgastriques*, la ligne de conduite à suivre est des plus variables. Lorsqu'il s'agit d'adhérences localisées donnant lieu à des crampes, à des tiraillements pendant que l'estomac se remplit ou se vide, il suffit de faire la section ou, au besoin, la résection des adhérences, pour obtenir la guérison. Lorsqu'au contraire les adhérences sont plus étendues, on peut craindre leur reproduction. Mayo Robson conseille d'interposer, en pareil cas, l'épiploon entre la paroi abdominale ou le foie et la région pylorique, de manière que, si des adhérences se reforment, elles se fassent entre le pylore et une partie mobile, comme l'épiploon, au lieu de se refaire entre l'estomac et une surface fixe; chez une femme, qui avait en même temps une ptose et une dilatation de l'estomac, nous avons, après dissection de la plaque d'adhérences, faufilé une série de fils sur l'estomac et fait une sorte de gastroplication avec enfouis-

1 On trouvera une bibliographie assez étendue sur l'estomac en sablier in Francis Sedgwick Watson, Hour-glass stomach and its surgical treatment. *Annals of surgery*, Philad., 1900, t. II, p. 56. Consulter encore B.-G.-A. Moynihan, Hour-glass stomach. *Edinb. med. J.*, juin 1902, p. 513, et Eiselsberg, Zur Casuistik des Sanduhrmagens, *Arch. f. klin. chir.*, Berlin, 1899, t. LIX, p. 825.

sement de la surface libérée puis plissée de l'estomac sous l'épiploon gastro-hépatique, ce qui eut le triple avantage de réduire l'estomac dilaté, de faire disparaître sous une séreuse absolument lisse les surfaces de décortication, enfin, de réaliser une sorte de gastropexie par suspension de l'estomac au petit épiploon ainsi raccourci.

Quand la périgastrite est arrivée à constituer une véritable tumeur, le traitement devient beaucoup plus difficile, et l'on peut être amené à faire la résection de l'ulcère avec une partie de la paroi abdominale infiltrée.

La gastro-entérostomie, que nous avons pratiquée dans plusieurs cas d'adhérences étendues, a donné des résultats éloignés excellents, bien que, pendant une période assez longue, il ait persisté de la stase gastrique.

C'est encore à la gastro-entérostomie qu'il faut avoir recours dans le cas de *gastrorragies à répétition*. Elle nous semble plus simple et moins grave que la gastrotomie avec action directe sur les points saignants[1].

Dans les cas exceptionnels de *dilatation avec dislocation verticale* de l'estomac, où une intervention chirurgicale est indiquée, on pratiquera une gastrorraphie avec gastropexie combinée, opération qui nous a permis de rendre à une pleine santé et à son travail une femme absolument cachectique au moment de l'opération[2].

55 OBSERVATIONS DE GASTRO-ENTÉROSTOMIE

PREMIÈRE SÉRIE (hôpital Bichat).

OBS. 1. — H. 50 ans, avale un verre d'acide chlorhydrique, le 2 août 1884. Vomissements, diarrhée, gastrorragie le douzième jour, puis signes de sténose pylorique à marche rapide.

[1] Cette action directe sur les points saignants vient cependant d'être encore soutenue récemment par Joy, qui a obtenu ainsi deux succès (HENRY-M. JOY, A study of gastrorragia, with special consideration of hæmorrage due to ulcerative processes and their surgical treatment. *Medical News*, N.-Y., 16 août 1902, p. 291), et par W. Andrews qui a, de même, eu une guérison (E.-WILLYS ANDREWS et DANIEL-N. EISENDRATH, On the surgical treatment of hæmorrage from gastric ulcers. *Annals of surgery*, Philad. 1899, t. II, p. 393).

[2] Disons cependant que la gastro-entérostomie a été pratiquée dans des cas de dilatation simple de l'estomac par Kehr, Jonnesco, Kelling, Cardarelli, Vautrin, Terrier. (Voir PINATELLE, *Applications de la gastro-entérostomie en dehors des sténoses anatomiques du pylore*. Th. de Lyon, 1902.)

3 janvier 1895, *gastro-entérostomie antérieure précolique.*

Guérison. Le 29 octobre 1896, mange et digère tout, mais recommence à s'adonner à l'alcoolisme. Une tuberculose rapide, qu'il traînait depuis longtemps, reprend à la suite de ses excès alcooliques et amène la mort le 18 juin 1897, sans qu'il y ait eu le moindre trouble gastrique pendant les 2 ans et demi qui se sont écoulés depuis l'opération.

Obs. 2. — F. 31 ans. Hématémèses abondantes.

10 décembre 1895, *gastro-entérostomie antérieure précolique.*

Mort 30 heures après l'opération. Pas de péritonite. A l'autopsie on découvre, après de longues recherches, une érosion hémorragique de l'estomac.

Obs. 3. — H. 40 ans. Troubles gastriques avec syndrome pylorique, hyperchlorhydrie.

2 mai 1896, *gastro-entérostomie antérieure précolique.* On constate pendant l'opération l'existence d'une cirrhose hépatique.

Guérison. Le malade voit ses troubles gastriques s'amender, mais 5 mois plus tard il succombe à l'évolution de sa cirrhose.

Obs. 4. — H. 48 ans, traité depuis 1884 dans différents hôpitaux. Finalement devient cachectique, avec des crises de diarrhée, de la stase gastrique. Poids : 46 kilogrammes.

24 décembre 1896, *gastro-entérostomie postérieure* ; comme, le quatrième jour, le malade, tout en allant bien, n'a pas encore eu de garde-robe, on lui donne 35 grammes de citrate de magnésie. Il est pris, à la suite de cette purgation, de diarrhée colliquative et meurt dans le collapsus le sixième jour.

A l'autopsie, péritoine sain ; vieil ulcère calleux de la région pylorique adhérant au foie, dans lequel il a même creusé une cavité. Lésion de tuberculose pulmonaire chronique.

Obs. 5. — F. 40 ans, traitée depuis 7 ans pour des troubles gastriques. Vomissements. Syndrome pylorique, amaigrissement de 20 kilogrammes. Hypopepsie.

25 mai 1898, *gastro-entérostomie antérieure précolique.*

Guérison. Engraissement, disparition des troubles gastriques ; mais, en février 1898, a des vomissements bilieux.

3 mars 1898, *entéro-anastomose* entre les deux bronches de l'anse anastomosée.

Va bien à partir de ce moment. Le 20 octobre 1898, un cathétérisme de l'estomac montre une absence complète de bile.

En août 1900, se plaint de nouveau de douleurs épigastriques.

Le 21 septembre 1900, incision sur l'ancienne cicatrice. *Gastrolysis.*

A partir de ce moment va de nouveau bien.

Mais en 1901 revient de nouveau souffrante, cette fois avec de l'ascite, un cancer des ovaires, et meurt en 1902 avec de la pleurésie hémorragique, sans avoir eu le moindre trouble digestif.

Obs. 6. — H. 36 ans, troubles gastriques depuis 5 ans. Beaucoup plus malade depuis 6 mois. Petite gastrorragie avec hématémèse et melœna il y a 4 mois. Crises

de douleurs affectant les caractères du syndrome pylorique. Amaigrissement de 18 kilogrammes en 5 mois. Pas de dilatation stomacale de stase gastrique. Mais gastro-succorrhée à jeun avec hyperpepsie chlorhydrique.

14 février 1898, *gastro-entérostomie postérieure.*

Guérison. Du 13 février au 10 avril, le poids est monté de 49 kilogrammes à 67 kilogrammes. Les digestions se font bien, sans douleur.

En novembre 1902, le malade continue à se porter très bien.

Obs. 7. — H. 50 ans, troubles gastriques depuis 7 mois. En octobre 1897, hématémèse et melœna. Vomissements tardifs ; ondulations péristaltiques. A perdu 15 kilogrammes. Hyperchlorhydrie.

12 mars 1898, *gastro-entérostomie postérieure.*

Guérison. Augmente de 22 kilogrammes. En novembre 1902 est toujours dans un état de santé parfait.

Obs. 8. — H. 44 ans, depuis 1897 a des douleurs plusieurs heures après le repas. Vomissements. Une hématémèse. Contractions péristaltiques.

13 mars 1898, *gastro-entérostomie postérieure.*

Le 16, diarrhée colliquative suivie de collapsus et de mort le 17.

A l'autopsie, péritoine sain. Vieil ulcère avec sténose pylorique et déformation de l'estomac en sablier.

Obs. 9. — H. 40 ans, troubles gastriques depuis 8 ans ; a fait une série de séjours dans les hôpitaux. A perdu 16 kilogrammes. Pèse 64 kilogrammes. Stase gastrique.

11 août 1898, *gastro-entérostomie postérieure ;* quelques adhérences entre la paroi abdominale antérieure, l'épiploon et la région pylorique.

Guérison avec disparition de tous les troubles, a déjà gagné 2 kilogrammes le 22 septembre.

En novembre 1902, nous revoyons le malade, qui va toujours très bien, ne suit aucun traitement et digère tout.

Obs. 10. — H. 50 ans, troubles gastriques depuis 4 ans. Stase gastrique. A perdu 16 kilogrammes ; pèse 55 kg. 500.

2 octobre 1898, *gastro-entérostomie postérieure.*

Guérison. A repris son travail et son poids. En juin 1902, continue à aller bien et à manger de tout. Tous les 3 à 4 mois, dit-il, il lui arrive de se sentir l'estomac embarrassé. Il fait alors un lavage et n'y pense plus. Le poids a oscillé pendant ces 4 ans entre 65 et 67 kilogrammes.

Obs. 11. — H. 56 ans, troubles gastriques depuis mars 1898, douleurs et vomissements. Stase gastrique (70 centimètres cubes), a eu pendant une période une diarrhée abondante. Très affaibli.

15 janvier 1899, *gastro-entérostomie postérieure.* Le pylore est induré, adhérent au foie.

Guérison. Augmentation rapide de poids. Le 14 janvier, 48 kilogrammes ; le 9 février, 58 kilogrammes ; le 19 février, 62 kg. 500. Nous avons ensuite perdu le malade de vue.

Obs. 12. — H. 45 ans, sténose pylorique avec stase.

14 février 1899, *gastro-entérostomie antérieure*. Vieil ulcère calleux adhérent au foie.

Guérison.

En juin 1902, va toujours bien, mange de tout, ne suit aucun traitement.

Obs. 13. — H. 47 ans, souffre de l'estomac depuis l'âge de 28 ans. Depuis 18 mois douleurs continues. Syndrome pylorique. Hyperchlorhydrie. Pas de stase gastrique, ni de gastro-succorrhée.

27 mars 1899, *gastro-entérostomie postérieure*. Apparence grisâtre du pylore, qui présente quelques adhérences au foie.

Guérison. Augmente de 10 kilogrammes en un an. En juin 1902 continue à très bien se porter et n'a jamais souffert de l'estomac depuis l'opération.

Obs. 14. — F. 58 ans. Souffre depuis 10 ans de troubles gastriques, crises débutant 3 ou 4 heures après le repas ; souvent terminées par des vomissements. Il y a 4 ans, hématémèse. Depuis 4 mois, douleurs presque continuelles avec paroxysmes 3 à 4 heures après les repas.

13 avril 1899, *gastro-entérostomie postérieure*.

Guérison. En décembre 1902, continue à se porter très bien, ne souffre plus de l'estomac depuis l'opération.

Obs. 15. — H. 40 ans. A 15 ans, crise de douleurs et de vomissements. A 33 ans, période de crises douloureuses survenant 4 à 5 heures après les repas, se terminant par des vomissements. Constamment en traitement depuis ce moment. A des périodes de calme et des périodes d'intolérance gastrique absolue.

Hyperchlorhydrie, gastro-succorrhée à jeun (380 centimètres cubes) avec quelques débris alimentaires. Poids : 49 kilogrammes.

21 avril 1899, *gastro-entérostomie postérieure*. Au niveau de la région pylorique, plaque grisâtre, cicatricielle, déprimée.

Guérison. Pendant un an va tout à fait bien ; le poids monte à 67 kilogrammes. A la suite de surmenage il est repris de troubles gastriques avec amaigrissement. En décembre 1902 va assez bien, mais à la condition qu'il suive un régime.

Obs. 16. — H. 52 ans ; il y a 3 ans, douleurs péri-ombilicales, soulagées au début par l'ingestion des aliments. Puis vomissements. Passe d'un hôpital dans l'autre. En janvier 1898, hématémèse. Estomac dilaté. Stase gastrique. Poids : 40 kilogrammes.

10 mai 1899, *gastro-entérostomie postérieure*. Pylore épaissi, induré ; l'épiploon, replié en haut, adhère à une induration fibreuse, située à 6 centimètres à gauche du pylore.

Après l'opération le malade reste faible ; sa température monte à 38°, 39°, 40°, et il succombe le soir du quatrième jour.

A l'autopsie, le péritoine est sain. Le lobe droit du foie est transformé en une vaste cavité remplie d'un pus rougeâtre et limitée par une zone d'hépatite scléreuse. Il existe dans l'estomac deux ulcères, l'un pylorique, l'autre sur la face an-

térieure, près de la grande courbure. Plusieurs noyaux de broncho-pneumonie à la base du poumon droit.

Obs. 17. — H. 45 ans. Troubles dyspeptiques depuis l'âge de 27 ans. A 30 ans, hématémèse. Pendant 5 ans, douleurs et vomissements. Passe 2 ans sans vomir, ayant seulement des douleurs. Puis recommence à vomir. Depuis 14 mois souffre beaucoup plus.

Grande dilatation. Stase gastrique.

21 juin 1898, *gastro-entérostomie postérieure*. Au voisinage de la petite courbure, un peu à gauche du pylore, l'estomac est fusionné avec le foie.

Guérison. Le 14 décembre 1902, le malade nous écrit qu'il continue à se porter à merveille, qu'il n'a plus jamais eu aucune douleur, qu'il mange et qu'il digère tout.

Obs. 18. — F. 47 ans. Il y a 7 à 8 ans, début par des douleurs épigastriques survenant immédiatement après le repas, cessant à la suite de vomissements, après une demi-heure à trois quarts d'heure. Depuis cette époque, constamment en traitement. Il y a 2 ans, hématémèse. Le 21 juin, nouvelle hématémèse. Amaigrissement considérable. Poids : 35 kilogrammes.

1er juillet 1899, *gastro-entérostomie postérieure*. Région pylorique indurée. Adhérences de la vésicule biliaire au duodénum.

3 juillet, un peu de melœna. 5 juillet, affaissement de la malade, pouls à 144. Un lavage de l'estomac ramène une quantité de caillots. L'affaissement persiste, et la malade meurt le 8 au matin.

A l'autopsie l'estomac et l'arrière-cavité des épiploons contiennent du sang ; l'ulcère a dépassé les tuniques de l'estomac et creusé dans le pancréas une cavité d'où vient le sang.

Obs. 19. — H. 33 ans. Depuis 4 ans, douleurs gastriques par crises. En octobre 1898, première hématémèse. Depuis ce moment, petites hématémèses et vomissements alimentaires. En mars 1899, pendant une quinzaine, petites hématémèses quotidiennes. En juillet, vomissements abondants, acides. Stase gastrique (1 litre de liquide à jeun). Hyperchlorhydrie.

27 octobre 1899, *gastro-entérostomie postérieure*. On ne remarque rien de particulier à l'examen de la face externe de l'estomac.

Guérison.

Obs. 20. — H. 55 ans. A eu pendant plusieurs mois des vomissements alimentaires il y a 17 ans. En octobre 1897, repris de vomissements qui reviennent depuis cette époque d'une manière irrégulière. Depuis mai 1899, fait des lavages de l'estomac. Stase gastrique (220 centimètres cubes).

30 novembre 1899, *gastro-entérostomie postérieure*. Induration vague du pylore et de l'antre pylorique.

Guérison. Le malade, revu le 5 décembre 1902, s'est toujours bien porté depuis l'opération. Il a très engraissé, mène une vie active et n'a jamais souffert de l'estomac, bien qu'il ne suive aucun traitement, qu'il mange et boive de tout.

Obs. 21. — F. 50 ans. Depuis sa jeunesse a de temps à autre de violentes crampes de l'estomac, terminées quelquefois par des vomissements qui survenaient 3 ou 4 heures après le repas. Renvois acides le matin et assez fréquemment vomissements bilieux. Depuis 3 ans, aggravation ; est presque constamment en traitement dans un hôpital ou dans un autre. Ne prend qu'un repas par jour; 2 heures après, crise douloureuse avec ballonnement; puis, 3 à 4 heures après le repas, petits vomissements qui se répètent pendant 7 à 8 heures. Stase gastrique (50 centimètres cubes), bien que la malade ne prenne que du képhir.

4 décembre 1899, *gastro-entérostomie postérieure*. Au voisinage du pylore, le petit épiploon est épaissi, scléro-adipeux, cet épaississement se continuant avec un épaississement de la paroi stomacale.

Guérison. La malade a été revue le 15 juin 1902 ; elle a augmenté de 12 kilogrammes depuis l'opération et est certainement très améliorée ; mais elle est obligée de suivre un régime, a, le matin, quelques régurgitations bilieuses, et la palpation épigastrique détermine une douleur assez vive.

Deuxième série (Ivry, Lariboisière).

Obs. 22. — H. 58 ans, souffre de l'estomac depuis 22 ans. Douleurs survenant 2 à 3 heures après le repas, se reproduisant par crises qui duraient 1 à 2 mois. Renvois acides. Depuis 17 ans fait d'une façon irrégulière des lavages de l'estomac. Depuis 5 ans, une série d'hématémèses. L'estomac est dilaté mais vide à jeun.

27 décembre 1899, *gastro-entérostomie postérieure*. La région pylorique adhère à la vésicule biliaire.

Guérison.

Obs. 23. — H. Crises gastriques survenant 3 heures après le repas depuis 4 ans, 60 centimètres cubes de liquide de stase hyperchlorhydrique sans débris alimentaires. Morphinomane interne.

10 février 1900, *gastro-entérostomie postérieure*.

Guérison. En janvier 1902, continue à aller très bien.

Obs. 24. — F..., 35 ans. A eu en 1887 une crise de colique hépatique avec ictère. Depuis 1888, souffre de l'estomac. Depuis 1894, perd l'appétit et maigrit. Dans ces dernières années, fréquemment douleurs épigastriques survenant une heure et demie après les repas, souvent suivies de vomissements verdâtres contenant des débris d'aliments quelquefois ingérés deux ou trois jours auparavant, amaigrissement, le poids tombe de 67 à 39 kilogrammes.

Dilatation stomacale. Stase. Le cathétérisme à jeun ramène 750 centimètres cubes de liquide couleur vert épinard contenant des débris alimentaires.

25 février 1900, *gastro-entérostomie postérieure*. Un peu à droite du pylore le duodénum est fusionné avec la face inférieure du foie au niveau de la vésicule biliaire rétractée et scléreuse.

Guérison. En juin 1902, la malade n'a plus vomi depuis l'opération ; elle a

notablement engraissé, mais n'a pas complètement repris ses forces et s'astreint à un régime. Deux fois elle a eu des crises douloureuses interscapulaires et, de plus, des troubles nerveux divers évidemment sous la dépendance de l'hystérie (sensation de boules, cauchemars, etc).

Obs. 25. — F..., 21 ans. Depuis l'âge de 14 ans a des troubles gastriques (pesanteur survenant 2 heures après le repas, persistant 2 heures). En mars 1893, vomissements alimentaires tous les 7 à 8 jours, précédés de douleurs et survenant la nuit. Médications diverses. En 1897, vomissements presque quotidiens. Plusieurs séjours dans le service de M. Hayem depuis ce moment.

Stase gastrique (500 centimètres cubes). Ondulations péristaltiques. Dilatation et dislocation verticale de l'estomac. Hyperchlorhydrie.

26 février 1900, *gastro-entérostomie postérieure*. La région pylorique est indurée. Des tractus cicatriciels en partent et l'attirent vers la profondeur.

Guérison. Le 17 août 1902, la malade nous écrit qu'elle a engraissé, repris ses forces, son appétit, qu'elle mange et digère bien, qu'elle ne souffre plus et qu'elle n'a jamais vomi depuis l'opération.

Obs. 26. — H..., 54 ans. Douleurs et vomissements depuis 3 ans et demi. Les douleurs viennent 2 à 3 heures après le repas et cessent, au bout d'une à deux heures, spontanément ou après un vomissement. Fait une série de séjours dans divers hôpitaux. Perd 20 kilogrammes de son poids. Stase gastrique.

11 mars 1900 : *gastro-entérostomie antérieure précolique*, le mésocôlon étant surchargé de graisse et friable. La région pylorique est épaissie; il existe un large placard cartonné et vascularisé adhérant au foie, se prolongeant sur la face antérieure de l'estomac. Une fois la suture terminée, nous constatons que sa partie droite porte sur une portion d'estomac vascularisée en connexion avec le placard que nous venons de décrire.

Les suites opératoires ne présentèrent, au début, rien de particulier. Mais le 18, le malade commence à avoir des vomissements bilieux. Les vomissements se répètent les jours suivants, sont un peu teintés de sang le 22, et le malade meurt le 23 après avoir eu 39°,2, 125 pulsations et des symptômes évidents de péritonite.

A l'autopsie, péritonite (distension, vascularisation des anses, quelques exsudats); l'anastomose avait porté partiellement sur une partie d'estomac épaissie et enflammée au voisinage d'un ulcère.

Obs. 27. — H..., 50 ans. Depuis 8 à 9 ans douleurs gastriques assez violentes pour l'obliger à s'aliter, revenant par crises 3 ou 4 jours de suite, durant 2 à 3 heures. Il y a 6 ans, hématémèse abondante. Puis crises douloureuses, débutant 4 heures environ après le repas, s'accompagnant de régurgitations acides, sans vomissements alimentaires.

Pas de dilatation. Le cathétérisme à jeun ramène 125 centimètres cubes d'un liquide aqueux, transparent, sans résidus alimentaires.

12 mars 1900, *gastro-entérostomie postérieure*. Il existe au niveau de la petite courbure un placard épaissi et un petit ganglion.

Guérison.

Obs. 28. — H. 35 ans. En juin 1885 a commencé à éprouver des douleurs, que calmait l'ingestion des aliments. Ces douleurs se calmèrent, puis reparurent en 1889. En 1894, pesanteur après les repas, puis douleurs cessant après un vomissement. Suit dans différents hôpitaux des traitements divers qui le calment temporairement. Finalement, il maigrit rapidement, malgré un traitement bien dirigé. Du 30 décembre au 22 avril, son poids baisse de 54 kg. 500 à 51 kilogrammes.

Vomissements de 1 heure à 6 heures après le repas. Dilatation de l'estomac. Le cathétérisme à jeun ramène 120 centimètres cubes de liquide clair, sans résidus alimentaires, hyperchlorhydrique.

2 mai 1900, *gastro-entérostomie postérieure*. La région pylorique a une apparence scléreuse et est reliée par des adhérences lamelliformes avec le foie et la vésicule biliaire.

Guérison. Le poids du malade monte en 2 mois de 49 kilogrammes à 60 kg. 610. Depuis ce moment jusqu'en janvier 1903, époque où nous avons de ses nouvelles, il a très bien digéré et s'est admirablement porté.

Obs. 29. — H. 41 ans. Il y a 10 ans, pituites matinales avec sensation de brûlure gastrique, réveillant quelquefois le malade dans la deuxième moitié de la nuit. Au bout de 2 à 3 ans il s'y ajoute des vomissements alimentaires. Les douleurs et les vomissements augmentent; amaigrissement. Perd 8 kilogrammes en 4 mois. Pas de stase à jeun.

6 juin 1900, *gastro-entérostomie postérieure*. Le long de la petite courbure, à gauche du pylore, surface déprimée, grisâtre, reposant sur une induration un peu étalée.

Quelques jours après l'opération, accidents d'occlusion intestinale.

Le 13 juin, deuxième laparotomie ; nous détordons un volvulus de l'intestin grêle, tordu en totalité autour du mésentère. Mort.

Obs. 30. — H. 37 ans. Il y a 4 ans, début par des vomissements bilieux le matin à jeun. Peu de temps après apparaissent des douleurs en broche, puis des vomissements alimentaires tardifs. Traitements divers. Depuis un an, remarque quelquefois dans les matières vomies des aliments. Récemment 2 hématémèses, une le 7 août, une autre le 9 août 1900. Melœna. Amaigrissement considérable.

24 août 1900, *gastro-entérostomie postérieure*. L'estomac présente sur sa face antérieure, au voisinage du pylore, une coloration rosée.

Guérison. En mars 1902, nous revoyons le malade qui, depuis son opération, n'a suivi aucun régime et se porte très bien. A diverses reprises, ayant eu quelques pesanteurs, il a fait un lavage de l'estomac qui n'a rien ramené.

Obs. 31. — F. 45 ans. Il y a 3 ans, à la suite d'un traumatisme abdominal, elle aurait eu pendant plusieurs jours consécutifs des hématémèses. Depuis cette époque, elle ressent des douleurs épigastriques vagues, survenant 2 à 3 heures après les repas et se terminant à la suite de vomissements alimentaires. De temps à autre elle a de petites hématémèses. Depuis 2 mois l'intolérance gastrique est devenue telle que la malade supporte difficilement même le lait. Amaigrissement malgré des traitements dans divers services de médecine.

La pression épigastrique est douloureuse. Le cathétérisme à jeun ne ramène rien.

18 septembre 1900, *gastro-entérostomie postérieure*. La face antérieure de l'estomac, au voisinage de la petite courbure, est vascularisée et rouge ; de nombreux tractus fibreux, se fusionnant profondément en une masse résistante, unissent la petite courbure à la face inférieure du lobe gauche du foie.

Guérison. Le 19 novembre 1902, nous revoyons la malade, qui a beaucoup engraissé, a très bon appétit, ne suit aucun régime, mange de tout, digère très bien et n'a plus eu ni douleur, ni vomissement.

Obs. 32. — H. 33 ans. Depuis la convalescence d'une fièvre typhoïde à 15 ans, ce malade a eu régulièrement, à 11 heures du matin et à 4 heures du soir, des vomissements de liquide clair et filant. Il y a 3 ans, ont commencé des vomissements alimentaires, accompagnés de douleurs épigastriques, précédés de ballonnement et de pesanteur, survenant 2 ou 3 heures après les repas. Renvois acides. Il y a 2 ans, plusieurs hématémèses. Depuis 18 mois, malgré des séjours dans divers hôpitaux, il continue à souffrir, à vomir et à maigrir. Le poids est tombé de 59 kilogrammes à 49 kilogrammes.

Le 20 septembre, hématémèse et melœna.

Le cathétérisme à jeun ramène 35 centimètres cubes de liquide trouble.

26 septembre 1900, *gastro-entérostomie postérieure*. Au voisinage du pylore, plaque grisâtre d'apparence cicatricielle.

Guérison. En juin 1902, nous revoyons le malade, qui pèse 60 kilogrammes, va tout à fait bien, n'a plus jamais eu de douleurs, ni de vomissements. Il surveille, par prudence, un peu son régime et boit du lait en place de vin.

Obs. 33. — F. 34 ans. Souffre depuis 1889, n'est bien que le matin à jeun. Une heure après l'ingestion des aliments, même du lait, douleurs violentes qui persistent jusqu'à ce qu'elle vomisse. Le cathétérisme à jeun ne ramène rien.

17 octobre 1900, *gastro-entérostomie postérieure*. L'estomac, au voisinage du pylore et de la petite courbure, est rouge et a une apparence velvétique. Lorsqu'on cherche à l'attirer dans la plaie, on constate qu'il est fixé, sa face antérieure adhérant, au voisinage de la petite courbure, à la face inférieure du foie.

Guérison. Le 19 juin 1902, nous revoyons la malade, qui n'a plus souffert de l'estomac, sauf en février 1901, où elle a eu à deux ou trois reprises des vomissements clairs comme de l'eau. Elle mange de tout, même de la salade, et boit du vin.

Obs. 34. — F. 24 ans. Souffre de l'estomac depuis l'âge de 10 ans. Douleurs survenant immédiatement après le repas, allant en augmentant pendant environ 2 heures, puis en diminuant. Depuis 4 ans, de temps à autre, vomissements et régurgitations acides. Il y a 3 ans, gastrorragie abondante (hématémèse, puis melœna pendant 10 jours).

28 février 1901, *gastro-entérostomie postérieure*.

Guérison.

En juin 1902, la malade continue à se porter très bien.

Obs. 35. — H. 42 ans. Troubles dyspeptiques depuis 1894. De temps à autre, crises douloureuses débutant 3 heures après les repas. Depuis juin 1900, les douleurs sont beaucoup plus violentes et s'accompagnent de vomissements alimentaires. Amaigrissement de 23 kilogrammes. Le cathétérisme, pratiqué le matin à jeun, fait constater l'existence d'une gastro succorrhée avec stase alimentaire (215 centimètres cubes).

27 Juin 1901, *gastro-entérostomie postérieure.* Au niveau du pylore et sur la partie adjacente de l'estomac, surface grisâtre, d'apparence cicatricielle, au-dessous de laquelle existe un épaississement manifeste.

Guérison. En juin 1902, continue à aller très bien.

Obs. 36. — H. 45 ans. Depuis 2 ans, brûlures stomacales calmées par l'ingestion des aliments. Il y a 1 an et demi, le matin, vomissements d'un liquide acide, légèrement verdâtre, mêlé de débris alimentaires. Bientôt crises gastralgiques violentes ne se terminant que par des vomissements. Puis vomissements la nuit. Un vomissement noir, abondant, 15 jours avant l'entrée à l'hôpital. Stase gastrique (1 litre et demi de liquide marron contenant de nombreux débris alimentaires).

6 juillet 1901, *gastro-entérostomie postérieure.* Près du pylore, plaque cicatricielle large comme une pièce de 2 francs.

Guérison. En octobre, va très bien.

Obs. 37. — H. 36 ans. En 1887, a commencé à avoir des digestions pénibles avec tension et brûlure épigastrique.

En 1898, exagération des troubles ; douleurs violentes 2 à 3 heures après les repas. En 1901, constatation d'une stase gastrique et d'ondulations péristaltiques.

19 juillet 1901, *gastro-entérostomie postérieure ;* le pylore, caché sous le foie très volumineux, est induré.

Guérison. En mai 1902, va très bien, a engraissé de 15 kilogrammes, mange de tout.

Obs. 38. — H. 27 ans. A des troubles dyspeptiques depuis l'âge de 15 ans (douleurs survenant 1 heure et demie ou 2 heures après le repas), des vomissements depuis l'âge de 17 ans ; ces vomissements alimentaires mettaient fin à la crise douloureuse. Régime lacté, lavages de l'estomac.

Aggravation progressive des symptômes. Stase gastrique.

10 janvier 1901, *gastro-entérostomie postérieure.*

Guérison. En février 1902, le malade va toujours très bien, mais en avril il se plaint d'avoir de nouveau quelques douleurs, sans vomissements cependant.

Obs. 39. — H. Depuis 7 à 8 ans, a des douleurs 1 à 2 heures après les repas.

Depuis 5 ans, régurgitations acides. Amaigrissement. Stase gastrique.

17 décembre 1901, *gastro-entérostomie postérieure.*

Guérison. Revu en mars 1902 allant très bien.

Obs. 40. — H. 27 ans. Troubles gastriques, surtout marqués depuis 3 mois. Douleurs 3 heures après les repas. Pas de stase gastrique. Hyperchlorhydrie. Un peu de gastro-succorrhée sans stase.

4 janvier 1902, *gastro-entérostomie postérieure*. La région pylorique ne présente aucune lésion extérieure apparente.

Guérison. En juin 1902, va toujours très bien.

Obs. 41. — F. 27 ans. Troubles dyspeptiques depuis l'âge de 16 ans ; en traitement depuis 4 ans. Vomissements alimentaires, puis douleurs qui, depuis 7 à 8 mois, surviennent sous forme de crises atroces. Le matin à jeun, 350 centimètres cubes de gastro-succorrhée avec quelques débris alimentaires.

8 mars 1902, *gastro-entérostomie postérieure*.

Guérison. Revue le 18 avril allant très bien.

Obs. 42. — F. 45 ans. Depuis 1897, douleur épigastrique violente survenant 1 à 2 heures après les repas ; puis vomissements, renvois acides. En 1901, l'état s'aggrave, à diverses reprises, crises de diarrhée et melœna. Pâleur extrême. État cachectique. Phlébite de la jambe gauche. Stase gastrique.

11 mars 1902, *gastro-entérostomie postérieure*. Toute la région pylorique est indurée, fusionnée avec le foie.

Guérison. La malade met longtemps à se remettre. En novembre 1902, elle nous écrit qu'elle est tout à fait remise et se porte très bien.

Obs. 43. — F. 38 ans. Premiers troubles gastriques à l'âge de 17 ans (pesanteurs, éructations, douleurs épigastriques débutant une heure après le repas et cessant à la suite de vomissements glaireux ou alimentaires).

Soumise à des traitements divers, elle a des améliorations temporaires. Depuis 7 ans, aggravation des symptômes, vomissements dès qu'elle cesse le régime lacté exclusif. Lavages de l'estomac et gavage; mais bientôt les lavages ramènent du sang.

19 mars 1902, le matin à jeun, 300 centimètres cubes de liquide de stase avec débris alimentaires, liquide rosé à la fin du lavage; l'estomac, difficile à insuffler, est petit.

28 mars 1902, *gastro-entérostomie postérieure*. La face antérieure de l'estomac adhère au foie et à la partie antérieure de la voûte diaphragmatique. La face postérieure est fusionnée avec la face supérieure du mésocôlon transverse.

Guérison. En décembre 1902, la malade est revenue à la santé ; elle ne souffre plus, mange, a engraissé; mais le cathétérisme, pratiqué le matin, à jeun, montre qu'il persiste de la stase.

Obs. 44. — H. 36 ans, a fait à 20 ans des excès alcooliques et a commencé à avoir des crampes d'estomac.

A 26 ans, crises de gastralgie souvent suivies de vomissements alimentaires. Renvois acides.

Traité par le régime lacté absolu et les lavages, il voit la stase tomber de 800 centimètres cubes à 30 centimètres cubes. L'estomac descend à 3 travers de doigt au-dessous de l'ombilic.

28 avril 1902, *gastro-entérostomie postérieure ;* toute la région pylorique est rouge et recouverte d'exsudats.

Guérison. Revu en juin, mangeant de tout sans la moindre douleur.

Obs. 45. — H. 63 ans, souffre de l'estomac depuis 12 ans. A ce moment a eu des douleurs épigastriques violentes après les repas et une grande hématémèse. Il y a 5 ans, melœna. Il y a 5 mois, nouvelle hématémèse, qui persiste pendant 8 jours. Depuis ce moment, douleurs beaucoup plus vives, en broche, vomissements, amaigrissement considérable. Poids : 48 kg. 500.

5 mai 1902, *gastro-entérostomie postérieure.*

Guérison.

Obs. 46. — H. 39 ans, souffre de l'estomac depuis 8 ans. Vomissements plusieurs heures après le repas.

Traitements divers. En septembre 1901, série d'hématémèses. Depuis 8 jours, douleurs violentes, vomissements bilieux et sanguins ; se met à une diète à peu près absolue à cause de l'intensité des douleurs.

7 mai 1902, *gastro-entérostomie postérieure ;* l'estomac est un peu rouge au voisinage de la petite courbure, près du pylore.

Le soir, 38°,8. Le 8, 39°, un peu de subictère ; albuminurie et urobilinurie. Rend des gaz par l'anus et a une garde-robe. Le 9, 38°,2 ; le ventre est toujours plat, le malade a un peu de diarrhée et est agité. Un lavage de l'estomac ne ramène rien. Le 10, 38°,5 ; langue sèche. Le 11, la langue est sèche, trémulante, la respiration et le pouls fréquents. Le malade tombe dans un état demi-comateux et meurt dans la nuit du 11 au 12 sans ballonnement du ventre, sans vomissements, avec des phénomènes d'intoxication générale. Pas d'autopsie.

Obs. 47. — H. 46 ans, souffre de l'estomac depuis 7 ans (pesanteur, ballonnement, renvois acides survenant en général 3 à 4 heures après le repas). Amélioration par le régime lacté. En février 1900, repris de douleurs stomacales avec crises survenant toujours 3 à 4 heures après le repas. Soulagé par les lavages de l'estomac, mais maigrit progressivement. Stase gastrique. Suc hyperacide.

23 juin 1902, *gastro-entérostomie postérieure ;* la région pylorique est un peu indurée avec une plaque grisâtre, déprimée en son centre, d'apparence cicatricielle.

Guérison. Le 28 décembre nous le revoyons, il va très bien, mange de tout et a beaucoup engraissé ; son poids est de 70 kilogrammes.

Obs. 48. — F. 44 ans, souffre de l'estomac depuis 4 ans (douleurs commençant 2 à 3 heures après le repas, suivies de vomissements). Depuis 3 semaines, gastrorragies à répétition (hématémèses et mélœna), amaigrissement rapide.

27 juin 1902, *gastro-entérostomie postérieure* ; la région pylorique est indurée, adhérente aux parties voisines ; l'épiploon gastro-hépatique est, à son voisinage, infiltré d'une graisse dure et scléreuse.

Guérison. En décembre nous revoyons la malade très engraissée, mangeant et digérant bien sans la moindre douleur.

Obs. 49. — H. 48 ans. Grand buveur, a commencé à souffrir de l'estomac à 25 ans ; de temps à autre régurgitations de liquide acide et brûlant. Douleurs épigastriques après les repas. Puis crises douloureuses.

En février 1902, hématémèse ; au commencement de juillet, deuxième hématémèse. Le 26 juillet, hématémèse d'une très grande abondance (injections d'éther, de caféine, de sérum pour le ranimer), suivie de contractions violentes, ondulations péristaltiques, douleurs, vomissements répétés, etc.

29 juillet, *gastro-entérostomie postérieure*. Au niveau de la région pylorique, plaque cicatricielle avec infiltration œdémateuse des tuniques au voisinage.

Guérison. Le 26 février 1903, le malade se porte très bien, il digère comme il n'a jamais digéré depuis des années.

Obs. 50. — H. 57 ans. Il y a 13 ans, première hématémèse, survenue au cours de troubles gastriques, douleurs, vomissements et hyperchlorhydrie. Il y a 10 ans, deuxième hématémèse ; se porte ensuite assez bien, pourvu qu'il prenne d'une manière presque constante du bicarbonate de soude. Depuis 1 an, douleurs survenant 2 à 3 heures après l'ingestion des aliments.

Malade amaigri, tuberculeux. En mai, on constate 55 centimètres cubes de liquide de stase, contenant de nombreux débris alimentaires et de l'hypopepsie. Devient de plus en plus souffrant, est obligé de vider presque quotidiennement l'estomac avec la sonde, perd 8 kilogrammes en 3 mois.

30 septembre 1902, *gastro-entérostomie postérieure ;* la région pylorique et la petite courbure sont recouvertes d'exsudats rougeâtres. Pas de cancer appréciable.

Guérison, malgré une broncho-pneumonie bilatérale, suivie de douleurs gastriques qui cessent par le pansement au bismuth.

En fin décembre, le malade va bien.

Obs. 51. — H. 47 ans, a commencé à souffrir de l'estomac et à suivre des traitements depuis l'âge de 31 ans. Au début, gonflement et pesanteurs après les repas. A 36 ans, douleurs qui deviennent si intenses en novembre 1901 qu'il se privait de manger pour les éviter. Affaiblissement et amaigrissement progressifs. Stase gastrique avec hyperchlorhydrie.

14 octobre 1902, *gastro-entérostomie postérieure*.

Guérison et augmentation rapide de poids, 3 kilogrammes pendant les 3 semaines qui suivent l'opération.

Revu le 26 décembre 1902 allant très bien.

Obs. 52. — H. 54 ans, ne souffre de l'estomac que depuis 2 mois. Douleur en broche. Vomissements acides calmant les douleurs, au point que le malade cherche lui-même à provoquer les vomissements en introduisant le doigt dans l'arrière-gorge. Ces vomissements contiennent quelquefois un peu de sang. Estomac dilaté. Stase gastrique (130 centimètres cubes), amaigrissement rapide.

12 novembre 1902, *gastro-entérostomie postérieure*, quelques adhérences du petit épiploon à la face antérieure de l'estomac, au-devant de laquelle il est replié ; quelques irrégularités d'apparence cicatricielle au voisinage du pylore. En arrière l'estomac adhère au mésocôlon dans sa portion juxtapylorique,

Guérison,

Obs. 53. — H. 45 ans, souffre de l'estomac depuis 1884. Douleurs tardives survenant 3 ou 4 heures après l'ingestion des aliments, accompagnées ou suivies de vomissements qui les calment. Le 22 et le 23 octobre 1900, hématémèse et mélœna. En novembre 1902, série de petites hématémèses successives. Estomac dilaté. Stase gastrique (50 centimètres cubes). Suc hyperacide.

26 novembre 1902, *gastro-entérostomie postérieure*. Cicatrice grisâtre au niveau de la région pylorique.

Guérison.

Obs. 54. — H. 52 ans, souffre de l'estomac depuis 10 ans. Séries de crises douloureuses cessant à la suite de vomissements aqueux, acides. Entre avec tous les signes d'une sténose pylorique (stase à jeun, ondulations péristaltiques, etc.).

21 janvier 1903, *gastro-entérostomie postérieure*. La région pylorique est épaissie, et le petit épiploon au voisinage du pylore est le siège d'un épaississement sclérо-adipeux.

Guérison. Le malade, revu le 13 mars, va très bien ; son poids est monté de 52 kilogrammes à 60 kilogrammes.

Obs. 55. — F. 38 ans, souffre de l'estomac depuis 8 ans, plusieurs hématémèses, la dernière en novembre 1902.

23 janvier 1903, *gastro-entérostomie postérieure*. Pas de lésion apparente à l'extérieur.

Guérison.

HUIT INTERVENTIONS DIVERSES

1 pyloroplastie, 1 guérison.
1 gastroplication et gastropexie, 1 guérison.
1 gastrolysis, 1 guérison.
1 gastrolysis et gastropexie, 1 guérison.
1 section de bride étranglant le pylore, 1 guérison.
1 résection d'ulcère de la petite courbure, 1 mort (péritonite).
3 pylorectomies, 3 guérisons.

XII

INFLUENCE DE LA GASTRO-ENTÉROSTOMIE SUR LE CHIMISME GASTRIQUE DANS LES ULCÈRES DU PYLORE

(10 OBSERVATIONS)

Par Maurice Soupault, médecin des hôpitaux.

Les auteurs qui ont étudié les résultats éloignés de la gastro-entérostomie, chez les malades atteints d'ulcères du pylore, ne sont pas d'accord sur les modifications que subit la sécrétion gastrique sous l'influence de cette opération. Tandis que les uns considèrent que celle-ci diminue d'une façon considérable l'intensité de la sécrétion de l'estomac, les autres prétendent que la composition du suc gastrique reste sensiblement la même avant et après l'intervention chirurgicale.

Les observations que nous publions ici sont destinées à ajouter des documents utiles à la solution de cette question.

Obs. 1 (obs. 6 du mémoire Hartmann. W.). — *Examen avant l'opération.* — Le 5 février, le cathétérisme est pratiqué après un jeûne de 14 heures. On ne retire aucun fragment alimentaire, mais seulement un liquide muqueux, filant, d'un blanc verdâtre, qui laisse déposer quelques flocons de mucus, d'un volume total de 80 centimètres cubes. Il présente toutes les réactions du suc gastrique.

Acidité totale. . . . . 2,20 p. 1.000.

Après lavage, on donne un repas d'épreuve, 60 grammes de pain et 250 grammes d'eau distillée. La quantité de liquide retirée *au bout de 1 heure* est de 250 centimètres cubes, très fluide. Il y a donc hypersécrétion digestive :

Acidité totale. . . . . 2,18 p. 1.000
Chlore total. . . . . 3,69 —

Chlore fixe	1,09 p. 1.000
Chlorhydrie	2,60 —

Le lendemain, nouveau repas d'épreuve, qu'on extrait seulement au bout de 1 heure et demie.

Acidité totale	2,85 p. 1.000
Chlore total	4,30 —
Chlore fixe	1,55 —
Chlorhydrie	2,75 —

Opération le 14 février 1898. — Après laparotomie, on constate une induration cicatricielle au voisinage du pylore, qui est adhérent à la vésicule biliaire.

La gastro-entérostomie postérieure transmésocolique est pratiquée par M. Hartmann.

Un nouvel examen de la sécrétion gastrique est pratiqué le 9 mars de la même année.

A jeun l'estomac ne contient qu'une petite quantité de bile, qu'on met en évidence en lavant l'estomac.

Le repas d'épreuve habituel est *extrait en partie au bout de 1 heure.* La coloration du liquide est fortement bilieuse. La fluidité du liquide est assez marquée.

Acidité totale	1,76 p. 1.000
Chlore total	4,03 —
Chlore fixe	2,30 —
Chlorhydrie	1,73 —

Au bout de 1 heure et demie, on pratique un deuxième cathétérisme et on retire facilement un liquide très fluide, légèrement verdâtre et très abondant : 225 centimètres cubes environ.

Acidité totale	2,73 p. 1.000
Chlore total	4,78 —
Chlore fixe	2,10 —
Chlorhydrie	2,68 —

Résumé. — Après 23 jours la sécrétion est modifiée de la façon suivante : il n'y a plus d'hypersécrétion à jeun. Il persiste de l'hypersécrétion digestive avec retard de la sécrétion. Le taux de l'acidité et de la chlorhydrie est un peu diminuée au bout de 1 heure, presque identique au bout de 1 heure et demie.

Obs. 2 (obs. 10 du mémoire Hartmann. R.). — *Examen avant l'opération,* le 20 septembre 1898. — A jeun on extrait environ 125 centimètres cubes d'un liquide assez fluide, grisâtre, renfermant de nombreux débris alimentaires.

Acidité totale	1,75 p. 1.000
Chlore total	4,67 —
Chlore fixe	2,55 —
Chlorhydrie	1,02 —

Après lavage on administre un repas d'épreuve, dont une partie *a*) est extraite au bout de 1 heure, la deuxième partie *b*) au bout de 1 heure et demie.

a)	Acidité totale	2,70	p. 1.000
	Chlore total	4,16	—
	Chlore fixe	1,46	—
	Chlorhydrie	2,70	—
b)	Acidité totale	2,77	—
	Chlore total	4,45	—
	Chlore fixe	1,53	—
	Chlorhydrie	2,92	—

Opération le 2 octobre 1898, par M. Hartmann. — La région pylorique est déformée. Au palper, on sent au niveau de la région pylorique une induration diffuse qui s'étend jusque sur le duodénum. Le péritoine présente des fausses membranes.

Un *examen* est pratiqué le 24 octobre, c'est-à-dire 22 jours après l'opération.

A jeun, on retire 200 centimètres cubes d'un liquide épais ayant une coloration bilieuse très prononcée, contenant des parcelles alimentaires.

Ce liquide ne donne pas les réactions d'HCl libre.

Acidité totale	0,46	p. 1.000
Chlore total	4,12	—
Chlore fixe	3,13	—
Chlorhydrie	0,99	—

Après lavage on administre un repas d'épreuve. Au bout de 1 heure, on extrait 150 centimètres cubes d'un liquide très fluide.

Acidité totale	2,20	p. 1.000
Chlore total	4,25	—
Chlore fixe	1,87	—
Chlorhydrie	2,38	—

Au bout de 1 heure et demie, deuxième extraction. On retire 425 centimètres cubes d'un liquide verdâtre, bilieux, très fluide.

Acidité totale	2,02	p. 1.000
Chlore total	4,44	—
Chlore fixe	2,18	—
Chlorhydrie	2,26	—

Le malade est revu le 18 octobre 1902, c'est-à-dire 4 ans après. Son état s'est maintenu satisfaisant jusqu'ici ; ces jours derniers il a eu une colique de plomb qui a duré 4 jours. Il semble actuellement beaucoup mieux.

Le cathétérisme fait à jeun permet d'extraire 150 centimètres cubes d'un liquide légèrement bilieux, présentant les réactions de l'acide chlorhydrique libre.

Acidité totale	1,29	p. 1.000
Chlore total	3,34	—
Chlore fixe	1,58	—
Chlorhydrie	1,76	—

Repas d'épreuve extrait au bout d'une heure.
Quantité abondante, 300 centimètres cubes.

Acidité totale	2,81	p. 1.000
Chlore total	4,67	—
Chlore fixe	1,85	—
Chlorhydrie	2,82	—

Résumé. — Après 23 jours la sécrétion à jeun persiste, mais son acidité est modifiée par la présence, dans l'estomac, d'une grande quantité de bile, qui doit neutraliser l'acidité. La sécrétion digestive reste extrêmement abondante et se prolonge longtemps comme avant l'opération. Le taux de l'acidité et de la chlorhydrie n'a diminué que dans de faibles proportions.

Au bout de 4 ans, il persiste encore à jeun une hypersécrétion notable avec une acidité assez marquée. La sécrétion digestive est encore très abondante, et le taux de l'acidité et de la chlorhydrie est peut-être plus élevé encore qu'avant l'opération.

Pourtant l'état général du malade est bon, et ses digestions sont excellentes.

Obs. 3 (obs. 13 du mémoire Hartmann D.). — *Examen avant l'opération.* — Le 15 décembre 1898, le malade est sondé à jeun après un jeûne de 13 heures. On ne retire de l'estomac aucun résidu alimentaire ni aucun liquide. Un demi-litre d'eau employé en lavage ressort de l'estomac absolument propre et sans réaction acide.

On donne un repas d'épreuve (eau, 250 grammes; pain, 60 grammes), qu'on extrait une heure après de l'estomac.

Acidité	2,63	p. 1.000
Chlore total	3,44	—
Chlore fixe	1,16	—
Chlorhydrie	2,28	—

Opération le 27 mars 1899.

Après laparotomie on trouve un large ulcère de la face antérieure de l'antre pylorique intéressant la valvule et ayant provoqué des adhérences de l'estomac à la face antérieure du foie. On pratique la gastro-entérostomie postérieure.

Le malade se remet rapidement. Je le revois un an après, en parfaite santé, n'ayant plus ressenti depuis son opération aucun malaise stomacal.

Examen. — Le cathétérisme à jeun permet d'extraire un liquide verdâtre peu abondant, neutre au tournesol, composé de bile très épaisse.

On pratique ensuite un lavage d'estomac avec un demi-litre d'eau, dont on ne peut extraire qu'une partie.

On donne un repas d'épreuve (eau, 250 grammes ; pain, 60 grammes), qu'on retire au bout d'une heure.

On extrait 100 centimètres cubes environ d'un liquide très fortement bilieux, qui donne les réactions suivantes :

Acidité totale	1,80 p. 1.000
Chlore total.	3,36 —
Chlore fixe	1,56 —
Chlorhydrie.	1,80 —

Résumé. — Ici l'acidité a diminué dans d'assez fortes proportions, ainsi que la chlorhydrie. Cette diminution dans l'activité de la sécrétion gastrique n'est peut-être qu'apparente ; elle peut être due au reflux dans l'estomac d'une importante quantité de bile alcaline, qui neutralise en partie les éléments acides du suc gastrique.

Obs. 4 (obs. 35 du mémoire Hartmann S.). — *Examen* fait le 15 juin 1901. — A jeun on extrait par la sonde une abondante quantité de liquide contenant quelques rares débris alimentaires, très divisés et composés surtout de substances féculentes.

Ce liquide, verdâtre, dont on extrait facilement 225 centimètres cubes, présente toutes les réactions qualitatives du suc gastrique, présente les réactions quantitatives suivantes :

Acidité totale	1,45 p. 1.000
Chlore total.	3,28 —
Chlore fixe	2,24 —
Chlorhydrie.	1,04 —

Après cette extraction à jeun et sans faire de lavage ultérieur, on administre ensuite un repas d'épreuve ordinaire (eau, 250 grammes ; pain, 60 grammes), qu'on extrait une heure après.

Il s'écoule par le tube une quantité extrêmement abondante (570 centimètres cubes) d'un liquide vert gris où les débris de pain, très divisés, sont pour ainsi dire noyés dans un liquide fort abondant.

Acidité totale	2,60 p. 1.000
Chlore total.	4,62 —
Chlore fixe	1,44 —
Chlorhydrie.	3,18 —

Opération le 27 juin 1901, par M. Hartmann, qui constate un ulcus au niveau du pylore. Gastro-entérostomie postérieure.

Je revois le malade le 18 janvier 1902.

Un cathétérisme fait à jeun, complété par un lavage avec un demi-litre d'eau, prouve que l'estomac est complètement vide à jeun.

On administre un repas d'épreuve ordinaire qu'on extrait au bout d'une heure.

Le liquide qu'on obtient est assez abondant mais ne dépasse pas 150 centimètres cubes. Il est extrêmement vert et renferme une très forte proportion de bile.

Acidité totale	0,87 p. 1.000
Chlore total.	2,08 —
Chlore fixe	1,10 —
Chlorhydrie.	0,98 —

Résumé. — Ici les variations du chimisme sont considérables. L'hypersécrétion, très abondante à jeun, a disparu totalement. Sous l'influence de l'excitation alimentaire, la muqueuse gastrique sécrète tout différemment, car la quantité de suc retiré, au lieu d'être extrêmement abondante (670 centimètres cubes), ne dépasse pas la normale (100 centimètres cubes), et le taux de l'acidité et de la chlorhydrie est tombé à des chiffres très faibles. On peut attribuer ce dernier résultat à la présence d'une très abondante quantité de bile, mais cette explication n'est pas valable pour expliquer l'absence d'hypersécrétion à jeun et d'hypersécrétion digestive.

Obs. 5 (obs. 33 du mémoire Hartmann R.). — *Examen avant l'opération.* — Le cathétérisme à jeun ne ramène pas de matières alimentaires, ni liquide d'aucune espèce. Un lavage pratiqué avec 1 demi-litre d'eau tiède montre que l'estomac est absolument vide.

On donne un repas d'épreuve ordinaire, qui est extrait de l'estomac une heure après.

Le volume total du liquide est peu abondant, 50 centimètres cubes environ.

Acidité totale	3,16 p. 1.000
Chlore total.	3,72 —
Chlore fixe	0,44 —
Chlorhydrie.	2,78 —

Opération le 27 octobre 1900. On trouve un large ulcère ntéressant le pylore et toute la face postérieure de l'estomac, adhérent au foie.

Les résultats fonctionnels de l'opération sont excellents, et la malade se déclare en parfaite santé.

Un *examen* est pratiqué au mois de juillet 1901.

Il n'y a pas de liquide à jeun dans l'estomac, même après un lavage avec 1 demi-litre d'eau.

On donne un repas d'épreuve qu'on extrait au bout d'une heure. C'est avec la plus grande peine qu'on retire de l'estomac une faible quantité de liquide (environ 20 centimètres cubes) très épais, composé de pain en petites masses agglutinées par du mucus de coloration normale sans bile.

On ne peut y doser que l'acidité totale.

Acidité totale	2,86 p. 1.000

En résumé, chez cette malade atteinte d'hyperchlorhydrie sans stase ni gastro-succorrhée, le taux de l'acidité totale n'a que très peu diminué.

Obs. 6 (obs. 23 du mémoire Hartmann). — *Examen* fait le 3 mai 1899. A jeun le

cathéter permet de retirer de l'estomac 50 centimètres cubes d'un liquide jaune verdâtre, un peu muqueux, sans débris alimentaires (gastro-succorrhée sans stase).

Acidité totale	1,84 p. 1.000

Après repas d'épreuve (eau, 250 grammes ; pain, 60 grammes), on retire au bout d'une heure un liquide assez abondant (200 centimètres cubes), bouillie, très fluide, avec débris alimentaires finement divisés.

Acidité totale	2,47 p. 1.000
Chlore total.	3,96 —
Chlore fixe	1,67 —
Chlorhydrie.	2,29 —

Opération par M. Hartmann, le 10 février 1900.

Le malade est revu le 25 mars 1902. Il ne souffre plus, digère facilement les aliments les plus indigestes et est dans un état général excellent.

Nouvel examen de son chimisme gastrique.

On ne trouve rien à jeun dans son estomac, même après un lavage avec 1 demi-litre d'eau.

Le suc gastrique extrait 1 heure après un repas d'épreuve est de coloration bilieuse. Le volume du liquide retiré est de 175 centimètres cubes ; il est assez fluide. En voici la composition :

Acidité totale	1,81 p. 1.000
Chlore total.	4,27 —
Chlore fixe	2,29 —
Chlorhydrie.	1,98 —

Résumé. — La gastro-succorrhée à jeun a disparu. Le liquide sécrété après le repas est moins abondant ; l'acidité totale et la chlorhydrie présentent des chiffres plus faibles et à peu près normaux.

Obs. 7 (obs. 28 du mémoire Hartmann). — *Examen* le 30 décembre 1899. — On peut extraire, à jeun, 120 centimètres cubes de liquide verdâtre, légèrement muqueux, présentant les caractères habituels des liquides de gastro-succorrhée. Il n'y a pas de résidus alimentaires reconnaissables à l'œil nu ou au microscope.

Acidité totale	2,62 p. 1.000
Chlore total.	4,08 —
Chlore fixe	1,44 —
Chlorhydrie.	2,64 —

Sans faire aucun lavage de l'estomac on administre le repas d'épreuve habituel (250 grammes d'eau, 60 grammes de pain) qu'on extrait au bout de 1 heure. Liquide abondant, 250 centimètres cubes.

Acidité totale	2,72 p. 1.000
Chlore total.	3,84 —
Chlore fixe	1,20 —
Chlorhydrie.	2,64 —

Opération par M. Hartmann, le 2 mai 1900.

Les résultats obtenus sont excellents.

Je revois le malade au mois d'août 1900. Il est en parfaite santé.

Examen. — A jeun on ne peut rien extraire de l'estomac, même après lavage.

Repas d'épreuve ordinaire extrait au bout de 1 heure ; liquide, environ 200 centimètres cubes, très fluide, pain bien divisé.

Acidité totale	2,40	p. 1.000
Chlore total	3,20	—
Chlore fixe	1,20	—
Chlorhydrie	2,00	—

Nouvel examen le 16 août 1901. — A jeun on ne retire rien de l'estomac ; 1 heure après un repas d'épreuve ordinaire on retire un liquide très fluide mesurant environ 150 centimètres cubes et donnant les réactions suivantes :

Acidité totale	2,11	p. 1.000
Chlore total	3,30	—
Chlore fixe	1,40	—
Chlorhydrie	1,90	—

En résumé, la sécrétion à jeun a cessé ; l'hypersécrétion digestive s'est atténuée : le taux de la chlorhydrie et de l'acidité totale s'est abaissé et est revenu à des limites à peu près normales. Il n'y a pas grande différence entre les examens faits 6 mois après l'opération et 18 mois après.

Obs. 8 (obs. 40 du mémoire Hartmann). — *Examen avant l'opération*, le 19 novembre 1901. A deux reprises différentes, on a pratiqué un cathétérisme à jeun. Les deux fois on n'a pu retirer de l'estomac aucun liquide, mais, après un lavage, on a pu constater que l'eau employée ressortait teintée en vert, contenait des flocons de mucus sans débris alimentaires, et rougissait le papier de tournesol. Il est probable qu'il existe une légère sécrétion à jeun, mais en très petite quantité.

Après repas d'épreuve extrait au bout d'une heure, on obtient 125 centimètres cubes d'un liquide très fluide et donnant les réactions suivantes :

Acidité totale	2,10	p. 1.000
Chlore total	4,42	—
Chlore fixe	2,11	—
Chlorhydrie	2,31	—

Opération par M. Hartmann, le 4 janvier 1902.

Nouvel examen le 5 février 1902.

Le malade va bien au point de vue fonctionnel.

A jeun on retire de son estomac une petite quantité de liquide bilieux, neutre au tournesol.

Après le repas d'épreuve ordinaire, qu'on extrait de l'estomac une heure après

l'absorption, on obtient 150 centimètres cubes d'un liquide très fluide, un peu teinté de bile, donnant les réactions suivantes à l'analyse :

Acidité totale	2,25 p. 1.000
Chlore total	4,62 —
Chlore fixe	2,06 —
Chlorhydrie	2,56 —

En résumé, on assiste ici à ce résultat bizarre que les taux de l'acidité et de la chlorhydrie sont plutôt plus accentués après l'opération qu'avant, mais la différence en plus est très légère.

Obs. 9 (obs. 41 du mémoire Hartmann). — *Examen* fait le 27 décembre 1901. A jeun, on retire de l'estomac environ 150 centimètres cubes de liquide de gastro-succorrhée, laissant déposer un culot composé de mucus, et de quelques rares débris alimentaires.

Acidité totale	1,49 p. 1.000
Chlore total	3,12 —
Chlore fixe	1,52 —
Chlorhydrie	1,60 —

On administre un repas d'épreuve qu'on extrait de l'estomac une heure après. Quantité, 250 centimètres cubes.

Acidité totale	1,93 p. 1.000
Chlore total	3,82 —
Chlore fixe	1,74 —
Chlorhydrie	2,08

Opération par M. Hartmann, le 8 mars 1902. Gastro-entérostomie postérieure.

Le 21 octobre 1902 on pratique un *nouvel examen*.

A jeun, on ne peut extraire aucun liquide résiduel. Après lavage, l'eau ressort légèrement teintée de bile, mais ne se montre pas acide au tournesol.

Un repas d'épreuve ordinaire, extrait de l'estomac une heure après l'ingestion, fournit environ 100 centimètres cubes d'un liquide donnant les réactions suivantes :

Acidité totale	1,67 p. 1.000
Chlore total	3,42 —
Chlore fixe	1,58 —
Chlorhydrie	1,84 —

En résumé, après la gastro-entérostomie, il n'y a plus d'hypersécrétion, à jeun; l'hypersécrétion digestive est aussi moins marquée ; les taux de l'acidité et de la chlorhydrie sont légèrement inférieurs.

Obs. 10 (obs. 9 du mémoire Hartmann). — L..., boulanger.

Examen avant l'opération fait le 5 août 1898.

Le cathétérisme, pratiqué le matin, après un jeûne de 12 heures, permet d'évacuer facilement 250 centimètres cubes de lait pris la veille au soir et des débris d'œuf et de légumes pris aux repas précédents.

Acidité totale	2,33	p. 1.000
Chlore total	2,40	—
Chlore fixe	1,09	—
Chlorhydrie	1,30	—

Il n'a pas été fait de repas d'épreuve.

Opération le 11 août 1898, par M. Hartmann. Gastro-entérostomie postérieure.

Nouvel examen le 3 octobre 1898. Après un jeûne de 13 heures, on extrait de l'estomac un liquide filant, fortement teinté de bile et renfermant une certaine quantité de débris alimentaires très facilement reconnaissables.

Acidité totale	0,29	p. 1.000
Chlore total	3,21	—
Chlore fixe	2,66	—
Chlorhydrie	0,55	—

Un repas d'épreuve ordinaire est extrait au bout d'une heure et donne les résultats suivants : Quantité retirée, 100 centimètres cubes. Liquide très bilieux.

Acidité totale	0,29	p. 1.000
Chlore total	2,86	—
Chlore fixe	1,67	—
Chlorhydrie	1,19	—

Nouvel examen le 30 septembre 1901, c'est-à-dire trois ans après l'opération. A jeun on ne retire rien à sec, mais avec l'eau de lavage on extrait un peu de bile, sans aucun débris alimentaire.

On donne un repas d'épreuve qu'on extrait au bout d'une heure.

Le liquide est moyennement abondant et légèrement coloré par la bile en jaune.

Voici les résultats de l'analyse quantitative :

Acidité totale	1,14	p. 1.000
Chlore total	3,68	—
Chlore fixe	1,15	—
Chlorhydrie	2,53	—

Nous pouvons grouper les malades dont nous venons de présenter l'histoire en trois catégories :

Dans la première (observations 2, 4 et 10), la sécrétion gastrique se caractérise de la façon suivante :

Hypersécrétion continue du suc gastrique ;

Présence à jeun, dans l'estomac, d'une grande quantité de suc gastrique mêlé à des résidus alimentaires ;

Hypersécrétion digestive abondante ;

Hyperacidité très marquée.

Dans la deuxième (observations 1, 6, 7 et 9), on trouve :

Hypersécrétion continue du suc gastrique ;

Présence à jeun, dans l'estomac, de suc gastrique pur, sans débris alimentaires ;

Hypersécrétion digestive abondante ;

Hyperchlorhydrie marquée.

Enfin, dans le troisième groupe (observations 2, 5 et 7), les malades n'ont pas d'hypersécrétion à jeun. Ils ne présentent pas non plus d'hypersécrétion digestive ; mais l'hyperacidité est à un taux très élevé.

Après la gastro-entérostomie, les résultats obtenus sont les suivants :

L'*hypersécrétion à jeun*, compliquée ou non de stase, disparaît dans la très grande majorité des cas, puisque nous ne la retrouvons, et encore très atténuée, que dans l'observation 2. Souvent, surtout si l'on examine les malades à une époque rapprochée de l'opération, on trouve dans l'estomac à jeun une proportion plus ou moins considérable de bile.

Pour ce qui est de l'*hypersécrétion digestive*, elle s'atténue aussi dans des proportions remarquables et d'autant plus que l'on s'éloigne davantage de l'opération. Le malade n° 2 fait seul exception à la règle. Peut-être l'évacuation de l'estomac se fait-elle moins facilement. Et pourtant les troubles subjectifs du malade n'ont pas reparu.

Enfin le *taux de l'acidité* baisse dans des proportions beaucoup moindres. On constate certainement une diminution dans la valeur des chiffres exprimant l'acidité totale et la chlorhydrie ; pour quelques malades, elle est à peine sensible ; pour la majorité elle est plus importante quoique pas encore très considérable. Dans l'observation 4 seulement nous notons un chimisme fortement déprimé.

Pourquoi ces différences ? On peut en donner plusieurs explications :

1° Le retour de la bile et des sucs intestinaux alcalins peut, quand il est suffisamment important, neutraliser l'acidité gastrique, et cela dans des proportions variables selon son intensité même ;

2° L'évacuation gastrique par la nouvelle bouche peut se faire plus ou moins aisément et rapidement, selon la position et l'étroitesse de l'orifice gastro-intestinal. Il est facile de concevoir que la sécrétion gastrique peut en être influencée ;

3° Enfin, la position et les dimensions de l'ulcère, cause première et nécessaire de l'hypersécrétion gastrique, nous paraissent aussi avoir une grande importance. Nous croyons, quant à nous, que l'hypersécrétion du suc gastrique est le résultat d'un réflexe, dont le point de départ est l'irritation de l'ulcère et que ce réflexe est d'autant plus considérable que la lésion est plus importante et qu'elle est située dans une région moins tolérante. Après la gastro-entérostomie, il est probable que parfois l'ulcus reste isolé du contenu gastrique, et cesse d'être irrité par son contact. Dans d'autres cas, au contraire, il continue à être baigné, au moins en partie, par des liquides capables d'entretenir, quoiqu'à un moindre degré qu'avant l'opération, son inflammation. Une des raisons principales qui nous engagent à admettre cette théorie, que nous développerons dans un autre travail, est que, chez les malades chez lesquels la résection de l'ulcère a été pratiquée, le chimisme gastrique a subi des modifications bien autrement importantes qu'à la suite de la simple gastro-entérostomie.

XIII

ANATOMIE PATHOLOGIQUE DU CANCER DE L'ESTOMAC ENVISAGÉE AU POINT DE VUE CHIRURGICAL [1]

Par Bernard Cunéo, professeur agrégé à la Faculté.

Toute intervention chirurgicale rationnelle suppose une connaissance anatomo-pathologique précise de l'affection contre laquelle est dirigée l'opération. Le cancer de l'estomac étant définitivement entré dans le domaine chirurgical, le chirurgien doit donc aujourd'hui se familiariser avec l'anatomie pathologique de cette localisation du cancer. Mais, alors que certains points n'ont pour lui qu'un intérêt médiocre, d'autres, au contraire, du fait des déductions chirurgicales qu'ils comportent, prennent à ses yeux une importance capitale. C'est plus particulièrement à l'étude de ces derniers que sera consacré ce travail. Cependant, pour laisser à cette étude plus d'homogénéité, je n'ai pas cru devoir élaguer d'une façon complète certains chapitres sans intérêt chirurgical immédiat et je me suis borné à les réduire le plus possible.

Les recherches dont je donne ici les résultats ont porté sur 24 pièces de gastrectomie, dont la plupart m'ont été fournies par M. Hartmann, et sur 15 autopsies, sans compter les renseignements recueillis au cours de plus de 50 gastro-entérostomies ou laparotomies exploratrices. Seules les descriptions des pièces de gastrectomie seront adjointes à ce travail.

[1] Mémoire déposé pour le prix Gerdy, en octobre 1900, et couronné par la Société de chirurgie dans sa séance annuelle du 5 février 1902.

CHAPITRE PREMIER

Caractères macroscopiques du cancer de l'estomac.

Siège. — Le cancer de l'estomac peut occuper tous les points de cet organe. Mais toutes les statistiques s'accordent pour établir l'énorme prédominance du cancer du pylore.

Lebert[1] donne les chiffres suivants :

Cancer du pylore	65,5	p. 100	des cas
— de la petite courbure . . .	20	—	—
— du cardia	9	—	—
— de la grande courbure. . .	7	—	—
— de la totalité de l'organe . .	6	—	—

Sur 903 cancers de l'estomac Gussenbauer et V. Winiwarter[2] trouvent :

Cancers du pylore	542 cas
— de la totalité de l'organe	126 —
Cancers de la petite courbure.	65 cas
— du cardia	58 —
— de la paroi postérieure	37 —
— de la paroi antérieure.	20 —
— de la grande courbure.	13 —
— de la grande tubérosité.	13 —

Sur 24 pièces de gastrectomie que j'ai recueillies, je note :

Cancers du pylore	19 cas
— du vestibule pylorique	2 —
— de la petite courbure.	1 —
— du corps de l'estomac.	1 —

[1] Lebert, *Traité pratique des maladies cancéreuses et des affections curables confondues avec le cancer.* Paris, 1851.

[2] Gussenbauer et V. Winiwarter, Die partielle Magenresection. *Arch. f. klin. Chir.* 1876, T. 19, p. 347.

Ces données numériques sont loin de n'avoir pour le chirurgien qu'un simple intérêt statistique. L'opérabilité des carcinomes gastriques varie en effet singulièrement suivant leur point de départ.

Les cancers du pylore représentent, à ce point de vue, la forme la plus favorable. Cela tient tout d'abord à la situation et aux connexions anatomiques du pylore qui rendent son exérèse plus facile que celle de toute autre portion de l'estomac. Mais cela tient aussi à ce que le cancer du pylore a l'avantage de s'annoncer cliniquement par une symptomatologie plus précoce et plus caractéristique, en raison de l'obstacle mécanique qu'il oppose à l'évacuation de l'estomac. L'apparition relativement rapide de troubles fonctionnels graves, contre lesquels toute thérapeutique médicale est forcément impuissante, amène le chirurgien à intervenir alors que la lésion est encore purement locale.

Il n'en est pas de même des cancers du corps de l'estomac, quel que soit leur siège, sur les faces, les courbures ou les tubérosités. Dans ce cas, le passage des aliments n'est souvent pas gêné. Il en résulte une latence relative de l'affection, qui explique l'incertitude du diagnostic et les atermoiements du médecin ; aussi, quand le chirurgien intervient, le néoplasme est-il déjà presque toujours inextirpable.

Le cancer du cardia, comme celui du pylore, s'annonce assez vite par des signes fonctionnels importants. En revanche, les conditions anatomiques sont ici si différentes, que l'intervention radicale, même précoce, se présente entourée de difficultés. Aussi, bien que les recherches expérimentales[1] démontrent la possibilité d'enlever la partie inférieure de l'œsophage et la région cardiaque de l'estomac, le cancer du cardia n'en doit pas moins être regardé jusqu'à nouvel ordre comme peu propice à l'action chirurgicale.

Quelque paradoxal que cela puisse paraître, la forme totale du cancer de l'estomac se présente assez souvent dans des conditions favorables à l'exérèse. Le cancer affecte en effet, dans ces cas, une forme particulière, simulant la gastrite ligneuse de Brinton, et remarquable par la lenteur de son évolution et son peu de tendance à la généralisation. (Voir plus loin, p. 256.)

[1] Voir : Levy, *Centralbl. f. Chir.*, Leipzig, 1894, p. 721, et *Arch. f. klin. Chir.*, 1898, Bd XVI, Heft 4, p. 839, et Krukenberg, Ueber Resection der Cardia, 70e *Naturforsch. u. Ærtze Versammlung*. Dusseldorf, 1898.

Nombre. — Le cancer de l'estomac est presque toujours unique. Sur 903 autopsies de cancer de l'estomac, Gussenbauer et V. Winiwarter ne notent que 29 cas de tumeurs multiples. Cette multiplicité peut tenir à plusieurs causes. Dans quelques cas, la tumeur implantée sur une des parois détermine, par suite des frottements, une véritable greffe sur la paroi du côté opposé. Plus souvent il s'agit de noyaux secondaires, provenant de la tumeur primitive par le mécanisme de l'embolie veineuse ou lymphatique. Dans quelques cas beaucoup plus rares, il semble que l'on doive admettre le développement simultané de plusieurs néoplasmes indépendants. Hauser[1] en a rapporté 3 exemples qui paraissent indiscutables.

Aspect extérieur. — L'étude de l'aspect extérieur de l'estomac cancéreux a une grande importance pratique. C'est en effet sur cet aspect extérieur de l'organe que le chirurgien se base au cours d'une laparotomie pour accepter ou rejeter le diagnostic de cancer, que la clinique ne permet qu'exceptionnellement d'affirmer sans réserves.

Plusieurs cas peuvent d'ailleurs se présenter.

Parfois l'examen le plus attentif ne fait découvrir aucune modification dans l'aspect extérieur de l'estomac. Seule la palpation permet alors de reconnaître au niveau du point dégénéré une induration toujours très marquée à limites diffuses. A vrai dire, ces cas, où rien ne traduit extérieurement à la vue l'existence du cancer, me paraissent assez rares ; je n'en trouve aucun exemple dans mes observations.

Presque toujours la surface libre de l'estomac est plus ou moins modifiée. La modification la plus fréquente consiste dans l'apparition de plaques ou de sillons, presque caractéristiques. Les plaques, d'un blanc nacré, présentent une surface lisse ou très légèrement mamelonnée ; leurs dimensions sont très variables, leur consistance très ferme. Les sillons se détachent ordinairement de la périphérie des plaques auxquelles ils donnent un aspect étoilé. Plaques et sillons ont, au premier abord, une apparence cicatricielle, il s'agit cependant toujours de lésions nettement néoplasiques. Ces plaques cancéreuses siègent ordinairement au voisinage des courbures et plus spécialement de la petite, comme nous le verrons plus

[1] Hauser, *Das Cylinderepithel des Magens und des Dickdarms*, Iéna, 1890, obs. 40, 41 et 42, p. 238 et suiv.

loin en étudiant le mode d'extension locale du cancer de l'estomac. Elles sont alors le point de départ de tractus d'aspect analogue qui s'enfoncent dans l'insertion gastrique du grand et du petit épiploon et déterminent la rétraction de ces deux ligaments.

Dans d'autres cas, le néoplasme fait saillie sous la séreuse, sous forme

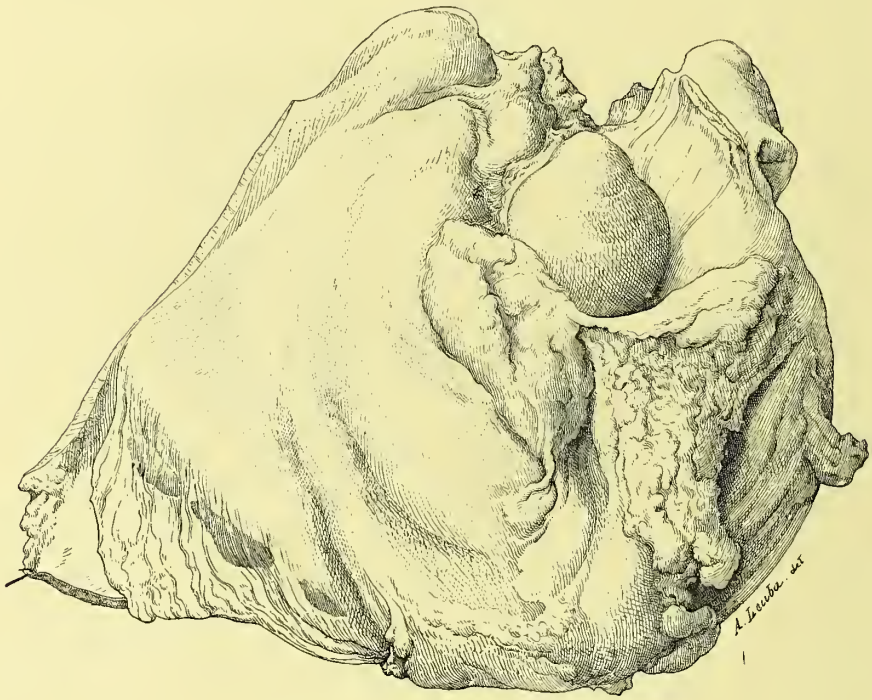

Fig. 83. — Cancer de l'estomac (pièce V, Poirier).
Epithélioma microcystique. L'estomac est vu par la face postérieure.

de bourgeons arrondis, mamelonnés, parfois muriformes, d'une couleur gris rosé, de consistance très ferme.

Lorsqu'on se trouve en présence d'un épithélioma à cellules muqueuses, ces bourgeons sous-péritonéaux offrent un aspect colloïde caractéristique. Il existe alors presque toujours de l'ascite.

Dans les formes microcystiques, on peut trouver la surface extérieure de l'organe couverte d'une série de petites vésicules à contenu muqueux. (V. pièce V, fig. 83).

Enfin, les traînées épithéliales peuvent prendre l'aspect typique de la

lymphangite cancéreuse. On voit alors se dessiner au-dessous du péritoine un réseau de cordons blanchâtres et bosselés ; ce sont les lymphatiques sous-séreux injectés par les cellules cancéreuses. Il s'agit d'ailleurs là d'une lésion qui ne se rencontre qu'à la phase ultime du cancer de l'estomac. A ce titre elle n'intéresse que médiocrement le chirurgien. Je tiens cependant à faire remarquer que la malade porteuse de la lymphan-



Fig. 84. — Lymphangite cancéreuse de la face antérieure de l'estomac.

gite représentée figure 84 n'était pas encore si affaiblie qu'elle n'eût été jugée capable de supporter une laparotomie exploratrice.

J'ajouterai que, dans la plupart des cas, l'estomac cancéreux présente une teinte générale assez pâle. Il est exceptionnel, au cours d'une laparotomie, de le trouver congestionné. Il semble présenter, au contraire, un certain degré d'ischémie. En fait, cette ischémie existe réellement ; elle s'explique par l'envahissement des courbures, plus particulièrement de la petite, et par la compression des vaisseaux par la sclérose périnéoplasique.

Comme corollaire pratique de cette description, nous rappellerons

brièvement les conditions dans lesquelles se présente le diagnostic du cancer de l'estomac au cours d'une laparotomie. — Si ce diagnostic est le plus souvent aisé, au moins pour le chirurgien familiarisé avec la chirurgie gastrique, il peut, dans certains cas, devenir très difficile et même absolument impossible. On ne compte plus aujourd'hui les erreurs de diagnostic ainsi commises au cours de l'opération, et, devant cette faillite

Fig. 85. — Ulcère rond de l'estomac développé au niveau de la petite courbure (Hartmann).
Cet ulcère simulait au premier abord un épithélioma de la petite courbure. L'examen attentif de la surface extérieure de l'estomac fit conclure en faveur de l'ulcère. L'examen histologique confirma ce diagnostic.

de la laparotomie exploratrice, certains chirurgiens, comme Roux, préfèrent s'en tenir, dans les cas douteux, à leur diagnostic préopératoire.

On a pu confondre un simple épaississement du pylore ou même une contracture du sphincter pylorique avec un cancer ; mais les affections qui ont, le plus souvent, donné le change sont l'ulcère ancien de l'estomac et les tumeurs inflammatoires de la région pylorique.

Si l'ulcère en voie d'évolution ne forme, en général, pas de tumeur sensible à la palpation extérieure de l'estomac, il n'en est plus de même de l'ulcère ancien à bords épaissis, de l'ulcère calleux des anciens anatomopathologistes. Celui-ci constitue une masse indurée, plus ou moins volumineuse, qui peut parfaitement simuler une lésion néoplasique. Cependant, dans l'ulcère, l'induration est ordinairement plus limitée, à contours moins diffus. Comme dans le cancer, il peut se rencontrer des plaques

sous-séreuses; mais elles sont plus rares et diffèrent légèrement de celles du cancer; elles sont petites, déprimées, d'aspect fissuraire, parfois étoilées, de coloration grisâtre; celles du cancer sont plutôt soulevées, finement mamelonnées et de coloration plus blanche. Certes, ce sont là des nuances ; mais elles peuvent néanmoins être suffisantes pour permettre le diagnostic ; ce sont ces différences dans l'aspect de la séreuse qui ont permis, dans le cas représenté figure 85, de prévoir qu'il s'agissait d'un ulcère, ce qui a été confirmé par l'examen histologique. Par contre, l'état des ganglions n'a aucune importance. Leur augmentation de volume et même leur induration peuvent se rencontrer aussi bien dans les cas d'ulcère que dans ceux du cancer. Quant à leur examen histologique, qui n'a, d'ailleurs, de valeur que s'il est positif au point de vue cancer, il n'a d'intérêt que pour le diagnostic rétrospectif.

Le diagnostic, avec les tumeurs inflammatoires de la région pylorique, est des plus difficiles, puisque, dans la plupart des cas, on a cru à un cancer. Dans leur important travail sur ces tumeurs, MM. Gérard Marchant et Demoulin[1] n'insistent pas sur les éléments pouvant permettre au chirurgien de distinguer ces tumeurs inflammatoires des néoplasmes de l'estomac. La plupart des observations qu'ils rapportent étant muettes sur les caractères précis de ces pseudo-néoplasmes, il nous est impossible, à l'heure actuelle, d'ébaucher les éléments de ce diagnostic[2]. Peut-être un examen attentif permettrait-il, dans ces cas, de noter, à défaut de caractères positifs pathognomoniques de ces tumeurs, l'absence de ces modifications si spéciales et si fréquentes de la séreuse gastrique dans les cas de cancer.

Le diagnostic différentiel du cancer et des autres néoplasmes de l'es-

[1] Gérard Marchant et Demoulin, Sur les tumeurs et les rétrécissements inflammatoires de la région pylorique de l'estomac et du segment iléo-cæcal de l'intestin. *Revue de gynécologie et de chirurgie abdominale*, 1899, p. 849.

[2] M. Demoulin est seul à donner du cas qu'il a observé une description détaillée : « Pas d'adhérences de l'estomac, médiocrement dilaté, aux organes voisins ; au niveau de la région pylorique de l'estomac, empiétant sur l'antre et la petite courbure, nous trouvons une tumeur du volume et de la forme d'une orange, infiltrée dans les parois, sans adhérences avec les parties voisines; à sa partie supérieure et sur sa face antérieure, on aperçoit une cicatrice étoilée des dimensions d'une pièce de 2 francs. Cette cicatrice est jaunâtre, comme teintée par la bile et, entre ses rayons indurés, se voient de petites ulcérations peu profondes, à fond jaunâtre, comme caséeux, et, malgré cela, nous le répétons, pas la moindre adhérence. » Comme on le voit, ce ne sont pas là les caractères habituels du cancer.

tomac est sans intérêt pratique. Les tumeurs bénignes (lipomes, kystes, fibromes, myomes, polyadénomes polypeux, en nappe ou à type brunnerien) n'ont pas d'histoire clinique. Les néoplasmes malins (sarcomes, lymphadénomes, endothéliomes) sont l'équivalent pratique du cancer et sont justiciables du même traitement que lui. A en juger par la lecture

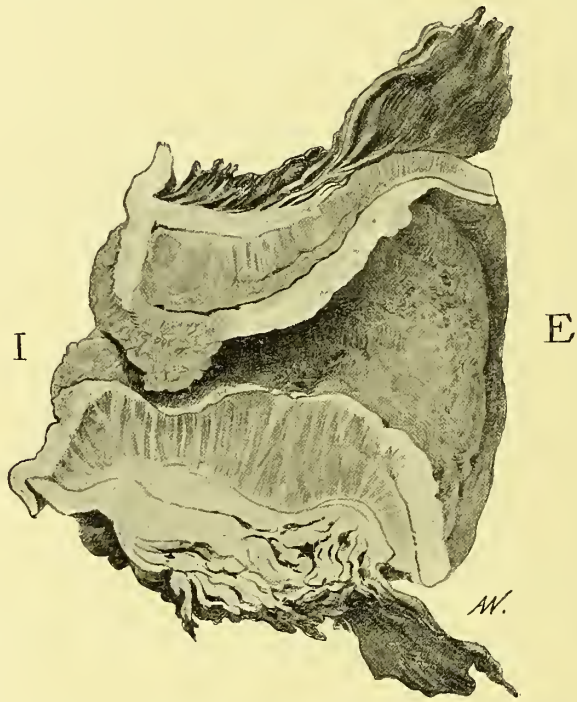

Fig. 86. — Cancer du pylore. Forme annulaire et sténosante (Hartmann).
On constate que le pylore est extrêmement rétréci. Il ne persiste qu'un canal, large de 2 millimètres. La portion du duodénum réséquée est à l'œil nu absolument saine.— I, duodénum; — E, estomac.

des observations et par un cas personnel, le diagnostic de sarcome serait, d'ailleurs, parfois possible au cours de la laparotomie. Il s'agit en effet souvent, dans ces cas, de tumeurs volumineuses, implantées sur une des faces de l'estomac et qui, tout en envahissant les parties voisines, gardent un certain degré d'encapsulement, c'est-à-dire se montrent, en somme, assez différentes de l'épithélioma.

Quant au diagnostic de la forme infiltrée du cancer de l'estomac et de la linite plastique vraie, généralisée à tout l'estomac ou localisée au pylore, je le regarde comme absolument impossible, en dehors de la constatation de noyaux métastatiques. (V. p. 256.)

Aspect intérieur. — A l'ouverture de l'estomac, le cancer se présente sous des aspects si variés que l'on a été amené à en distinguer un certain nombre de formes. Cette distinction, parfaitement admissible, si elle a simplement pour but de faciliter la description macroscopique des épithéliomas de l'estomac et de préciser leur nomenclature, ne doit pas être acceptée sans réserves si on prétend faire de ces formes autant de variétés distinctes. Nous allons voir, en effet, que les divisions proposées sont le plus souvent très artificielles.

Cancer en plaque. Cancer annulaire. — Le cancer peut se présenter soit sous forme de plaque plus ou moins étendue, soit sous forme d'anneau complet, encerclant la cavité gastrique perpendiculairement à son axe. A vrai dire, il n'y a entre ces deux formes aucune différence fondamentale. Tout cancer de l'estomac tend à s'étaler indéfiniment en surface et à prendre par conséquent une forme annulaire. S'il se développe dans une région de l'estomac à calibre réduit, comme le canal pylorique par exemple, il prendra rapidement cette disposition en anneau. (V. fig. 86.) S'il siège, au contraire, au niveau du corps de l'organe ou de la grosse tubérosité, il restera beaucoup plus longtemps à l'état de cancer en plaque (V. fig. 89). La distinction entre ces deux variétés n'en a pas moins une certaine importance pratique. Le cancer annulaire détermine en effet plus ou moins rapidement de la stase alimentaire et acquiert ainsi assez vite une existence clinique. Le cancer en plaque, au contraire, ne gênant pas le passage du contenu gastrique, reste beaucoup plus longtemps latent.

Cancer circonscrit et cancer diffus. — On distingue parfois une forme circonscrite et une forme diffuse du cancer de l'estomac. D'une façon générale, tout cancer de l'estomac tend, dès le principe, à diffuser et à infiltrer les différentes tuniques de l'organe.

Il existe cependant des cancers de l'estomac méritant dans une certaine mesure le nom de *cancers circonscrits.* Ces cancers se présentent sous forme de tumeurs, plus ou moins volumineuses, faisant saillie dans la cavité gastrique et paraissant avoir beaucoup plus de tendance à évoluer vers cette cavité qu'à infiltrer les tuniques de l'estomac. Ces tumeurs sont cependant absolument comparables à cette variété spéciale d'épithélioma cylindrique décrite, au niveau du gros intestin, sous le nom de tumeur villeuse, et dont la caractéristique est de respecter la sous-muqueuse. Que cette variété existe au niveau de l'estomac, la

chose est possible, mais je n'en ai point rencontré d'exemple. Dans les cas de cancers circonscrits auxquels je fais allusion, les tuniques stomacales sont toujours infiltrées, mais l'infiltration est strictement limitée à

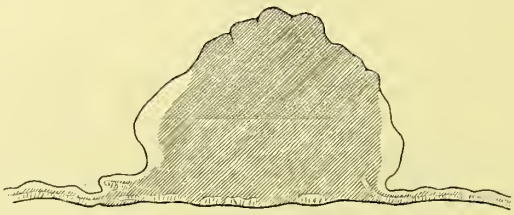

Fig. 87. — Epithélioma circonscrit de l'estomac (d'après Borrmann).

la base d'implantation de la tumeur et cesse brusquement à la périphérie de cette implantation. Le schéma ci-contre, emprunté au récent travail de Borrmann[1], donne une bonne idée de la disposition générale de ces néoplasmes.

Histologiquement, ces tumeurs sont ordinairement des épithéliomas

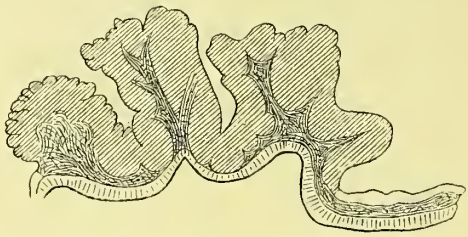

Fig. 88. — Epithélioma circonscrit (?) de l'estomac (d'après Borrmann).

cylindriques. Dans un des cas de Borrmann, on voyait de multiples végétations faire saillie à l'intérieur des tubes; l'aspect de la coupe rappelait celui des cysto-épithéliomas papillifères de l'ovaire.

Ces néoplasmes circonscrits sont rares. Personnellement, je n'en ai rencontré aucun exemple dans les pièces opératoires que j'ai eu l'occasion d'examiner. V. Mikulicz n'en a relevé qu'un seul cas dans la collection de l'Institut pathologique de Breslau, et sur 63 pièces opéra-

[1] Borrmann, *Das Wachsthum und die Vorbreitungswege der Magencarcinoms.* Iéna, C. Fischer, 1901.

toires, Borrmann n'a rencontré que 4 spécimens de ces cancers circonscrits.

Il s'agit là évidemment d'une forme assez favorable à l'intervention. En fait, dans les 4 cas décrits par Borrmann, la section pratiquée

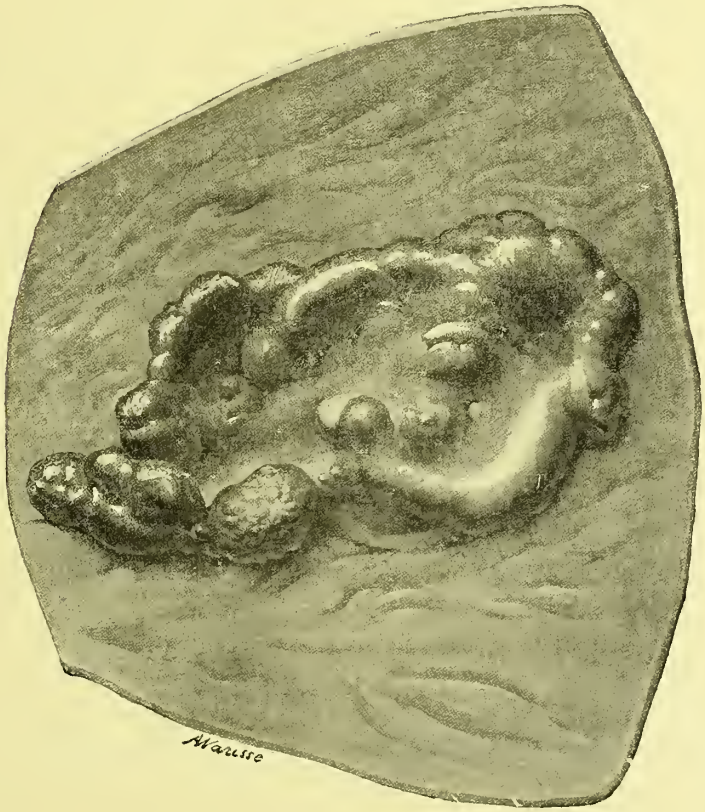

Fig. 89. — Cancer en plaque du corps de l'estomac (Hartmann).

à 1 ou 2 centimètres à peine de la limite apparente du cancer passait cependant en tissu sain.

Mais ce qui montre combien serait illusoire une division des cancers de l'estomac en cancers circonscrits et en cancers diffus, c'est la malignité que peuvent présenter, dans quelques cas, ces cancers dits circonscrits. S'ils ne s'étendent que rarement en surface, on les a vus du moins s'infiltrer dans la profondeur. Dans une des observations de Borrmann, l'épiploon gastro-hépatique était envahi. Dans un autre, les ganglions

étaient infectés. Il y a donc lieu, même dans ces cas en apparence favorables, d'être très réservé au point de vue du pronostic ultérieur.

Les épithéliomas franchement diffus sont de beaucoup les plus fréquents ; mais, dans cette tendance à la diffusion, il existe des degrés. C'est ainsi que certaines formes, telles que l'épithélioma colloïde (V. plus loin p. 264), arrivent rapidement à envahir l'estomac sur une assez grande étendue. Le degré de diffusion est ici en raison directe de la malignité.

Par contre, il est un certain nombre de cas dans lesquels l'envahissement total ou quasi-total de l'estomac s'explique par une bénignité relative du néoplasme, qui peut en quelque sorte s'étendre indéfiniment en surface sans passer au stade de généralisation. Le cancer revêt alors un type anatomique particulier et simule absolument *la linite plastique* [1].

On sait que celle-ci se présente sous deux aspects différents. Tantôt elle est localisée au pylore. C'est là une forme rare, anciennement signalée par Lebert [1], Schoch [2], Paul Broca [3] et Habershon [4], et plus récemment par Œttinger [5]. Tantôt elle est étendue à la totalité ou à la presque totalité de l'estomac. C'est la forme classique bien connue depuis les recherches de Brinton [6], Hanot et Gombault [7], etc. Dans cette dernière forme, qui seule nous intéresse ici, l'estomac présente les caractères suivants : « Il ne s'affaisse pas sur la table d'autopsie ; il reste distendu comme un ballon de caoutchouc. Il a perdu sa forme ordinaire et est devenu sphérique, ovoïde, parfois cylindrique. Son volume est normal, augmenté, ou plus souvent diminué. Son poids est accru. Ses parois crient sous le couteau et apparaissent extrêmement épaissies, mesurant 1 et jusqu'à 3 centimètres... La cavité gastrique est réduite. La surface de la muqueuse apparaît intacte ou est le siège d'ulcérations [8]. »

[1] Lebert, *Die Krankheiten des Magens klinisch und mit besonderen Rücksicht auf Hygiene und Therapie bearbeitet*. Tubingue, 1878.

[2] A. Schoch, *Ueber hypertrophische Stenose des Pylorus*. Thèse de Zurich, 1857.

[3] Paul Broca, Hypertrophie du pylore prise pour un cancer. *Bull. soc. anat.* Paris, juillet 1850, p. 207.

[4] Habershon, *On diseases of the stomach...*, London, 1866.

[5] Œttinger, De la sténose hypertrophique du pylore. *Semaine médicale*, 1902, 7 mai, n° 19, p. 153.

[6] W. Brinton, *The diseases of the stomach*. London, 1859.

[7] Hanot et Gombault, Gastrite chronique avec sclérose hypertrophique sous-muqueuse et rétro-péritonite calleuse. *Arch. de phys.*, 1882, p. 412.

[8] Hayem et Lion, in *Traité de médecine* de Brouardel et Gilbert, T. IV, p. 463.

Nous ne pouvons entrer ici dans le détail des discussions qu'a soulevées la nature de cette affection, contentons nous de constater qu'il semble bien démontré aujourd'hui qu'il existe une linite plastique non néoplasique, résultant d'une sclérose hypertrophique de la paroi gastrique[1]. En revanche, il n'est pas moins certain que le cancer de l'estomac peut se présenter sous un aspect ressemblant à s'y méprendre à la linite. De nombreuses observations tant opératoires que nécropsiques en font foi. Mais il présente alors, malgré son extension en surface, une bénignité relative. Les ganglions sont respectés, les métastases sont très tardives. Bien plus, les adhérences font le plus souvent défaut. Aussi la gastrectomie est-elle souvent possible dans les cas de ce genre, malgré l'étendue en surface du néoplasme. Il est vrai que le chirurgien doit alors réséquer la totalité ou la presque totalité de l'organe[2].

Forme infiltrée. Forme ulcéreuse. Forme végétante. — On décrit parfois au cancer de l'estomac une forme infiltrée, une forme ulcéreuse et une forme végétante. En réalité, infiltration, ulcération et tumeur végétante constituent de simples lésions élémentaires pouvant se combiner dans chaque cas particulier.

L'*infiltration cancéreuse* se présente sous l'aspect suivant : au niveau des parties envahies, la muqueuse gastrique, examinée immédiatement après l'opération, présente une coloration gris jaunâtre, un peu différente de la coloration rosée de la muqueuse gastrique saine, adjacente. Sa surface est plus régulière, plus lisse ; *les plis normaux ont disparu.* Sa consistance est ferme, un peu élastique. Elle ne glisse pas sur les plans sous-jacents. A la coupe, toute la paroi stomacale est épaissie. Cet épais-

[1] Voir sur ce point : Ramoino, *Del carcinoma infiltrato dello stomaco, simulante la linite plastica del Brinton.* Morgagni, 1899, parte 1, n° 1, p. 68 (bibliographie).

[2] Plusieurs des cas de gastrectomies totales ou subtotales se rapportent à des faits de ce genre. Je pourrais multiplier les exemples. Je me contenterai de citer le cas bien connu de Schlatter, dans lequel « la cavité de l'estomac était si rétrécie, que c'est avec peine que des deux côtés on peut y introduire l'index ». (Schlatter, *Beiträge z. klin. Chir.*, 1897, t. XIX, p. 757.) J'ai trouvé dans la collection des pièces de gastrectomie de M. Hartmann un cas du même genre. C'est la pièce de la malade dont l'observation est publiée sous le n° 26 (p. 275) dans le traité de MM. Terrier et Hartmann. J'ai moi-même observé un très beau cas de ces pseudo-linites. Il s'agit d'un estomac enlevé par Manclaire, et dont je donne plus loin l'observation anatomique (pièce 21).

sissement porte surtout sous la sous-muqueuse. Celle-ci forme une bande d'un blanc nacré, d'où s'échappent des traînées de même couleur qui s'irradient dans la musculaire.

L'*ulcération* affecte les caractères les plus variés. Le plus souvent, elle a une forme générale arrondie. Son fond, toujours couvert d'un enduit assez adhérent, est inégal, valloné, jamais finement granuleux comme

Fig. 90.— Forme ulcéreuse du cancer du pylore (pièce XIII, Hartmann).

La pièce a été ouverte sur le milieu de la face antérieure par une section longitudinale. Les lésions s'arrêtent brusquement au niveau de la partie initiale du duodénum. L'aspect extérieur de la pièce est représenté figure 110.

le fond de l'ulcère. Le contour, irrégulier, est formé par un bourrelet s'élevant plus ou moins au-dessus du plan de la muqueuse adjacente (fig. 90 et 93). Du côté de l'ulcération ce bourrelet est coupé à pic ; son versant périphérique se continue, au contraire, insensiblement avec la zone de la muqueuse infiltrée qui entoure l'ulcération.

La *tumeur végétante* (fig. 91) constitue un champignon plus ou moins saillant, de forme arrondie, dont la surface libre est ordinairement ulcérée. Elle prend parfois un aspect villeux, comme j'ai pu l'observer

dans un cas où le carcinome gastrique avait déterminé un cancer secondaire de l'ombilic.

Ces trois lésions élémentaires, infiltration, ulcération, tumeur, se combinent pour donner à chaque cas sa physionomie spéciale.

L'infiltration peut exister seule ; il s'agit alors de cas au début, se présentant sous forme d'une simple plaque infiltrée. Mais il est exceptionnel de pouvoir observer des cas aussi jeunes, et, pour ma part, je n'en ai jamais rencontré. L'ulcération du cancer de l'estomac est, en effet, très précoce. Cette précocité est d'ailleurs commune à tous les cancers dont la surface est en contact avec un milieu riche en microorganismes variés. Mais dans le cas particulier, il faut encore faire intervenir l'action du suc gastrique sur le néoplasme et peut-être même une véritable autodigestion de celui-ci par les produits de sécrétion de ses éléments constituants. L'ulcération est toujours entourée d'une couronne d'infiltration qui représente la zone d'accroissement du néoplasme. Lorsqu'il existe une tumeur, celle-ci est également entourée d'une zone d'infiltration ; or, comme le sommet de la tumeur est presque toujours ulcéré, nous trouvons associées les trois lésions élémentaires que nous

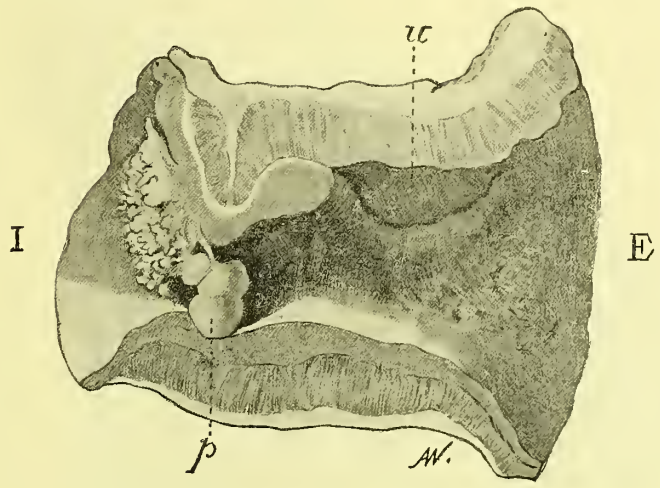

Fig. 91.— Cancer du pylore (Hartmann).

La portion réséquée a été incisée le long de la petite courbure de l'estomac. Cette figure montre un exemple de forme végétante du cancer du pylore. — I, duodénum ; — E, estomac ; — *u*, ulcération cancéreuse ; — *p*, végétation polypiforme implantée sur le sommet du bourrelet pylorique.

avons décrites, ce qui nous montre combien il est artificiel de vouloir décrire ces aspects différents, que revêt l'envahissement cancéreux, comme des formes distinctes.

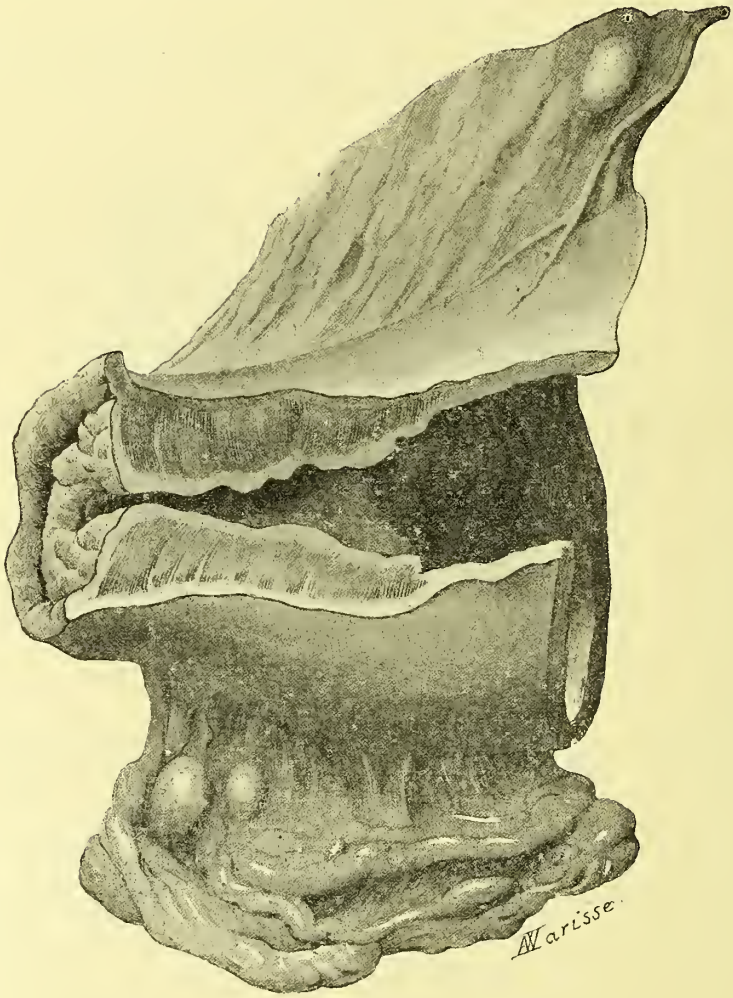

Fig. 92. — Cancer du pylore (pièce XVIII, Hartmann) (type habituel).
L'estomac a été ouvert sur le milieu de sa face antérieure.

Aspect habituel du cancer du pylore. — Après cette étude analytique et un peu schématique des différentes formes que peut revêtir le cancer de l'estomac en général, il nous paraît utile d'indiquer rapidement l'aspect habituel que présente sa variété la plus fréquente, le cancer du pylore.

A l'ouverture de l'estomac, on aperçoit une ulcération, ordinairement peu profonde, occupant le canal pylorique. Du côté du duodénum, l'ulcération s'arrête brusquement, fait capital sur lequel nous reviendrons quand nous étudierons les lois de l'extension locale du cancer du pylore. Du côté de l'estomac, l'ulcération est limitée par un bourrelet plus ou moins saillant, toujours assez irrégulièrement découpé. Au bourrelet fait suite une zone d'infiltration qui se continue insensiblement avec la muqueuse saine.

Le canal pylorique est toujours très rétréci. Ses parois présentent un épaississement considérable. Cet épaississement se termine par un à pic au niveau de la valvule pylorique; il s'atténue, au contraire, d'une façon progressive du côté de l'estomac. Les figures 92, 93 et 98 reproduisent nettement cette disposition habituelle du cancer du pylore.

Modifications secondaires de l'estomac. — L'estomac subit du fait du cancer un certain nombre de modifications secondaires, non néoplasiques.

Lorsque le cancer siège au niveau du pylore, l'estomac est souvent dilaté, et on cite partout des observations dans lesquelles cette dilatation atteignait des proportions énormes. Mais il faut savoir qu'elle est loin d'être constante ou peut, du moins, être peu marquée. Il existe même des cas, où, en dehors de toute infiltration cancéreuse des parois de l'estomac, celui-ci était rétracté et n'avait pas sa capacité normale. M. Hayem[1] explique cette réduction par l'intolérance gastrique et l'impossibilité d'un séjour quelque peu prolongé des aliments dans l'estomac. Cette explication est plus vraisemblable que celle proposée par MM. Caussade et Rénon[2], qui invoquent, au contraire, l'incontinence pylorique.

Lorsque le cancer siège au niveau de la petite courbure, l'estomac peut prendre une forme biloculaire. C'est ce qui s'était produit chez la malade dont la pièce opératoire est décrite ci-après, sous le n° 4. On avait pu, avant l'opération, diagnostiquer par l'insufflation la forme en bissac de l'estomac.

La muqueuse gastrique présente ordinairement, dans le cas de néo-

[1] Hayem, *Soc. méd. des hôp.*, 12 nov. 1897.
[2] Caussade et Rénon, *Presse médicale*, 1er janvier 1898.

plasme, des lésions plus ou moins marquées de gastrite chronique. « Le plus souvent on trouve une gastrite à prédominance interstitielle avec tendance à l'atrophie et transformation muqueuse. Mais il n'est pas rare non plus de trouver une gastrite mixte avec prolifération des cellules principales et des cellules de bordure » (Hayem et Lion[1].)

CHAPITRE II

Des caractères histologiques du cancer de l'estomac.

Tous les cancers de l'estomac appartiennent au groupe des épithéliomas cylindriques. Leur aspect histologique n'en est pas moins si variable qu'il est indispensable d'en décrire plusieurs variétés. Mais, en raison du but tout spécial de ce travail, il va de soi que nous réduirons au minimum la description de ces variétés histologiques[2].

On peut avec Hauser diviser les épithéliomas de l'estomac, comme tous les épithéliomas cylindriques, en deux grandes variétés. Tantôt les éléments néoplasiques se groupent en formations pseudo-glandulaires ; on a alors affaire à un *épithélioma cylindrique proprement dit*[3]. Tantôt les cellules cancéreuses forment des amas plus ou moins irréguliers, dans lesquels il est impossible de retrouver la moindre ordination glandulaire ; la tumeur est alors généralement décrite sous le nom de *carcinome*.

[1] Hayem et Lion, Cancer de l'estomac, in *Traité de médecine et de thérapeutique* de Brouardel et Gilbert, t. IV, p. 484.

[2] A plus forte raison, laisserons-nous absolument de côté la question de l'histogénèse du cancer de l'estomac, qui est sans intérêt aucun au point de vue chirurgical. Le seul point pouvant avoir une certaine importance pratique serait la question des rapports de l'ulcère et du cancer. Or que le cancer puisse se développer sur un ulcère cicatrisé ou non, c'est là un point aujourd'hui bien établi et, à défaut des documents cliniques, souvent bien probants cependant (V. Dieulafoy, *Presse médicale*, 10 novembre 1897), il existe nombre d'observations anatomiques qui ne laissent aucun doute sur la réalité de cette transformation. En revanche il est difficile d'être fixé sur sa fréquence, étant donnée la diversité des chiffres fournis par les auteurs (d'après Dittrich, 5 p. 100 des cancers succéderaient à un ulcère ; d'après Warren, 4 à 9 p. 100 ; d'après Rosenheim, 6 p. 100 ; d'après Lebert, 9 p. 100 ; d'après Soniksen, 14 p. 100 ; etc.).

[3] Carcinoma adenomatosum (Hauser), adénome malin (Ziegler).

Épithélioma cylindrique. — Nous décrirons à l'épithélioma cylindrique une forme type, autour de laquelle nous grouperons plusieurs formes secondaires, celles-ci ne représentant que de simples modifications de celle-là.

Forme type (*carcinoma adenomatosum simplex*, Hauser). — Dans cette forme, le néoplasme est essentiellement constitué par des tubes pseudo-glandulaires, séparés par un stroma, moyennement développé.

Les cellules qui tapissent les tubes sont disposées en une ou plusieurs couches ; dans ce dernier cas, l'épaisseur du revêtement épithélial varie suivant les tubes et même suivant les points d'un même tube. Ces cellules, ordinairement cylindriques, plus rarement cubiques, ont un corps protoplasmique réduit et un noyau volumineux, riche en éléments chromatiques et souvent en voie de division. En aucun point il n'existe de cellules à mucus. Ces éléments épithéliaux ménagent une lumière centrale plus ou moins grande, qui peut même disparaître sans que les tubes néoformés perdent leur aspect de cavités pseudo-glandulaires.

Le stroma est formé par du tissu conjonctif jeune, c'est-à-dire par des éléments cellulaires (cellules fixes et leucocytes), plongés dans une substance fondamentale amorphe. Cette trame conjonctive est toujours riche en capillaires déliés.

Cette forme type est relativement rare au niveau de l'estomac. Le plus souvent on a affaire à une des formes secondaires qu'il nous reste maintenant à indiquer.

Formes secondaires. — Ces formes secondaires se différencient de la forme type par de légères modifications portant sur les éléments épithéliaux ou sur le stroma.

Dans certains cas, les tubes néoformés, au lieu d'être régulièrement arrondis, présentent à leur intérieur une série de saillies ; celles-ci sont formées tantôt par une accumulation limitée des éléments épithéliaux, tantôt par un bourgeonnement du stroma. Cette variété constitue la *forme dendritique*[1]. La tumeur n° 11 en constitue un exemple.

Lorsque l'élément épithélial prédomine fortement sur l'élément conjonctif, l'épithélioma prend une consistance mollasse, comparable à celle de la moelle osseuse ; il prend alors le nom d'*épithélioma médullaire*.

[1] Voyez Hayem et Lion, *loc. cit.*, p. 477 et fig. 26.

Ces tumeurs sont ordinairement très riches en vaisseaux. Je n'ai point observé d'exemple de cette variété.

On peut lui opposer la forme *squirrheuse*, caractérisée par le développement extrême du stroma. Celui-ci étouffe en quelque sorte les cellules néoplasiques, qui tendent à perdre leur ordination pseudo-glandulaire et sont même souvent modifiées dans leur morphologie individuelle. Cette forme est assez fréquente.

Dans la *forme microcystique*, les tubes glandulaires se dilatent et forment une série de vésicules, remplies par une substance muqueuse sécrétée par les éléments épithéliaux. Il ne faut pas confondre la forme microcystique avec l'épithélioma colloïde. Dans l'épithélioma microcystique, la sécrétion paraît mérocrine, et, dans tous les cas, il persiste toujours à la périphérie du tube glandulaire un revêtement épithélial continu et régulier. La pièce 5 constitue un bel exemple de cette variété.

Dans l'*épithélioma à cellules muqueuses* ou *épithélioma colloïde*, les formations néoplasiques affectent la forme de larges alvéoles, remplies d'une substance muqueuse dans laquelle sont plongées les cellules épithéliales. Celles-ci ont un noyau peu volumineux ; le contour de leur corps protoplasmique perd toute netteté et tend à se confondre avec le produit de sécrétion qui remplit l'alvéole. On peut, en certains points, suivre le processus de sécrétion ; le protoplasma se remplit de gouttelettes de mucus, et la cellule acquiert des dimensions considérables ; le noyau est longtemps respecté ; mais il finit par disparaître, et on peut se trouver alors en présence d'alvéoles remplies d'un produit de sécrétion homogène sans trace d'éléments figurés. Il s'agit donc ici d'une sécrétion holocrine. Le tissu conjonctif interalvéolaire est ordinairement peu abondant ; il est infiltré par de nombreux éléments embryonnaires et subit parfois la dégénérescence myxomateuse. Les pièces 8 et 14 représentent des exemples de cette variété.

Carcinome. — Forme type. — Dans sa forme type, le carcinome de l'estomac présente les caractères suivants : Les cellules épithéliales ont perdu toute apparence glandulaire aussi bien dans leur forme que dans leur ordination. Ce sont des éléments polyédriques, à corps protoplasmique réduit, à noyau volumineux, riche en chromatine. Ils s'ordonnent tantôt en boyaux pleins, anastomosés entre eux, tantôt en amas

de formes variées. Dans certains cas ils sont disséminés dans le stroma sans aucun ordre apparent. Dans la forme type ce stroma est peu abondant, mais présente ordinairement les caractères du tissu conjonctif adulte.

Formes secondaires. — Elles dérivent de la précédente par des modifications portant sur le stroma. Lorsque celui-ci est très réduit, la tumeur prend le nom de *carcinome médullaire*. On la désigne sous le nom de *carcinome squirrheux* si le tissu de soutien prend un développement exhubérant.

Existe-t-il des différences macroscopiques entre les diverses formes histologiques que nous venons de décrire et est-il possible par l'examen à l'œil nu de la pièce de prévoir jusqu'à un certain point quelle sera sa structure ? — Seuls l'épithélioma à cellules muqueuses et l'épithélioma microcystique ont un aspect vraiment caractéristique. Le premier se présente ordinairement sous forme d'une infiltration diffuse ; lorsqu'on examine l'estomac par sa face interne, les parties envahies tranchent par leur coloration gris jaunâtre, un peu translucide. A la coupe la paroi stomacale est devenue résistante et comme élastique ; lorsqu'on examine la surface de section, on voit que la muqueuse et la sous-muqueuse sont transformées en une masse aréolaire remplie de substance muqueuse. La musculaire, bien qu'épaissie, garde assez nettement ses limites, mais on retrouve sous le péritoine des amas colloïdes qui peuvent même infiltrer les épiploons. — L'épithélioma microcystique se reconnaît à la présence de vésicules de volume variable contenant un liquide clair, un peu filant ; ces vésicules apparaissent sur les surfaces de section de la tumeur ou même sous le péritoine (Voir pièce 5 et fig. 83).

En revanche, les autres variétés n'ont, dans leur aspect extérieur, rien qui permette de les reconnaître. Tout au plus pourra-t-on s'attendre à trouver un développement considérable du stroma dans les cas de tumeurs très dures, ayant produit une forte rétraction des parties.

Formes mixtes. — Cette répartition des épithéliomas gastriques en formes distinctes ne laisse d'ailleurs pas que d'être très artificielle. Les formes mixtes sont, en effet, très fréquentes. Hauser a depuis longtemps insisté sur ce point, et mes examens histologiques m'ont amené à

la même conclusion. Et non seulement on peut trouver dans une même pièce la combinaison des deux formes différentes d'une même variété fondamentale, épithélioma ou carcinome, mais ces deux variétés peuvent elles-mêmes être associées l'une à l'autre.

Dans ces conditions, il devient assez difficile d'apprécier la fréquence réciproque des différentes formes que nous avons indiquées. On peut cependant arriver à un résultat suffisamment approximatif en convenant de rattacher les tumeurs à caractères mixtes à la forme qui prend la plus grande part à leur constitution.

Hauser donne les chiffres suivants.

Sur 30 cas de cancer de l'estomac il a observé :

Carcinoma adenomatosum simplex.	8 cas
— — médullaire	3 —
— — squirrhosum	5 —
— — microcysticum.	1 —
— — gelatinosum	3 —
Carcinoma solidum.	6 —
Formes mixtes	4 —
	30 cas

Sur 24 cancers de l'estomac dont j'ai pratiqué l'examen histologique j'ai trouvé :

Epithélioma cylindrique type.	9
— — microcystique.	1
— — à dégénérescence muqueuse . .	2
Carcinome simple	6
Carcinome squirrheux	1
Pseudo-linite	1
Formes mixtes (épithélioma et carcinome)	4
	24

Formes histologiques et pronostic. — Existe-t-il une relation entre la forme histologique d'un cancer de l'estomac et son degré de malignité ? En d'autres termes, le chirurgien peut-il utiliser les résultats de l'examen microscopique pour établir un pronostic ?

Il semble *a priori* que le procédé le plus simple pour répondre à cette question doive consister à étudier les résultats éloignés des opérations et à voir si la récidive survient plus ou moins rapidement suivant telle ou telle forme. Cette manière n'est guère pratique en réalité. La durée de la guérison dépend, en effet, avant tout de la perfection plus ou moins grande de l'exérèse ; et celle-ci a d'autant plus de chances d'être plus parfaite que la tumeur est plus récente et partant moins étendue.

On en est donc réduit, pour apprécier la malignité d'un épithélioma gastrique, à rapprocher l'histoire clinique du malade, qui nous fixe (d'une façon souvent bien vague d'ailleurs) sur la date du début des accidents, du degré d'extension du néoplasme au moment de l'opération. On vérifiera notamment avec soin l'état du système lymphatique, dont les lésions nous diront mieux que l'étendue en surface du néoplasme à quelle étape de son évolution se trouve celui-ci. On peut ainsi arriver à apprécier d'une façon suffisamment approximative le degré de malignité d'une tumeur donnée.

L'examen de mes pièces, à ce point de vue spécial, m'a donné les résultats suivants. Ce sont les épithéliomas à dégénérescence muqueuse qui m'ont paru présenter le plus de malignité. Leur tendance à la diffusion sur place a toujours été considérable et l'envahissement du système lymphatique très marqué. Le cas unique d'épithélioma microcystique que j'ai observé a eu une évolution très rapide. Tous les ganglions parastomacaux étaient pris, et la récidive a été galopante.

Les formes les moins malignes sont les formes squirrheuses et, parmi celles-ci, les formes atypiques m'ont semblé l'emporter pour la lenteur de l'évolution sur les formes métatypiques, ce qui peut paraître assez surprenant.

Cette moindre malignité des formes à stroma fibreux est d'ailleurs une notion classique et c'est une loi générale pour tous les épithéliomas, quel que soit leur point de départ. En ce qui concerne l'estomac, le fait suivant en est un exemple frappant. On enlève par gastrectomie un pylore envahi par un carcinome squirrheux. L'examen post-opératoire de la pièce montre que l'extirpation a été incomplète. Peu après la première opération, on propose au malade une intervention secondaire pour pratiquer l'exérèse de la portion du néoplasme inextirpée. L'intervention est refusée. Or, pendant un an, bien que porteur d'un

néoplasme qui continuait à évoluer, le malade, non seulement ne présente aucun symptôme de récidive, mais continue à engraisser d'une façon progressive. Ce n'est qu'au bout de onze mois que, commençant à maigrir un peu, il se décide à accepter une nouvelle opération, qui montre malheureusement que la tumeur est devenue inextirpable.

CHAPITRE III

De l'extension locale du cancer de l'estomac.

I. — De l'extension intra-stomacale.

Comme tout épithélioma, le cancer de l'estomac s'étend de deux manières : 1° par transformation néoplasique graduelle des éléments homologues de ceux qui ont été le point de départ de la tumeur ; 2° par infiltration des parties voisines.

1° Transformation néoplasique graduelle de la muqueuse adjacente au néoplasme

L'extension par transformation néoplasique graduelle de la muqueuse stomacale adjacente au néoplasme ne nous arrêtera point. Les règles qui la régissent sont, d'ailleurs, aussi obscures que celles qui président à l'éclosion du néoplasme. Je me bornerai simplement à faire remarquer que cette transformation cancéreuse de la muqueuse voisine ne prend pas toujours une part aussi grande qu'on pourrait le croire à l'extension du néoplasme. Elle est souvent limitée à certaines parties de la zone d'accroissement et le cède certainement en importance à la propagation par infiltration[1].

[1] Borrmann, appliquant au cas particulier du cancer de l'estomac les idées défendues par Ribbert sur le mode d'extension du cancer en général, admet même que le cancer de l'estomac s'étend exclusivement par infiltration des parties voisines et non par transformation néoplasique graduelle des parties adjacentes de la muqueuse gastrique. L'importance pratique de cette constatation mérite d'être soulignée ; la propagation par infiltration étant en effet soumise à des conditions mécaniques et ana-

2° Infiltration des parties voisines

Cette propagation par infiltration obéit dans l'estomac à des règles assez fixes, dont l'importance est considérable au point de vue chirurgical. Ces règles varient d'ailleurs légèrement suivant le siège du cancer. Nous étudierons plus spécialement celles qui régissent l'extension locale du cancer du pylore. Nous indiquerons ensuite rapidement les particularités que présentent à ce point de vue les autres variétés.

a) De l'extension locale du cancer du pylore.

L'extension locale du cancer du pylore est caractérisée par les trois particularités suivantes : 1° l'envahissement progressif des tuniques stomacales ; 2° la tendance du cancer à se porter vers la petite courbure ; 3° son arrêt au niveau de la partie initiale du duodénum.

1° **Envahissement progressif des tuniques.** — J'étudierai successivement l'envahissement des différentes tuniques en allant de la muqueuse au péritoine.

A. Tunique muqueuse. — L'étendue de la muqueuse envahie est ordinairement en raison directe de l'âge du néoplasme. Mais il existe, à cet égard, de grandes variétés entre les différents épithéliomas. Alors que certains d'entre eux restent assez longtemps limités, d'autres, au contraire, tendent à s'étaler avec rapidité. Ce sont les épithéliomas colloïdes qui m'ont paru montrer le plus de tendance à cet étalement.

L'envahissement progressif de la muqueuse peut se faire, comme nous l'avons vu, par transformation progressive de la muqueuse adjacente, ou par l'infiltration de celle-ci. Dans le premier cas, on trouve très souvent, au niveau de la zone d'extension, toute une série de modifications qui conduisent des lésions de la gastrite à l'épithélioma, en passant par les lésions intermédiaires du polyadénome [1].

Lorsqu'il y a propagation par infiltration, les éléments néoplasiques

tomiques toujours identiques, nous pouvons ainsi nous expliquer la constance relative du mode de propagation du cancer de l'estomac, et il nous est possible, sans trop de témérité, d'essayer d'en poser les lois.

[1] Voyez Ménétrier, *Traité de pathologie générale* de Bouchard, T. II, p. 815 et fig. 43.

se répandent entre les culs-de-sac glandulaires normaux, qui disparaissent graduellement.

Ces éléments s'amassent surtout à la partie profonde de la muqueuse, immédiatement au-dessus de la muscularis mucosæ, qui oppose une première barrière à l'extension du néoplasme en profondeur. Les amas lymphoïdes de la muqueuse gastrique et plus particulièrement les points folliculaires présentent presque toujours une remarquable intégrité, même quand ils sont complètement perdus dans le tissu néoplasique.

Il est très important, au point de vue opératoire, de pouvoir préciser, autant que faire se peut, les limites de la muqueuse dégénérée. Or, au niveau de la périphérie du néoplasme, les modifications qui traduisent l'envahissement de la muqueuse ne sont pas toujours évidentes. Bien que ces modifications varient suivant la forme de cancer à laquelle on a affaire, on peut dire, d'une façon générale, que la muqueuse malade est légèrement surélevée et que sa consistance est augmentée. Sa coloration tranche presque toujours sur celle de la muqueuse gastrique saine, mais tantôt elle est plus pâle, tantôt, au contraire, plus colorée que celle-ci.

B. Couche sous-muqueuse. — L'envahissement de la sous-muqueuse est extrêmement précoce. Il est précédé par la destruction de la muscularis mucosæ, dont il est souvent facile de suivre les altérations progressives. Intacte à la périphérie du néoplasme, elle commence à présenter, lorsqu'on se rapproche du centre, une série de perforations dans lesquelles s'engagent des traînées épithéliales. Ces perforations deviennent de plus en plus nombreuses et segmentent cette couche musculaire en une série de petits faisceaux qui finissent même par disparaître complètement vers le centre du néoplasme.

Parvenus dans la sous-muqueuse, les éléments néoplasiques trouvent là toutes les conditions anatomiques pouvant favoriser au maximum leur progression. Aussi cette couche est-elle presque toujours envahie sur une étendue plus considérable que la muqueuse. Il n'est même pas rare, comme l'a remarqué depuis longtemps Hauser, de voir les traînées épithéliales de la sous-muqueuse perforer de dehors en dedans la muscularis mucosæ et envahir la muqueuse par un trajet en quelque sorte rétrograde.

Cet envahissement de la sous-muqueuse se traduit ordinairement par une augmentation de consistance de la surface interne de l'estomac, par

l'adhérence de la muqueuse au plan sous-jacent et, à la coupe, par un aspect blanc et comme squirrheux de la zone envahie. Mais il est des cas, où toute modification macroscopique peut faire défaut. Sur certaines pièces, j'ai trouvé à la périphérie de la tumeur des traînées épithéliales

Fig. 93. — Cancer du pylore (pièce XIX, Hartmann).

L'estomac a été ouvert sur le milieu de sa face antérieure. Au niveau de la lèvre inférieure de l'hémisection, la muqueuse est soulevée par des érignes. *On aperçoit dans la sous-muqueuse plusieurs nodules néoplasiques.*

dans la sous-muqueuse, alors que l'aspect de cette dernière paraissait absolument normal.

Ces traînées peuvent être distantes de plus de 3 centimètres, non seulement de la limite apparente des lésions, mais même de la limite fixée par l'examen histologique à la masse principale du néoplasme (V. fig. 95). Dans certains cas, on peut trouver dans la sous-muqueuse des nodules blanchâtres, arrondis, constitués par des cellules néoplasiques. Ces

amas, en apparence complètement isolés de la masse principale du néoplasme, peuvent être séparés de celle-ci par une distance de 3 à 4 centimètres. Il en existait plusieurs sur la pièce 19 (fig. 93). Borrmann, qui a observé plusieurs fois ces nodules néoplasiques, admet que, contrairement aux apparences, ils sont toujours rattachés à la tumeur originelle

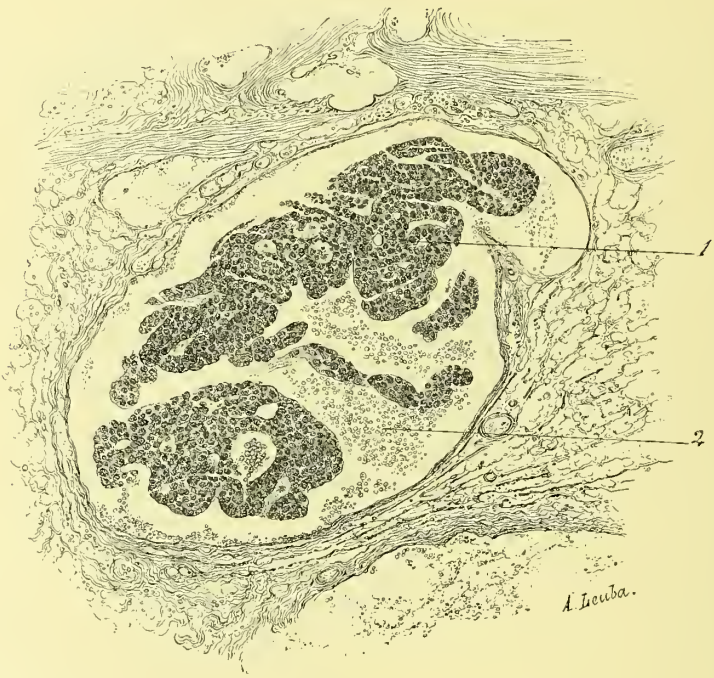

Fig. 94. — Tronc lymphatique de la sous-muqueuse gastrique, contenant des cellules épithéliales.

par des traînées continues. Cette opinion me semble exagérée. J'ai vu, en effet, des cellules néoplasiques isolées dans des vaisseaux lymphatiques de la sous-muqueuse (fig. 94), et il est logique d'admettre que ces cellules peuvent constituer des foyers à distance qui resteront distincts, au moins pendant un certain temps, de la masse principale du cancer.

Cet envahissement étendu et souvent latent de la sous-muqueuse implique la nécessité de faire passer la ligne de section à plusieurs centimètres de la limite apparente du cancer (fig. 95). Il est malheureusement difficile de donner un chiffre précis. Il est évident que pratiquer la

section à 1 centimètre seulement de la limite apparente du néoplasme, comme le faisait d'abord Czerny[1], est absolument insuffisant. Ce chirurgien s'en est, d'ailleurs, lui-même rapidement convaincu en constatant la présence d'éléments néoplasiques au niveau de la surface de section de ses pièces.

Eiselsberg[2], Mikulicz[3] indiquent, sans préciser, la nécessité de passer à plusieurs centimètres du néoplasme. Le chiffre de 3 centimètres, pro-

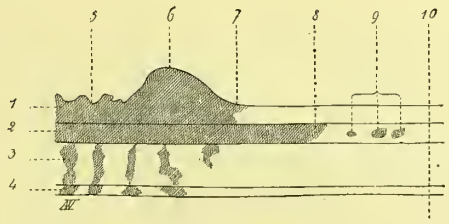

Fig 95. — Coupe schématique montrant le mode de progression habituel de l'infiltration néoplasique à la périphérie des épithéliomas de l'estomac.

posé par Czerny[4], adopté par Carle et Fantino[5], par Hartmann[6], me paraît représenter un minimum qu'on aura souvent intérêt à dépasser.

C. Tunique musculaire. — Cette tunique oppose à l'infiltration épithéliale une notable résistance et, dans les cas au début, elle peut présenter une complète intégrité. Son envahissement et sa destruction progressive ne sont d'ailleurs que la répétition de ce qui se passe en petit pour la muscularis mucosæ. Infiltration discrète d'abord, plus marquée ensuite ; morcellement des faisceaux et, finalement, destruction à peu près complète : telles sont les étapes du processus.

D. Tunique péritonéale. — L'envahissement de la séreuse ou plus exactement de la sous-séreuse suit de près la pénétration des éléments épithéliaux dans la tunique musculaire. Au début, cet envahissement

[1] Czerny, cité in thèse Guinard, *La Cure chirurgicale du cancer de l'estomac*, Paris, 1898, p. 125.

[2] V. Eiselsberg, *ibidem*.

[3] Mikulicz, Beiträge zur Teknik der Operation des Magencarcinoms. *Arch. f. klin. Chir.*, Bd LVII, 1898, p. 527.

[4] Cité par Carle et Fantino, v. note 4.

[5] Carle et Fantino, *Arch. f. klin. Chir.*, Bd LVI, 1898, H. 1 et 2, p. 226.

[6] Hartmann, *Chirurgie gastro-intestinale*. Paris, 1901.

ne peut être reconnu qu'à l'examen histologique ; mais il se traduit assez vite par des modifications macroscopiques évidentes. Ces modifications ont un certain intérêt chirurgical, car elles facilitent le diagnostic de cancer au cours d'une laparotomie exploratrice, diagnostic souvent beaucoup plus difficile qu'on ne pourrait le croire au premier abord. Nous les avons indiquées, en étudiant l'aspect extérieur de l'estomac cancéreux; il est inutile d'y revenir ici.

2° **Progression vers la petite courbure.** — La progression du cancer du pylore présente une fréquence remarquable. J'ai déjà insisté sur ce point dans ma thèse, et mes examens ultérieurs n'ont fait que confirmer mes premières recherches. Sur les 22 pièces de cancer de pylore que je rapporte à la suite de ce travail, je trouve 19 fois la petite courbure envahie[1].

Cet envahissement de la petite courbure ne saurait donc être contestée. Il importe à ce propos de se mettre en garde contre une erreur, d'ailleurs facile à éviter. Lorsqu'on mesure la pièce opératoire, on est souvent frappé de cette constatation en apparence paradoxale, que la longueur du néoplasme, mesurée au niveau de la petite courbure, est inférieure à la longueur obtenue au niveau de la grande courbure. C'est ce que montrent nettement les chiffres suivants, empruntés à Borrmann.

Les deux courbures sont envahies sur une étendue égale	32 fois,	soit 58 p. 100
La grande courbure est envahie sur une plus grande longueur que la petite.	19 —	soit 30 —
La petite courbure est envahie sur une plus grande longueur que la grande	7 —	soit 11 —
La petite courbure est indemne	3 —	
La grande courbure est indemne	1 —	
Les deux courbures sont respectées par le cancer	1 —	
Total.	63 cas.	

[1] Carle, Fantino et Most sont les seuls qui, à ma connaissance, aient spécialement insisté sur cette particularité, cependant bien frappante, de l'extension locale du cancer du pylore.

En réalité, la contradiction n'est qu'apparente. Elle tient à la rétraction plus considérable que subit la petite courbure envahie. Cette rétraction tend à donner à la petite courbure la forme d'un V ouvert en haut et à mettre le pylore presque au contact du cardia.

Fig. 96. — Cancer de l'estomac (pièce XXIV, Hartmann).

L'estomac est ouvert sur le milieu de sa face antérieure. L'infiltration se prolonge le long du bord supérieur de la cavité gastrique.

Extérieurement, l'envahissement de la petite courbure se reconnaît aux caractères suivants : La consistance de la région est considérablement augmentée. La petite courbure est occupée, sur une étendue de longueur variable, par une plaque blanche, nacrée, sur laquelle apparaissent souvent des saillies dures, arrondies, qui semblent émerger de l'épaisseur du viscère. De cette plaque descendent des traînées d'aspect scléreux qui dépriment les deux faces de l'estomac. On voit souvent, à ce niveau, des cordons arrondis et bosselés qui ne sont autres que des lymphatiques injectés par le néoplasme. D'autres tractus mon-

tent dans l'épaisseur du petit épiploon, dont l'insertion stomacale est transformée en une masse scléro-lipomateuse. La dissection, toujours difficile, de la région envahie, permet de retrouver, non sans peine, les branches des vaisseaux coronaires comprimés et atrophiés et, parfois, des ganglions lymphatiques, souvent difficiles à distinguer des lobules graisseux infiltrés par le cancer. Tous ces organes sont solidement fixés à la paroi stomacale par la sclérose péri-néoplasique.

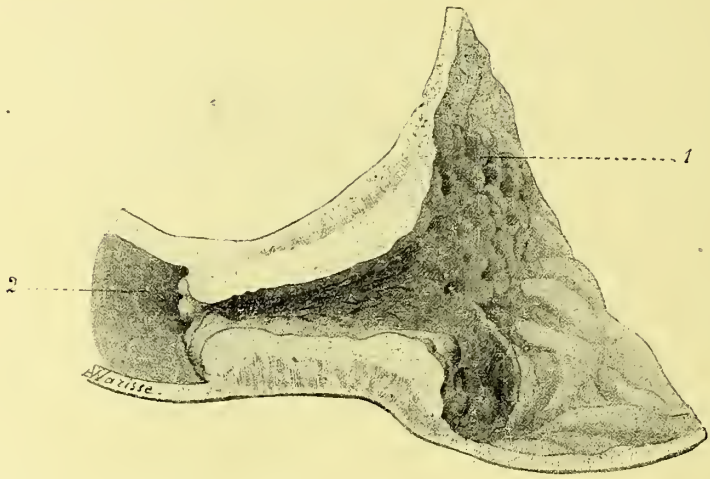

Fig. 97. — Cancer du pylore (pièce XI, Hartmann).

On voit sur cette pièce que le duodénum (2) est respecté par le néoplasme, qui forme un bouchon saillant dans la lumière du duodénum. *L'infiltration néoplasique se prolonge au niveau du bord supérieur de la cavité gastrique* (1). L'estomac a été ouvert sur le milieu de sa face antérieure par une section longitudinale.

L'ouverture de l'estomac vient compléter et expliquer les données de l'examen extérieur. Dans certains cas, on voit l'ulcération primitivement pylorique s'étendre vers le bord supérieur de la cavité gastrique. Dans d'autres cas, c'est la zone d'infiltration péri-ulcéreuse qui pousse un prolongement le long de ce bord (fig. 96 et 97).

Vient-on maintenant à sectionner la paroi stomacale au niveau de la petite courbure, le simple examen de la coupe ne laisse aucun doute sur l'intensité des lésions à ce niveau.

L'examen histologique complète et confirme les données de l'étude macroscopique. Du jour où mon attention a été attirée par la fréquence de cet envahissement de la petite courbure, j'ai systématique-

ment examiné celle-ci au point de vue histologique, lorsqu'elle était macroscopiquement altérée. Or, dans tous les cas, j'ai constaté des lésions très avancées. Non seulement les différentes tuniques sont fortement altérées, mais la racine du petit épiploon est toujours envahie. Les vaisseaux sont entourés par un véritable manchon de cellules néoplasiques, et si les parois artérielles étaient toujours respectées dans les cas que j'ai examinés, en revanche j'ai vu deux fois les veines présenter de graves altérations ; c'est ainsi que, sur la pièce 6, j'ai ren-

Fig. 97. — Lymphatiques du petit épiploon envahis par le cancer.
1, veine ; — 3, artère ; — 2, 4, 5, lymphatiques contenant des cellules néoplasiques.

contré tous les intermédiaires entre le début de la pénétration des cellules cancéreuses dans la paroi veineuse et la thrombose néoplasique complète. Sans intérêt dans des observations nécropsiques, ces graves altérations veineuses sont intéressantes à noter dans des cas encore justiciables de la gastrectomie.

J'ai montré, dans ma thèse, que cet envahissement de la petite courbure se faisait par la voie lymphatique (fig. 98). D'accord avec l'anatomie normale, qui m'avait permis de voir que le grand courant lymphatique de l'estomac se portait vers la petite courbure, l'étude anatomopathologique m'a fait constater la fréquence et l'intensité des lésions de l'appareil lymphatique (troncs et ganglions) au niveau du bord supérieur de l'estomac. *En somme, il ne s'agit là que d'un cas particulier de*

cette loi générale qui nous montre la tendance des épithéliomas à fuser vers le hile lymphatique de l'organe envahi.

Quoi qu'il en soit de la pathogénie de cette propagation à la petite courbure, le fait anatomique n'en persiste pas moins avec ses conséquences. Est-il besoin de faire remarquer qu'il implique une résection aussi étendue que possible de cette région de l'estomac ? *Les exérèses incomplètes que j'ai eu l'occasion de constater tenaient presque toujours à une résection insuffisante de la petite courbure.*

Dans la plupart des cas de cancer du pylore, ces lésions de la petite courbure s'arrêtent au niveau du point où les vaisseaux coronaires abordent l'estomac, ce qui est en rapport avec le trajet du pédicule lymphatique, qui abandonne à ce niveau la petite courbure pour passer dans l'épaisseur de la faux de la coronaire. On sera donc amené ordinairement, du fait même des lésions, à sectionner l'estomac à gauche de ce point, le plus près possible du cardia. Je pense que c'est également là que doit se faire la section chirurgicale même, quand la petite courbure est en apparence saine, l'intégrité apparente n'impliquant, en aucune façon, l'absence réelle de tout envahissement néoplasique.

3° **Intégrité du duodénum.** — Les anciens anatomopathologistes ont, depuis longtemps, signalé l'obstacle que la valvule pylorique semble opposer à la marche du cancer du pylore vers le duodénum. D'après Rokitansky[1], cet obstacle ne serait presque jamais forcé. Sans être aussi absolu, Brinton conclut cependant, de l'examen de 210 cas de carcinome pylorique, que le duodénum n'est guère envahi qu'une fois sur 15. La pratique des gastrectomies a attiré de nouveau l'attention sur ce point. La majorité des chirurgiens admet l'intégrité habituelle du duodénum. Kocher[2] l'aurait toujours constatée. Mikulicz[3] exprime un avis à peu près identique. « Il est, dit-il, tout particulièrement intéressant de constater que le carcinome gastrique se propage dans presque tous les cas vers le cardia et s'arrête, au contraire, du côté duodénal, au niveau du pylore. »

[1] Rokitansky, *Lehr. der path. Anat.*, 3e édit., 1861.
[2] Kocher, *Correspond.-Blatt. f. schw. Aerzte*, 1893.
[3] Mikulicz, *loc. cit.*, p. 254.

J'ai examiné à ce point de vue 11 cancers du pylore ; dans tous ces cas, j'ai complété les données de l'étude macroscopique par des examens histologiques portant sur plusieurs points de la zone de jonction pyloro-duodénale.

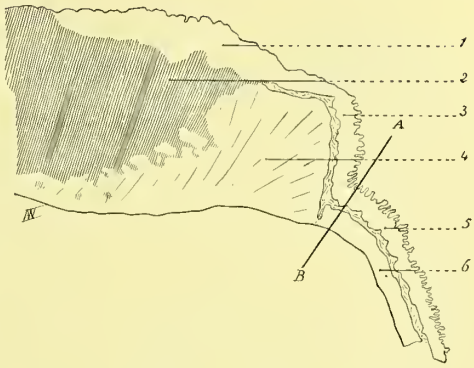

Fig. 99. — Zone duodéno-pylorique (pièce XV).

1, muqueuse gastrique saine ; — 2, infiltration épithéliomateuse ; — 3, muqueuse duodénale tapissant le sphincter pylorique sain (4) ; — 5 et 6, muqueuse et musculaire duodénales saines.

Mais, pour pouvoir mieux préciser la topographie des lésions que j'ai observées, je vais rappeler en deux mots le mode de continuité du pylore et du duodénum. On sait que la musculaire gastrique présente, au niveau du pylore, son maximum d'épaisseur et forme, à ce niveau, le sphincter pylorique. Du côté de l'estomac, l'épaisseur de la musculaire diminue progressivement ; du côté duodénal, au contraire, la diminution est beaucoup plus brusque et au sphincter pylorique fait suite immédiatement la musculaire duodénale, beaucoup plus mince. De cette disposition résulte la formation d'une valvule ou mieux d'un bourrelet présentant deux versants, l'un duodénal, presque vertical, l'autre gastrique, plus ou moins incliné. Mais, bien que le versant duodénal de ce bourrelet pylorique soit tapissé par la muqueuse duodénale, il doit être considéré comme appartenant chirurgicalement au pylore, dont il tapisse le sphincter et avec lequel il est toujours enlevé au cours d'une pylorectomie. Il y aura donc à considérer, au niveau de la région, le bourrelet pylorique avec son versant gastrique et son versant duodénal, et le duodénum proprement dit, que je ne ferai

Fig. 100. — Zone duodéno-pylorique (pièce XI).

1, muqueuse gastrique en voie d'envahissement ; — 2, muqueuse du versant duodénal du bourrelet pylorique reposant sur une sous-muqueuse envahie ; — 3 et 4, muqueuse et musculaire duodénales saines.

commencer qu'au niveau d'une ligne passant à droite du sphincter pylorique (ligne AB des figures 99, 100 et 101).

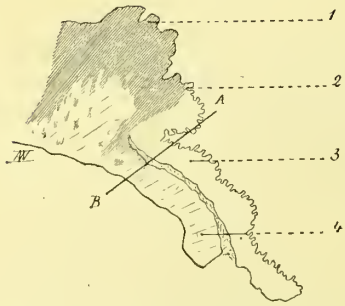

Fig. 101. — Zone duodéno-pylorique (pièce VIII).

1, épithélioma; — 2, limite de l'ulcération; — 3 et 4, muqueuse et musculaire duodénales saines.

Les trois schémas 99, 100 et 101 montrent les différentes façons dont peuvent se comporter, au niveau de la zone duodéno-pylorique, les épithéliomas du pylore. Le versant duodénal du bourrelet pylorique peut être sain (fig. 99) ou être plus ou moins envahi (fig. 100 et 101). Mais au delà d'une ligne AB, rasant la partie droite du sphincter pylorique, la paroi duodénale est le plus souvent complètement saine.

Ces quelques données anatomiques étant posées, voici les résultats que m'a fournis l'examen macroscopique de mes 11 pièces. Dans tous les cas, le duodénum paraissait à l'œil nu absolument sain [1]. Quant au versant duodénal du bourrelet pylorique, tantôt il avait son aspect normal, tantôt il paraissait envahi. Cette dernière disposition est la plus fréquente (8 fois sur 11). Le néoplasme se présente alors comme un véritable bouchon, à surface plus ou moins irrégulière, à consistance dure, faisant saillie dans la lumière du duodénum, mais entouré par une collerette de paroi duodénale absolument saine (fig. 102).

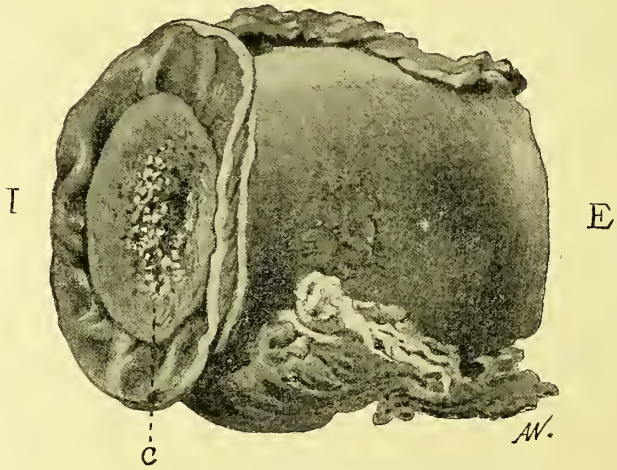

Fig. 102. — Cancer du pylore (Hartmann).

I, duodénum; — C, versant duodénal du bourrelet pylorique; — E, estomac.

Au cours d'une première série de recherches [thèse, p. 41, et *Soc. anat.*, communic.

L'examen histologique de ces 11 pièces m'a donné les résultats suivants : dans 7 cas, le duodénum, limité comme je l'ai indiqué plus haut, était absolument sain. Dans 4 cas le néoplasme atteignait la partie initiale du duodénum. Mais dans 3 de ces pièces (obs. 8, 12 et 15) les traînées

Fig. 103. — Vaisseau lymphatique du duodénum contenant des cellules cancéreuses (pièce VI).

1, glandes de Brunner ; — 2, cellules épithéliales dans la lumière d'un vaisseau lymphatique ; 3, veine ; — 4, artère.

néoplasiques étaient à 4 ou 5 millimètres à peine de la valvule pylorique. Dans un cas seulement (pièce 6), il existait des traînées sous-muqueuses et intra-musculaires à 1 centimètre environ de la ligne duodéno-pylorique. Ce n'est donc que dans ce dernier cas que l'envahissement était

de juillet 1900 (en collaboration avec Lecène)] j'avais signalé un cas où le duodénum paraissait macroscopiquement envahi. Un examen ultérieur m'ayant fait concevoir des doutes sur la nature des lésions observées (sarcome ou lésions inflammatoires), j'ai décidé ne pas tenir compte de cette pièce.

assez étendu pour devenir inquiétant, étant donnée l'étendue (1 centimètre et demi à 2 centimètres) que donnent ordinairement les chirurgiens à la résection duodénale. En d'autres termes, le duodénum serait envahi dans 37 p. 100 des cas. Mais dans 9 p. 100 des cas seulement l'envahissement serait assez étendu pour qu'il y ait lieu de craindre de pratiquer une exérèse incomplète en réséquant le duodénum sur une longueur de 2 centimètres seulement.

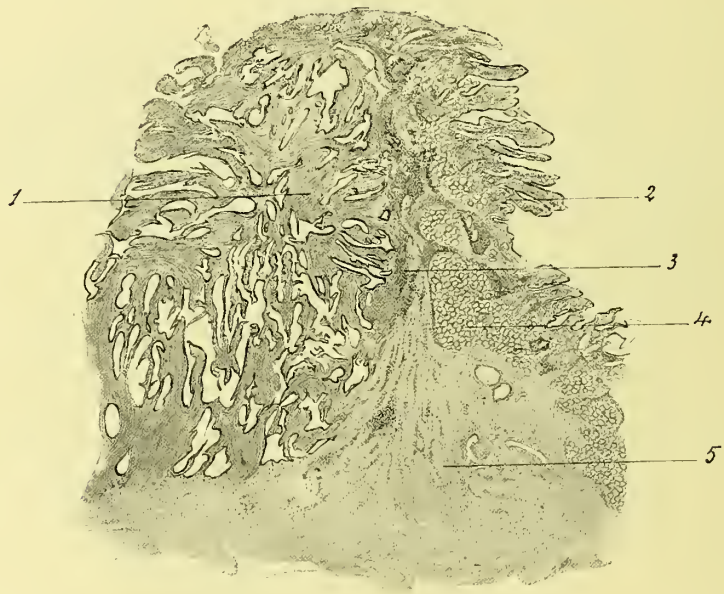

Fig. 104. — Cancer du pylore. Zone duodéno-pylorique.

1, épithélioma s'arrêtant brusquement au niveau de la partie initiale du duodénum; — 2, villosités; 3, amas de cellules embryonnaires; — 4, glandes de Brunner; — 5, tunique musculaire.

Borrmann arrive à des conclusions beaucoup plus pessimistes. S'il obtient en effet, en ce qui concerne le pourcentage brut de l'envahissement du duodénum, un chiffre sensiblement égal au mien (37 p. 100, Cunéo; 32 p. 100, Borrmann), en revanche, il a généralement constaté que l'étendue de l'envahissement duodénal était beaucoup plus considérable que je ne l'avais pensé.

Je crois utile de donner ici *in extenso* le détail des observations de l'auteur allemand, qui tirent une grande valeur non seulement de leur nombre, mais encore de ce fait que l'auteur a précisé la topographie des

traînées néoplasiques en suivant une méthode analogue à celle que je préconise ici.

Observations (Borrmann).

Cas 2. — Longueur du segment duodénal réséqué, 2 centimètres. Pylore dépassé par les traînées néoplasiques au niveau de la petite courbure dans la sous-muqueuse et dans la sous-séreuse jusqu'à la ligne de section (soit plus de 2 centimètres). Le carcinome faisant saillie à la façon d'un gros bouchon dans la lumière du duodénum.

Cas 13. — Longueur du segment duodénal réséqué, 7 millimètres. Le pylore est franchi par le cancer, qui s'avance, au niveau de la grande courbure, jusqu'à 5 millimètres, au niveau de la petite courbure, jusqu'à 4 millimètres dans la couche sous-muqueuse.

Cas 15. — Le cancer dépasse le pylore et s'avance dans la musculaire et la sous-séreuse sur une étendue de quelques millimètres (en regard de la petite courbure).

Cas 37. — Traînées néoplasiques dans la musculaire et le grand épiploon, à quelques millimètres du pylore (en regard de la grande courbure).

Cas 36. — Longueur du segment duodénal réséqué, 2 centimètres. Le cancer franchit le pylore en regard de la petite courbure et s'avance dans la sous-séreuse jusqu'à la ligne de section, soit à plus de 2 centimètres ; dans la sous-muqueuse, il ne s'avance que de 7 millimètres. Le simple examen macroscopique permettait déjà de soupçonner l'envahissement de la couche sous-séreuse du duodénum. On lit, en effet, dans la description macroscopique : « Il est visible que l'infiltration sous-séreuse, nettement de nature cancéreuse, se prolonge sur le duodénum. »

Cas 30. — Longueur du segment duodénal réséqué, 2 centimètres. Les traînées, examinées en regard de la grande courbure, s'avancent dans la sous-séreuse jusqu'à 1 centimètre, et dans la sous-muqueuse jusqu'à plusieurs millimètres du pylore.

Cas 38. — Longueur du segment duodénal réséqué, quelques millimètres (4-5). Pylore, examiné près de la grande courbure ; traînées néoplasiques s'avançant dans la sous-muqueuse jusqu'à la section chirurgicale, dans la sous-séreuse jusqu'à 1 millimètre de celle-ci.

Cas 39. — Longueur du segment duodénal réséqué, 2 centimètres. Le cancer s'avance dans la sous-muqueuse jusqu'à 8 millimètres du pylore, dans la musculaire et la sous-séreuse jusqu'à 5 millimètres (en regard de la petite courbure).

Cas 31. — Longueur du segment duodénal réséqué, 1/2 centimètre. Les traînées s'avancent dans la sous-muqueuse et la musculaire jusqu'au niveau de la surface de section (examen pratiqué en regard des deux courbures).

Cas 37. — Traînées s'avançant de quelques millimètres dans la musculaire et la sous-séreuse (grande courbure).

Cas 42. — Cancer dépassant le pylore de quelques millimètres dans la sous-muqueuse (petite courbure).

Cas 45. — Longueur du segment duodénal réséqué, 1/2 centimètre. Le cancer se prolonge dans la sous-muqueuse, la musculaire et la sous-séreuse jusqu'à la section, soit jusqu'à plus de 5 millimètres (petite courbure).

Cas 48. — Longueur du segment duodénal réséqué, 1 centimètre et demi. L'envahissement atteint la surface de section. Le cancer occupe à la fois la sous-muqueuse, la musculaire et la sous-séreuse (petite courbure).

Cas 47. — Le cancer dépasse le pylore de plusieurs millimètres, au niveau de la muqueuse, de la musculaire et de la sous-séreuse (petite courbure).

Cas 49. — Le cancer dépasse le pylore de 1 à 2 millimètres (grande courbure).

Cas 57. — On ne peut apprécier exactement la situation du pylore, et partant la longueur du segment du duodénum réséqué. Mais, au niveau de la petite courbure, le cancer s'avance dans la racine du petit épiploon jusqu'à la surface de section qui a été faite en tissu malade.

Cas 55. — Le cancer ne dépasse le pylore que de quelques millimètres (sous-séreuse en regard de la grande courbure).

Cas. 52. — Le cancer s'avance dans la musculaire et la sous-séreuse de 5 à 7 millimètres et atteint la surface de section ; celle-ci a été faite en tissu malade.

Cas. 56. — La longueur du segment duodénal réséqué est difficile à apprécier. Elle mesure environ 1 centimètre au niveau de la grande courbure, 5 à 7 millimètres au niveau de la petite courbure. Au niveau des deux courbures, le cancer atteint la surface de section. Du côté de la grande courbure, les traînées occupent la sous-muqueuse, la musculaire et la sous-séreuse ; au niveau de la petite courbure, on les trouve dans la musculaire et la sous-séreuse.

De la lecture de ces observations il faut conclure que le premier et souvent même les deux premiers centimètres du duodénum doivent être regardés comme suspects. On doit donc logiquement reculer la section jusqu'à 3 et même 4 centimètres du pylore. Il ne faut d'ailleurs pas se dissimuler que cette résection étendue du duodénum complique légèrement l'opération, car elle oblige à décoller le duodénum du pancréas.

État du grand épiploon. — Dans un travail récent, Guillot (thèse de Paris, 1901) signale 3 cas (2 cas opératoires et 1 cas nécropsique) dans

lesquels le grand épiploon, examiné histologiquement, se montrait envahi par le cancer. Malheureusement, les observations de Guillot manquent

Fig. 105. — Cancer du pylore (pièce XVII, Hartmann).

Dans ce cas, le colon transverse adhérait à l'estomac et dut être enlevé en même temps que lui. L'estomac et le colon sont ouverts sur le milieu de leur face antérieure. Le grand épiploon contient plusieurs nodules cancéreux.

de précision. De quelle portion du grand épiploon s'agissait-il dans ses cas? Était-ce de la portion connue sous le nom de ligament gastro-colique et qui contient les ganglions sous-pyloriques? Était-ce au contraire de la portion sous-colique du grand épiploon, du tablier épi-

ploïque proprement dit? S'il s'agit du ligament gastro-colique, son envahissement fréquent est une notion banale. Cet envahissement se fait par la voie lymphatique et il se rencontre dans près de 50 p. 100 des cas, quand les ganglions sous-pyloriques sont envahis. S'il s'agit du tablier épiploïque, la chose est plus intéressante, car on s'accorde généralement à le regarder comme indemne. Sur la plupart des pièces de gastrectomie qui m'ont été remises, la portion sous-colique du grand épiploon n'avait pas été réséquée. Je ne saurais donc dire si elle est ou si elle n'est pas ordinairement envahie. Dans un cas cependant (pièce 17) le tablier épiploïque, siège évident de nodules cancéreux, fut réséqué en totalité avec le côlon transverse (fig. 105). Mais il s'agissait là d'un cancer très étendu, pour lequel la gastrectomie fut une erreur, et dont on ne saurait tirer le moindre enseignement pour ce qui concerne les cas moins avancés.

Des exérèses incomplètes. — L'étude des exérèses incomplètes est le complément naturel de cette description des particularités de l'extension locale du cancer du pylore. Borrmann (*loc. cit.*, p. 333) donne une intéressante statistique des cas dans lesquels il a constaté que l'ablation avait été insuffisante, et précise quels sont les points au niveau desquels la section a intéressé des tissus envahis par le néoplasme.

Sur 63 cas examinés, 43 fois (soit 67 p. 100) l'ablation a été complète; 20 fois (soit 32 p. 100) l'ablation a été insuffisante. Les 20 derniers cas se décomposent ainsi :

I. — 13 fois (soit dans 72 p. 100), c'est au niveau de la petite courbure seule que l'exérèse a été insuffisante, et parmi ces 13 cas :

1 fois au niveau de l'extrémité duodénale de la petite courbure ;

8 fois au niveau de son extrémité cardiaque ;

4 fois aux deux extrémités.

II. — 2 fois (soit dans 10 p. 100 des cas) c'est au niveau de la grande courbure seule que le chirurgien a laissé du cancer, et dans l'un de ces deux cas l'ablation a été insuffisante vers l'extrémité cardiaque de la grande courbure, dans l'autre cas aux deux extrémités de celle-ci.

III. — Dans 5 cas (soit dans 25 p. 100 des cas) les 2 courbures étaient envahies au delà de la surface de section :

2 fois au niveau de l'extrémité duodénale des deux courbures et à l'extrémité cardiaque de la petite ;

1 fois à l'extrémité duodénale des deux courbures ;

2 fois à l'extrémité cardiaque des deux courbures.

Comme on le voit, c'est surtout au niveau de la petite courbure, et plus particulièrement à l'extrémité gauche de celle-ci, que le chirurgien laisse du cancer (16 fois sur 20 cas d'opérations incomplètes).

Signalons aussi la fréquence relative de l'extirpation incomplète au niveau du duodénum (9 fois sur 20).

En revanche, la grande courbure est rarement envahie jusqu'à la ligne de section, et Borrmann insiste avec raison sur l'inutilité des résections très étendues de cette portion de l'estomac. Dans certains de ses cas, on avait enlevé à ce niveau 10 et jusqu'à 15 centimètres de paroi stomacale absolument saine.

b) De l'extension locale des autres variétés du cancer de l'estomac.

L'extension locale des variétés du cancer de l'estomac, autres que le cancer du pylore, présente certaines particularités dont il nous faut maintenant dire un mot.

D'une façon générale, toutes ces variétés tendent, comme le cancer du pylore, à envahir progressivement les tuniques et plus particulièrement la sous-muqueuse. De plus, chacune d'entre elles tend à fuser dans la direction du pédicule lymphatique, sur le territoire duquel elle s'est développée.

C'est ainsi que les tumeurs de la grande courbure envahissent rapidement l'épiploon gastro-colique et adhèrent bientôt au côlon transverse et au mésocôlon. De même, les néoplasmes de la petite courbure infiltrent dès le début le petit épiploon. Les néoplasmes de la grosse tubérosité tendent au contraire à envahir l'épiploon gastro-splénique. En voici un exemple très net :

B. 29 ans. Cancer de la grosse tubérosité de l'estomac. — Laparotomie exploratrice le 24 juin 1900 ; à l'ouverture du ventre, on aperçoit sur la face antérieure de la grosse tubérosité une masse blanchâtre, du volume de la paume de la main. Cette tumeur s'avance en haut jusque vers le cardia. A gauche, le néoplasme finit dans l'épaisseur de l'épiploon gastro-splénique et s'avance jusque vers le hile de la rate.

On admet généralement que les néoplasmes du cardia s'étendent à la fois du côté de l'estomac et du côté de l'œsophage. L'absence de pièces ne m'a pas permis d'étudier personnellement ce point particulier de l'anatomie pathologique du cancer de l'estomac. Je ferai remarquer en passant que l'œsophage peut contenir des nodules néoplasiques disséminés, très éloignés du cardia, même si le néoplasme s'est développé loin de cet orifice[1]. Les larges communications qui existent entre les lymphatiques œsophagiens et stomacaux expliquent aisément cette tendance du cancer du cardia à envahir l'œsophage.

II. — De l'extension extra-stomacale.

Au bout d'un temps plus ou moins long, le néoplasme, après avoir infiltré ou détruit les parois stomacales, envahit directement les parties voisines. Cette migration extra-stomacale du cancer se traduit d'abord par la formation d'adhérences, puis, à un stade plus avancé, par l'issue directe hors de l'estomac de la masse principale du néoplasme.

Adhérences. — Nature. — Les adhérences peuvent être soit cancéreuses, soit simplement inflammatoires. Si je m'en rapporte à mes propres constatations les adhérences cancéreuses seraient de beaucoup les plus fréquentes. Dans les cas, malheureusement trop peu nombreux, dans lesquels j'ai examiné ces adhérences, et plus particulièrement les adhérences pyloro-pancréatiques, j'ai rencontré, au milieu des faisceaux conjonctifs, des éléments néoplasiques. Il en est donc de cette réaction en apparence purement fibreuse, qui fixe l'estomac aux organes voisins, comme de ces plaques de sclérose qui se montrent au-dessous du péritoine de l'estomac cancéreux ; il s'agit dans les deux cas d'une sclérose péri-néoplasique. On conçoit l'importance pratique de ce fait anatomo-pathologique. Au fond, libérer ces adhérences, c'est couper en plein cancer. Cette constatation concorde, d'ailleurs, pleinement avec le résultat des recherches de von Haeker. D'après ce chirurgien, dans les cas de

[1] Voyez Mikulicz et W. Kausch, *Verletz. u. Erkr. des Magens u. des Darmkanals*, p. 34, fig. 64, in *Handb. der prakt. Chir.*, v. v. Bergmann, v. Bruns, Mikulicz.

cancers avec adhérences, *non seulement les résultats immédiats sont plus mauvais en raison de la difficulté opératoire, mais il en est de même des résultats éloignés, et la récidive est toujours plus rapide.* Cela serait inexplicable s'il s'agissait d'adhérences purement inflammatoires.

Cependant ces dernières, quoique plus rares, n'en existent pas moins. Elles peuvent être le reliquat de phénomènes de périgastrite provoqués par l'ulcère auquel a succédé le cancer. Mais le cancer lui-même peut, lorsqu'il est ulcéré, provoquer aussi des poussées légères de périgastrite, aboutissant à des adhérences, tout comme il provoque des périgastrites graves avec abcès péristomacaux.

Fréquence. — La fréquence générale des adhérences serait à l'autopsie de 62,3 p. 100, d'après Gussenbauer et v. Winiwarter, dont la statistique est la plus étendue. Sur le vivant les statistiques concordantes de Kramer [1], Haberkant [2], Carle et Fantino [3], établissent que les adhérences manquent dans un peu plus du tiers des cas au moment de l'opération. On peut s'étonner du peu d'écart qui existe entre la statistique nécropsique et les relevés opératoires. Comme le fait remarquer U. Guinard, cela tient vraisemblablement à ce que les observations recueillies sur les registres d'autopsie ont été consignées par des personnes se souciant peu de l'opérabilité des cancers de l'estomac.

En ce qui concerne la fréquence relative des différentes variétés d'adhérences, U. Guinard donne les chiffres suivants :

Adhérences au pancréas	. . . . .	20 cas
—	côlon.	7 —
—	mésocôlon	4 —
—	pancréas et côlon.	2 —
—	sans indication de l'organe . . .	6 —
		39 cas

Variétés. — *Les adhérences au pancréas* sont donc de beaucoup les plus fréquentes. Tous les auteurs s'accordent sur ce point, et Carle et Fantino y insistent à juste titre. Ces adhérences, souvent précoces et

[1] Cité par U. Guinard, *loc. cit.*, p. 94.
[2] *Ibid.*
[3] Carle et Fantino, *Arch. f. klin. Chir.*, Bd LVI, Heft 1 et 2, 1898.

absolument isolées, se développent par envahissement de l'atmosphère celluleuse qui entoure les ganglions rétro-pyloriques, et leur apparition est intimement liée à l'infection de ces ganglions par le cancer. Parfois faciles à détacher, elles sont, dans certains cas, si intimes, que le chirurgien doit enlever une partie du pancréas pour les libérer. Guinard signale 20 observations de ces résections pancréatiques et, depuis, plusieurs autres faits de ce genre ont été publiés [1]. A moins qu'elles ne soient très étendues, ces adhérences ne doivent, d'ailleurs, pas constituer une contre-indication opératoire. La ligature préalable de la gastro-duodénale facilite singulièrement leur libération.

Les *adhérences au côlon et au mésocôlon* s'établissent le plus souvent par un processus analogue à celui qui détermine la formation des adhérences pancréatiques. Ce sont ici les ganglions sous-pyloriques dégénérés qui sont le point de départ de l'envahissement néoplasique du grand épiploon, dont la rétraction soude ensuite l'estomac au mésocôlon transverse. Ces adhérences coliques présentent un grand intérêt au point de vue chirurgical. Elles exposent, en effet, le chirurgien à la blessure des vaisseaux mésocoliques et peuvent nécessiter la résection du côlon [2].

Les *adhérences au foie* occupent ordinairement la face inférieure du lobe carré ou du lobe gauche. Elles sont parfois si serrées que les opérateurs ont dû réséquer une certaine partie du parenchyme hépatique (Kocher [3], Billroth [4], Gouilloud [5]). On peut rapprocher de ces adhérences hépatiques les adhérences à la vésicule, qui sont assez fréquentes à l'autopsie. Au point de vue opératoire, Guinard cite deux cas

[1] Citons notamment un cas de Ricard (*Bull. et Mém. soc. chir.*, Paris, 1899, 1er février).

[2] Cette résection du côlon a été exécutée un certain nombre de fois. Citons notamment, parmi les observations récentes, celles de Roux (*Congrès français de chir.*, 1893) ; Manteuffel (in Fick, *Arch. f. klin. Chir.*, Bd LIV, p. 528) ; Kocher (obs. 1, in Terrier et Hartmann, *Chir. de l'estomac*, p. 225, et obs. 2, Totalexcision des Magens mit Darmresection combinirt. *Deutsche med. Wochenschrift*, 1899, n° 37, p. 606). A ces cas, nous pouvons ajouter une observation inédite de M. Hartmann ; la pièce opératoire a été représentée figure 105 et décrite sous le n° 27.

[3] Cité par U. Guinard, *loc. cit.*, p. 115.

[4] *Ibid.*

[5] Gouilloud, Deux cas de pylorectomie. Résection d'une languette hépatique, etc. *Arch. prov. de chir.*, 1899, t. VIII, n° 9, p. 554.

dans lesquels ces adhérences n'ont pas mis d'obstacle à la gastrectomie et ont été détachées sans trop de difficultés [1].

Les *adhérences à l'intestin grêle* sont exceptionnelles. Jonnesco n'a pu en recueillir que deux observations opératoires [2]. Elles ne sont d'ailleurs pas moins rares à l'autopsie.

Les *adhérences pariétales* sont plus fréquentes. Leur production est tout particulièrement favorisée par une opération palliative ou incomplète. Il se produit, dans ces cas, entre l'estomac et la plaie opératoire des adhérences d'abord simplement inflammatoires et qui sont ensuite envahies par les éléments épithéliaux.

Migration extra-stomacale du néoplasme. — L'envahissement direct des parties voisines par la masse principale du cancer ne se rencontre qu'à un stade très avancé de l'affection. Au point de vue chirurgical, il ne présente un certain intérêt que lorsqu'un néoplasme plus ou moins latent de l'estomac ayant envahi la paroi abdominale, on croit à une tumeur primitive de celle-ci. R. Seggel [3] a rapporté récemment trois cas de ce genre. Il convient cependant de remarquer que, dans un de ces cas, la portion de la tumeur qui s'était insinuée dans l'épaisseur de la paroi abdominale était de nature purement inflammatoire, comme l'a montré l'examen histologique.

Lorsqu'on a pratiqué une opération palliative pour un cancer inopérable, le néoplasme, continuant à évoluer, peut passer à travers la cicatrice opératoire et venir faire saillie à l'extérieur, sous forme d'un énorme bourgeon ulcéré. C'est ce qui s'est produit dans l'observation suivante.

Cancer de l'estomac. — Gastro-entérostomie. — Amélioration temporaire. Issue du néoplasme à travers la cicatrice.

D..., âgé de 27 ans, présente depuis 2 ans des signes de sténose pylorique. Le 12 septembre 1900, M. Hartmann pratique une cœliotomie qui montre un épithélioma du corps de l'estomac respectant le pylore, mais ayant infiltré le petit épiploon.

[1] Ce sont les cas de Alsberg, *Münch. med. Woch.*, 1896, n° 50 et 51, et de Bogajewski in *Centralbl. f. Chir.*, Leipzig, 1894, p. 382.

[2] Ce sont celles de Tillmanns, *Berlin. klin. Wochenschr.*, 1882, n° 34, p. 530, et de Girardo Bigi, *Raccogitore medico*, 1882, n° 20, p. 464.

[3] R. Seggel, Ueber die Mitbetheilung der vorderen Bauchwand beim Magencarcinom. *Münch. med. Wochenchr.*, 1899, p. 1644.

Il existe des ganglions prévertébraux. On fait une gastro-entérostomie postérieure.

A la suite de cette opération, une amélioration très nette se produit. Mais, en

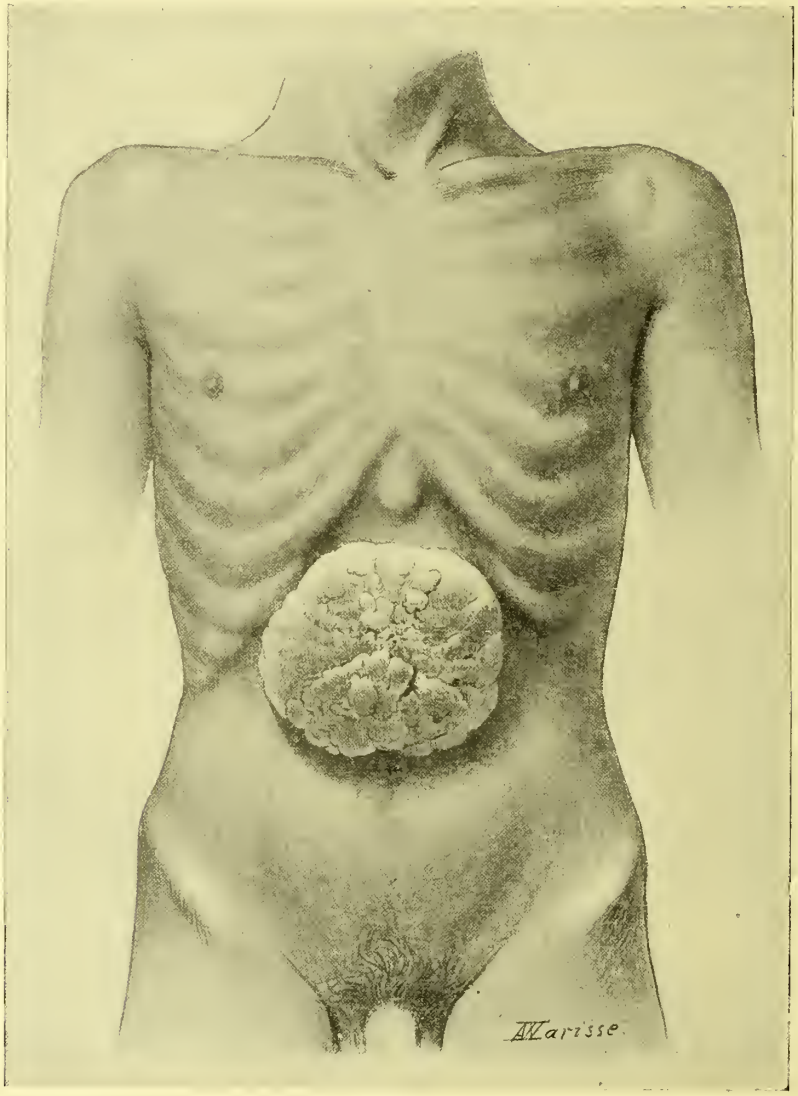

Fig. 106. — Cancer de l'estomac ayant envahi la paroi abdominale (Hartmann).
Le cancer fait saillie à travers la cicatrice de la cœliotomie pratiquée pour faire une gastro-entérostomie.

avril 1901, le malade s'aperçoit par hasard d'une petite tuméfaction, du volume d'une noix, siégeant au niveau du creux épigastrique. Le malade ne s'en inquiète

nullement, ses digestions n'en étant pas incommodées et, d'autre part, cette tumeur étant absolument indolore.

Mais, dans la suite, cette tuméfaction devient le siège d'une douleur sourde survenant par accès, immédiatement après les repas. Les mouvements de flexion du tronc sont très douloureux, et le malade a de la peine à passer du décubitus dorsal à la position assise ; de même, les grandes inspirations amènent une sensation de douleur. Il entre à Lariboisière le 31 juillet 1901. Le teint est jaune paille. Entre l'appendice xyphoïde et l'ombilic, s'arrêtant à un travers de doigt environ de chacun de ces points, le long du bord interne du muscle droit gauche, on aperçoit une cicatrice, reste de l'opération pratiquée en septembre 1900. Saillie irrégulière de la paroi abdominale à ce niveau. A la palpation, on sent une tuméfaction dure, irrégulière, douloureuse, s'étalant autour de la cicatrice sans qu'on puisse en fixer les limites nettes. La douleur à la palpation n'est pas identiquement répartie sur tous les points de cette tumeur. Sur les points voisins de la cicatrice, la palpation réveille à peine une légère douleur, bien que la tuméfaction paraisse plus superficielle, car, à ce niveau, on a de la peine à plisser la peau. Par contre, il existe un point qui est très douloureux ; il se trouve situé environ à 2 centimètres de l'ombilic, à droite. Peu à peu la tumeur envahit les téguments et arrive à constituer un gros bourgeon rougeâtre facilement saignant. On panse ce bourgeon néoplasique avec de la vaseline cocaïnée, on fait des lavages au permanganate et des pansements humides à l'eau chloralée ; piqûres de morphine. Le malade mange un peu de tout, mais très peu à la fois. Pour peu qu'il exécute des mouvements ou qu'on fasse son pansement après l'ingestion des aliments on amène des vomissements.

Affaiblissement progressif. Mort le 11 janvier 1902.

Autopsie. — La pièce comprend la partie inférieure du foie, l'estomac, le duodénum et le côlon transverse dans son angle droit, ainsi que le noyau de propagation à la paroi. On voit que cette propagation se présente sous la forme d'un noyau volumineux arrondi de la largeur d'une grande paume de la main ; son épaisseur ne dépasse pas 3 centimètres ; sa surface est ulcérée à sa partie moyenne ; à sa périphérie, on voit qu'elle se continue avec la peau de la paroi abdominale ; de même, à sa face postérieure, le noyau néoplasique se continue avec le péritoine pariétal postérieur. En regardant la pièce de ce côté, on voit que la face inférieure du foie, à gauche de la vésicule biliaire, la face antérieure de l'estomac et le péritoine pariétal antérieur sont fusionnés en une masse commune, qui est justement celle qui a perforé la paroi et est venue saillir au dehors. La face postérieure de l'estomac est normale. On voit près de sa partie inférieure l'anastomose gastro-jéjunale établie pendant la vie. A la palpation, on sent que toute la région de l'antre pylorique est transformée en cancer, ainsi que toute la petite courbure. Les voies biliaires et le foie ne présentent pas de lésions. Il n'y a pas de noyaux métastatiques dans le foie. Le mésocôlon est infiltré par le néoplasme et adhère par sa face supérieure à la partie inférieure du gros noyau pariétal. Des fragments du segment abdominal de la tumeur, examinés histologiquement, ont la structure d'un épithélioma cylindrique tubulé métatypique (adéno-carcinome).

CHAPITRE IV

De l'infection lymphatique dans le cancer de l'estomac.

Comme tous les épithéliomas, le cancer de l'estomac tend à envahir le système lymphatique. En étudiant l'extension locale de ce cancer, j'ai signalé l'importance qu'avait l'infection des vaisseaux lymphatiques intrapariétaux pour expliquer certaines particularités de cette extension locale, telles que l'envahissement étendu de la sous-muqueuse. Je ne reviendrai donc pas sur ce point et je me contenterai d'étudier ici l'envahissement ganglionnaire. Cet envahissement se fait par étapes successives. Détachées de la tumeur-souche, des cellules néoplasiques pénètrent dans les voies lymphatiques et arrivent ainsi jusqu'au ganglion dont est tributaire le tronc dont elles ont emprunté le parcours. Mais il est bien établi aujourd'hui qu'elles ne traversent point d'emblée ce ganglion. Confirmant les vieilles données de la clinique, les recherches histologiques modernes ont bien montré l'obstacle qu'oppose le premier relai ganglionnaire à la dissémination des cellules cancéreuses. Bien que forcément temporaire, cet arrêt des éléments néoplasiques n'en joue pas moins un rôle considérable. Tant que le premier relai ganglionnaire n'est pas franchi, l'intervention chirurgicale curative est encore possible, au moins dans le cas particulier du cancer de l'estomac. Cet obstacle forcé, la dissémination des éléments cancéreux dans le système lymphatique interdit toute opération radicale. Cette notion du premier relai nous servira donc à établir une division rationnelle dans notre étude des adénopathies consécutives au cancer de l'estomac.

Sous le nom d'**adénopathies immédiates**, nous décrirons la dégénérescence des ganglions qui sont l'aboutissant direct des lymphatiques gastriques.

Nous réserverons le nom d'**adénopathies à distance** à l'infection des groupes ganglionnaires, dont l'envahissement est consécutif à la dégénérescence plus ou moins complète du premier relai ganglionnaire, formé par les ganglions parastomacaux.

I. — Adénopathies immédiates ou parastomacales.

L'étude des adénopathies immédiates nous arrêtera plus longuement, en raison de l'importance considérable que présente pour le chirurgien ce point particulier de l'anatomie pathologique du cancer de l'estomac.

Je n'entrerai pas ici dans le détail des discussions qu'a soulevées cette question des adénopathies parastomacales. Je rappellerai seulement qu'à la suite de quelques examens de v. Eiselsberg[1], Kocher[2], Schlatter[3], Soupault[4], Carle et Fantino[5], etc., qui avaient trouvé dans certains cas les ganglions indemnes, la question des adénopathies parastomacales se posa devant la Société de chirurgie[6], sans que la discussion aboutît à une conclusion précise.

En janvier 1900, en me basant sur l'étude anatomo-pathologique de 8 estomacs prélevés à l'autopsie et de 13 pièces opératoires, j'étais arrivé à cette conclusion que l'infection ganglionnaire se rencontrait dans 100 p. 100 des cas nécropsiques et dans 84,6 p. 100 des cas de gastrectomie. J'ajoutais que ce chiffre de 84,6 p. 100 était peut-être trop faible encore. Mes recherches ultérieures ont confirmé cette manière de voir. Sur 24 cas, j'ai trouvé les ganglions envahis 21 fois. L'infection ganglionnaire se rencontrerait dès lors dans 87,5 p. 100 des cas.

L'envahissement des ganglions constitue donc la règle. Dans quelques cas, d'ailleurs assez rares, cet envahissement se traduit par des modifications macroscopiques permettant de le diagnostiquer au cours de l'intervention; on trouve alors des ganglions augmentés de volume, durs et bosselés. Mais, dans la grande majorité des cas, le simple examen à l'œil nu est absolument insuffisant pour permettre d'affirmer que les ganglions sont sains ou indemnes. *C'est ainsi que des ganglions peuvent être volumineux sans être envahis, ou, au contraire, avoir un petit volume et contenir des éléments cancéreux.*

[1] V. Eiselsberg, *Arch. f. klin. Chir.*, Berlin, Bd LIV, p. 574.
[2] Kocher, *loc. cit.*, obs. 6 (examen de Langhans).
[3] Schlatter, *Beiträge zur klin. Chir.*, Tübingen, Bd XIX, H. 3 p. 757.
[4] Soupault, *Bull. Soc. anat.*, Paris, 1897, p. 966.
[5] Carle et Fantino, *loc. cit.*, p. 226.
[6] *Bull. Soc. chir.*, Paris, 1898, p. 245 et suiv.

Ces nouvelles recherches ont également confirmé mes conclusions primitives, touchant la fréquence comparée de l'envahissement des différents groupes ganglionnaires.

Lorsque les ganglions rétro-pyloriques existent, ils sont, pour ainsi dire, constamment envahis. Mais nous savons que ce groupe ganglionnaire fait assez souvent défaut. Les ganglions de la petite courbure sont pris dans 91,4 p. 100 des cas. Par contre, les ganglions sous-pyloriques[1] ne sont envahis que dans 62,5 des cas.

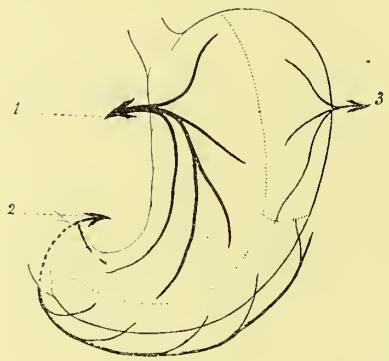

Fig. 107. — Territoires lymphatiques de l'estomac.

1, *courant coronaire ou courant principal*; — 2, courant gastro-épiploïque droit; — 3, courant splénique.

L'envahissement précoce des ganglions rétro-pyloriques s'explique par ce fait que ces ganglions reçoivent de nombreux efférents directs émanés de la face postérieure du pylore, siège habituel du cancer. Quant à la tendance du cancer à envahir de préférence les ganglions de la petite courbure, elle s'explique parfois par le siège initial de la tumeur à ce niveau. Mais, si on laisse de côté ces cas, d'ailleurs très rares, pour ne s'occuper que des cancers du pylore, la prédominance des lésions de ce groupe ganglionnaire n'en persiste pas moins. Elle n'a, d'ailleurs, rien qui puisse nous étonner. Elle est en rapport avec les données de l'anatomie, qui nous a montré que les collecteurs, tributaires de ces gan-

[1] Si la prédominance des lésions des ganglions de la petite courbure est la règle habituelle, cette règle comporte des exceptions. J'ai disséqué une pièce de cancer du pylore sur laquelle on voyait une adénopathie énorme de toute la chaîne gastro-épiploïque droite et de tous les ganglions sus-pancréatiques. La petite courbure était absolument saine, et l'examen le plus attentif ne m'a pas permis de trouver un seul ganglion à son niveau.

glions, représentaient la voie lymphatique principale de l'estomac. Elle concorde également avec les résultats fournis par l'étude de l'extension locale du cancer du pylore ; celle-ci nous a appris, en effet, que ce cancer

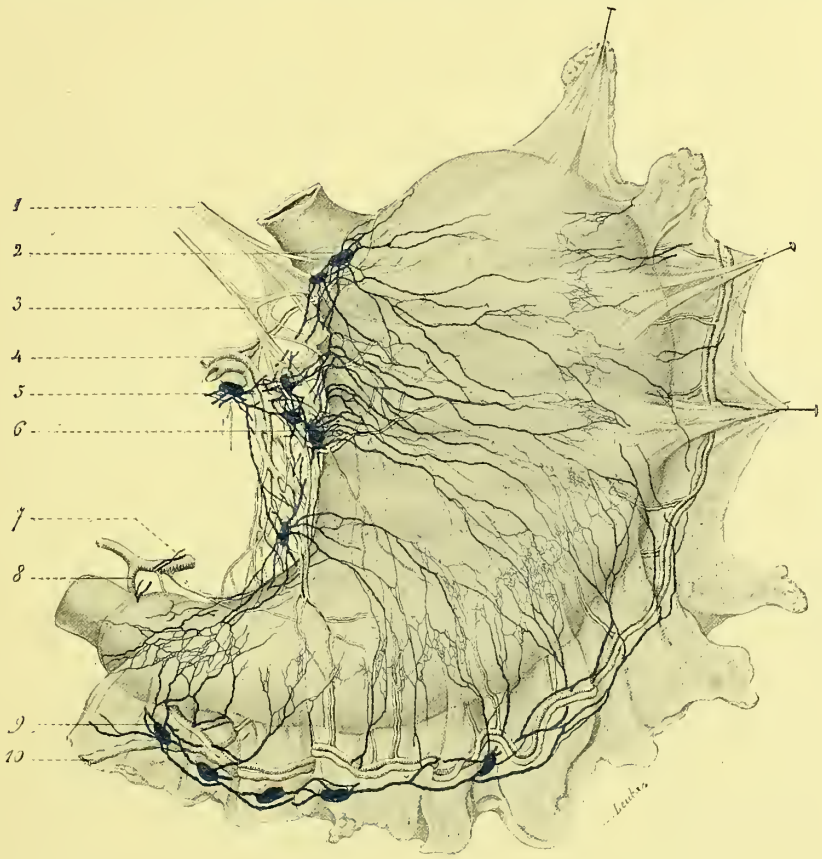

Fig. 108. — Vue générale des collecteurs lymphatiques de la face antérieure de l'estomac. (Injection par la méthode de Gérota.)

1, pneumogastrique gauche; — 2, ganglions précardiaques; — 3, pneumogastrique droit; — 4, A. coronaire stomachique; — 5, V. coronaire stomachique; — 6, ganglions petite courbure; — 7, A. hépathique; — 8, A. gastro-épiploïque droite; — 9, ganglion sous-pylorique; — 10, veine gastro-épiploïque droite allant se jeter dans la veine colique moyenne.

On peut constater sur cette planche que les ganglions de la petite courbure sont placés au niveau de la partie gauche de celle-ci; les ganglions de la grande courbure sont au contraire rassemblés pour la plupart au-dessous du pylore.

tendait à évoluer vers la petite courbure et nous a montré la fréquence des lésions des troncs lymphatiques à ce niveau.

Dans chaque groupe ganglionnaire, certains ganglions sont plus

exposés que d'autres à l'infection néoplasique. C'est ainsi que, dans la chaîne coronaire stomachique, les ganglions placés sur le trajet des branches descendantes ou droites de la coronaire sont presque toujours atteints ; ils sont, en effet, l'aboutissant direct des lymphatiques pylo-

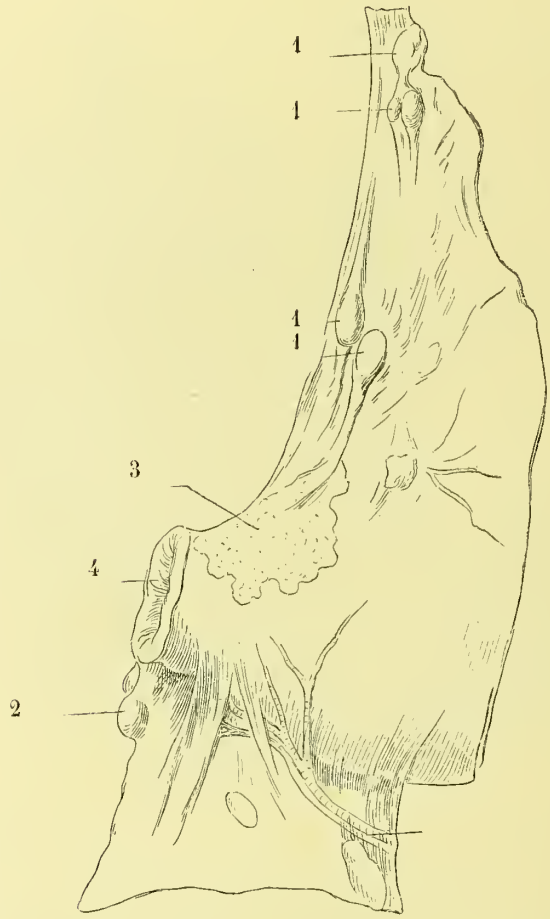

Fig. 109. — Cancer de l'estomac (pièce XXIV, Hartmann).
1, ganglions de la chaîne coronaire ; — 2, ganglions sous-pyloriques ; — 3, plaque néoplasique, au niveau de la petite courbure ; — 4, duodénum.

riques. Les ganglions appendus aux branches ascendantes ou gauches de cette artère sont, au contraire, ordinairement respectés ; cette immunité, d'ailleurs relative, est due à ce fait qu'ils reçoivent leurs lymphatiques afférents de la zone sous-cardiaque. Les ganglions de la faux

sont, aussi, souvent indemnes ; cela tient à ce qu'ils représentent, pour les lymphatiques pyloriques, un deuxième relai ganglionnaire, et que les éléments néoplasiques, transportés par ces lymphatiques, subissent un arrêt temporaire au niveau du premier relai, représenté par l'amas ganglionnaire droit du groupe de la petite courbure.

Il importe au chirurgien d'être fixé sur la *situation exacte et sur les connexions anatomiques des groupes ganglionnaires dégénérés.*

Au niveau de la petite courbure, les ganglions envahis sont placés non pas au-dessus du pylore, mais sur la partie gauche de la petite courbure, au voisinage du point où le tronc de la coronaire aborde l'estomac (fig. 108). Le chirurgien doit donc poursuivre le plus loin possible vers la gauche sa résection de la partie supérieure de l'estomac ; non seulement cela lui permettra d'enlever le prolongement qu'envoie presque toujours le néoplasme vers la petite courbure, mais encore d'atteindre les ganglions envahis. Encore importe-t-il de remarquer que, malgré cette résection étendue de la petite courbure, les ganglions occupent toujours l'extrémité de la pièce opératoire (fig. 109 et 110).

Les ganglions sous-pyloriques sont placés au-dessous du pylore, dans l'épaisseur du ligament gastro-colique. Le chirurgien doit être prévenu que, chez certains sujets, ces ganglions peuvent passer complètement inaperçus, s'ils sont peu volumineux et assez éloignés de la grande courbure. Dans ces conditions, si l'on coupe le ligament gastro-colique trop près de l'estomac, ces ganglions sont laissés en place. Il importe donc, dans la région sous-pylorique, occupée par ce groupe ganglionnaire, de réséquer sur la plus grande hauteur possible le ligament gastro-colique. On enlèvera ainsi du même coup les ganglions et leurs lymphatiques afférents.

Dans quelques cas, les ganglions sous-pyloriques peuvent adhérer au mésocôlon transverse ; leur ablation expose alors à la blessure de ce méso. Ces adhérences peuvent être d'origine inflammatoire. Mais plus souvent peut-être, il s'agit simplement d'une disposition anatomique normale, sur laquelle il importe d'attirer l'attention. La plupart des auteurs décrivent le ligament gastro-colique, ou partie initiale du grand épiploon, comme absolument indépendante du mésocôlon transverse, et placent l'insertion inférieure de ce ligament sur un point variable de la surface du côlon. Chez l'adulte, du moins, cette description ne répond

pas toujours à la réalité. Il est, en effet, fréquent de constater la coalescence de la partie inférieure du ligament gastro-colique avec le mésocôlon transverse. Or, les ganglions peuvent être placés au niveau des

Fig. 110. — Cancer du pylore (pièce XIII, Hartmann).

L'estomac est vu par sa face postérieure. En arrière du pylore il existe un volumineux paquet de ganglions. Dans le petit épiploon, on aperçoit un ganglion du volume d'une olive, placé sur le trajet de la coronaire. Examiné histologiquement, ce ganglion s'est montré envahi par l'épithélioma. On remarque sur cette figure combien la résection a été étendue du côté de la petite courbure.

points adhérents. Cette disposition est d'autant plus regrettable que les adhérences existent précisément en regard de la zone dangereuse du mésocôlon, c'est-à-dire au-dessous de l'arcade vasculaire anastomotique (Rydygier). On conçoit très bien que, dans ces conditions, certains chirurgiens aient pu observer la gangrène du côlon ou être conduits à une résection préventive de cette portion de l'intestin[1].

[1] Voyez, à ce propos, Kocher (Th.) Totalexcision des Magens mit Darmresection combinirt. *Deutsche med. Wochenschr.*, 1899, n° 37, p. 606.

Les ganglions rétro-pyloriques dégénérés forment une masse plus ou moins volumineuse, placée entre le pylore et la face antérieure du pancréas. Ils adhèrent ordinairement plutôt à l'estomac qu'au pancréas ; il est cependant des cas où l'adhérence à cet organe est telle qu'on a dû réséquer une portion de tissu pancréatique pour pouvoir enlever les ganglions. Toutes ces manœuvres sont extrêmement facilitées par la ligature préalable de l'artère gastro-duodénale, dans la portion rétro-pylorique, au-dessus des ganglions. L'artère passe en effet au milieu même du paquet ganglionnaire et est forcément lésée au moment de leur extirpation.

Depuis que ce mémoire a été déposé à la Société de chirurgie (octobre 1900) a paru en Allemagne un important travail de Lengemann [1] sur « l'envahissement des ganglions régionnaires dans le cancer de l'estomac ». Les conclusions de Lengemann concordent absolument avec celles de ce mémoire et confirment celles auxquelles j'étais déjà arrivé dans ma thèse.

Lengemann a, en effet, constaté la grande fréquence des adénopathies péristomacales et la prédominance des lésions au niveau des ganglions de la petite courbure. Il a également noté l'envahissement fréquent des ganglions rétro-pyloriques et l'inconstance anatomique de ce groupe ganglionnaire.

Lengemann donne les chiffres suivants : son examen a porté sur 189 ganglions, provenant de 20 pièces de gastrectomie.

Sur ces 189 ganglions, 79 étaient envahis, 110 étaient sains. La proportion de l'envahissement est donc de 42 p. 100.

Sur 54 ganglions de la petite courbure 27 étaient sains, 27 envahis. Ils sont donc pris dans 50 p. 100 des cas.

Sur 12 ganglions rétro-pyloriques, 10 étaient infectés, 2 étaient sains. La proportion est donc ici de 60 p. 100.

Les ganglions rétro-pyloriques donnent un pourcentage moins élevé. Sur 121 ganglions examinés, 45 étaient pris, 76 étaient indemnes, ce qui donne une proportion de 37 p. 100.

Au premier abord, les chiffres donnés par Lengemann semblent s'écarter très notablement de ceux que j'ai obtenus. Son pourcentage de l'envahissement est, en effet, beaucoup moins élevé que le mien. En réalité, la divergence n'est qu'apparente. Elle tient à ce que Lengemann envisage les ganglions individuellement, alors que je les groupe suivant la pièce dont ils proviennent. Je rappelle, en effet, que sur une même pièce on peut trouver un seul ganglion envahi, alors que quatre ou cinq autres ganglions sont indemnes. Si cela se répète pour plusieurs pièces, la proportion de l'envahissement deviendra très faible si l'on compte par ganglions,

[1] Lengemann, Die Erkrankungen der regionären Lymphdrüsen beim Krebs der Pars pylorica des Magens (Aus der chirurgischen Klinik des Prof. v. Mikulicz, in Breslau). *Arch. f. klin. Chir.*, 1902, Heft 2.

alors qu'il restera de 100 p. 100 si l'on compte par pièce. Cela est si vrai qu'en reprenant les cas de Lengemann et en établissant sa statistique sur le même principe que la mienne, je trouve les ganglions de la petite courbure envahis 9 fois sur 11, soit dans 81,1 p. 100 des cas, chiffre qui se rapproche assez de celui auquel je suis arrivé.

Dans cette question des adénopathies immédiates je n'ai eu en vue, jusqu'à présent, que le cancer du pylore. Il va de soi que, dans les autres variétés du cancer de l'estomac, la marche de l'infection ganglionnaire subit quelques modifications. C'est ainsi que, dans les cancers de la grande courbure, ce sont les ganglions sous-pyloriques qui sont pris les premiers ; ce sont, au contraire, les ganglions de la chaîne splénique, si l'épithélioma siège au niveau de la grande tubérosité. Je manque de documents personnels sur les adénopathies dans le cancer du cardia ; il y aurait un grand intérêt à savoir si, en raison des larges communications entre les lymphatiques de cette partie de l'estomac et l'appareil lymphatique de l'œsophage, les ganglions médiastinaux para-œsophagiens ne sont pas envahis d'une façon précoce dans les cas de cancer de cet orifice.

État des lymphatiques afférents. — Il y a un certain intérêt pratique à connaître l'état des troncs lymphatiques afférents des ganglions infectés. Les difficultés techniques rendent ce point difficile à préciser. Je n'ai pu utiliser pour cette recherche que ceux de mes ganglions qui avaient été inclus avec l'atmosphère cellulo-adipeuse périganglionnaire. Lorsque cette enveloppe graisseuse est bien conservée, la coupe intéresse toujours plusieurs des lymphatiques afférents, qui sont sectionnés sous une incidence variable, plus ou moins près du ganglion. On peut même voir souvent un ou plusieurs de ces troncs s'aboucher dans le sinus sous-capsulaire. Dans près de la moitié des cas, j'ai trouvé des lésions de ces lymphatiques afférents. J'ai, d'ailleurs, rencontré tous les intermédiaires entre les cas où le lymphatique ne contient que quelques rares cellules épithéliales, formant embolie, jusqu'à ceux où il y a thrombose complète de tout le vaisseau. D'une façon générale, l'état des lymphatiques afférents était en rapport avec le degré plus ou moins avancé de l'envahissement des ganglions dont ils étaient tributaires. Mais cette règle comporte des exceptions, et j'ai vu des cas dans lesquels, malgré des lésions extrê-

mement marquées des troncs lymphatiques de la petite courbure, les ganglions présentaient des altérations légères.

Dans son mémoire, Lengemann reprend avec un soin tout particulier cette question de l'état des vaisseaux afférents des ganglions envahis.

Dans un travail que j'ai eu l'occasion de citer, Borrmann avait avancé que, lorsque les ganglions étaient pris par le cancer, leurs vaisseaux afférents contenaient toujours des cellules néoplasiques. Il admet en effet que l'envahissement des ganglions se fait non par le mécanisme de l'embolie, mais par thrombose progressive. Cette manière de voir est en contradiction avec les idées généralement admises (Benecke et Wölfler, Ziegler, Orth, Goldmann, Heidenhain, Gussenbauer, etc.). Rengemann a vérifié l'état des vaisseaux afférents des ganglions parastomacaux dans 20 cas. 3 fois seulement l'examen autorisait à admettre que les ganglions avaient été pris par le mécanisme de la thrombose progressive. Le fait qu'ils contiennent des cellules néoplasiques ne permet d'ailleurs pas de rejeter l'hypothèse de l'envahissement par embolie.

On peut admettre, en effet, que les cellules cancéreuses s'accumulent secondairement dans les vaisseaux afférents après qu'elles ont envahi et oblitéré les voies lymphatiques à l'intérieur du ganglion.

L'envahissement des ganglions par le mécanisme de l'embolie doit donc être regardé comme la règle. J'ai pu d'ailleurs, sur certaines coupes, prendre en quelque sorte sur le fait l'envahissement d'un ganglion par une embolie cancéreuse. En arrière d'un amas de cellules néoplasiques, arrêtées au niveau même du point où un lymphatique afférent débouchait dans le sinus, se voyaient des leucocytes qui étaient venus buter sur le bouchon qui leur avait barré la route.

Il faut néanmoins reconnaître que l'on peut retrouver du cancer dans les vaisseaux lymphatiques intermédiaires, entre le néoplasme et les ganglions. Comme je l'ai dit plus haut, j'ai constaté cette présence des cellules néoplasiques dans les vaisseaux lymphatiques dans près de la moitié des cas. C'est donc une éventualité avec laquelle le chirurgien doit toujours compter, et il doit s'imposer comme règle d'enlever toujours en un même bloc le néoplasme gastrique et les ganglions envahis.

II. — Adénopathies à distance.

Les adénopathies à distance sont forcément secondaires à l'infection des ganglions parastomacaux ; leur apparition implique un pas de plus dans l'envahissement du système lymphatique et marque une étape plus avancée de l'infection. Contrairement aux adénopathies immédiates, leur intérêt est surtout d'ordre diagnostique, et au point de vue opératoire elles n'importent qu'en tant que contre-indications. Leur intérêt chirur-

gical est donc beaucoup moindre que celui des adénopathies immédiates, aussi nous arrêteront-elles moins longtemps.

Le premier groupe atteint est ordinairement celui des *ganglions sus-pancréatiques*. Nous savons, en effet, que ce groupe se continue directement avec les chaînes parastomacales, qui en sont comme une émanation. Mais je tiens à rappeler que je n'ai jamais vu de troncs lymphatiques

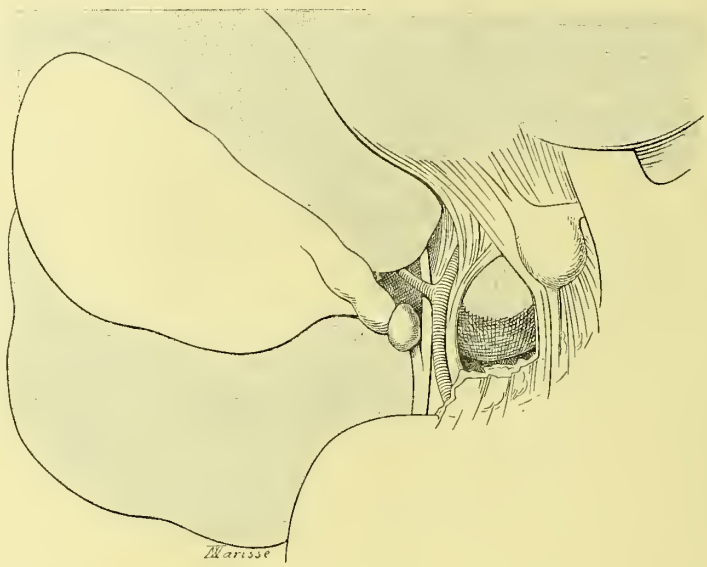

Fig. 111. — Compression du canal cystique par le ganglion cystique dégénéré. Dilatation de la vésicule (obs. XVII, Hartmann).

allant aboutir directement aux ganglions sus-pancréatiques. Tous s'arrêtent préalablement dans les ganglions des courbures. Le chirurgien a donc le droit d'escompter l'intégrité des ganglions sus-pancréatiques dans les cas de cancer au début.

Les *ganglions du hile du foie* sont, comme les ganglions des courbures une émanation du groupe précédent (fig. 112). Il est fréquent de noter leur envahissement aux autopsies, et c'est à leur présence qu'il faut ordinairement attribuer l'ictère qui apparaît au dernier stade de l'évolution du carcinome gastrique. Ces ganglions peuvent être envahis par voie directe ou descendante et traduisent alors l'envahissement du foie, lui-même infecté par la voie sanguine. Mais ils peuvent être aussi atteints par voie rétrograde ou ascendante, en dehors de toute lésion hépatique.

C'est ce qui s'est produit dans l'observation XVII. Il n'existait, dans ce cas, aucun nodule secondaire dans le foie; le ganglion cystique était envahi par voie rétrograde et comprimait le canal cystique; la vésicule était très dilatée et remplie d'un mucus épais et visqueux (fig. 111).

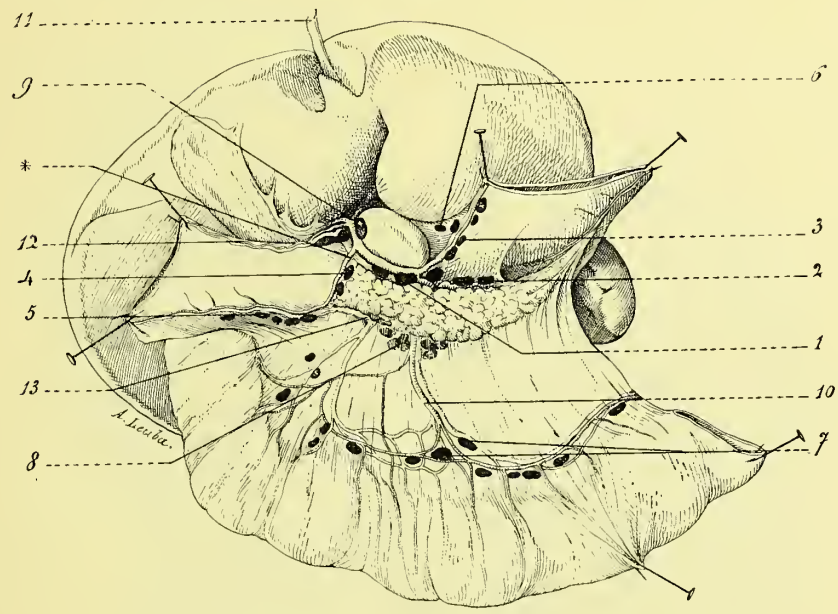

Fig. 112. — Vue générale des ganglions parastomacaux (nouveau-né).

L'estomac a été sectionné au niveau de sa partie moyenne, et ses deux segments ont été rejetés l'un à droite, l'autre à gauche, pour montrer l'origine du tronc cœliaque. Le foie est enlevé, le côlon transverse fortement attiré en bas et en avant.

1, groupe ganglionnaire du tronc cœliaque; — 2, chaîne splénique; — 3, groupe de la faux de la coronaire; — 4, groupe rétro-pylorique; — 5, groupe sous-pylorique; — 6, ganglions de la petite courbure; — 7, ganglions mésocoliques; — 8, ganglions de la racine du mésocôlon, vus par transparence à travers la racine du méso; — 9, ganglion du hile du foie; — 10, artère colique moyenne; — 11, veine ombilicale; — 12, vaisseaux pyloriques; — 18, veine gastro-épiploïque droite allant se jeter dans la veine colique moyenne. — * Point où doit être liée l'artère gastro-duodénale lorsqu'on extirpe les ganglions rétro-pyloriques.

L'envahissement des *ganglions du mésocôlon transverse* se rencontre assez fréquemment à l'autopsie. J'ai montré dans ma thèse que l'envahissement de ce groupe ganglionnaire supposait des lésions étendues qui rendent inutile l'extirpation des ganglions atteints.

Certains chirurgiens auraient cependant tenté l'ablation de ces ganglions; leur tentative a été le plus souvent suivie de lésions des vaisseaux

coliques et de gangrène du côlon (V. les rapports de ces ganglions in fig. 112).

Mais s'agit-il vraiment, dans ces cas, des ganglions intra-mésoco-

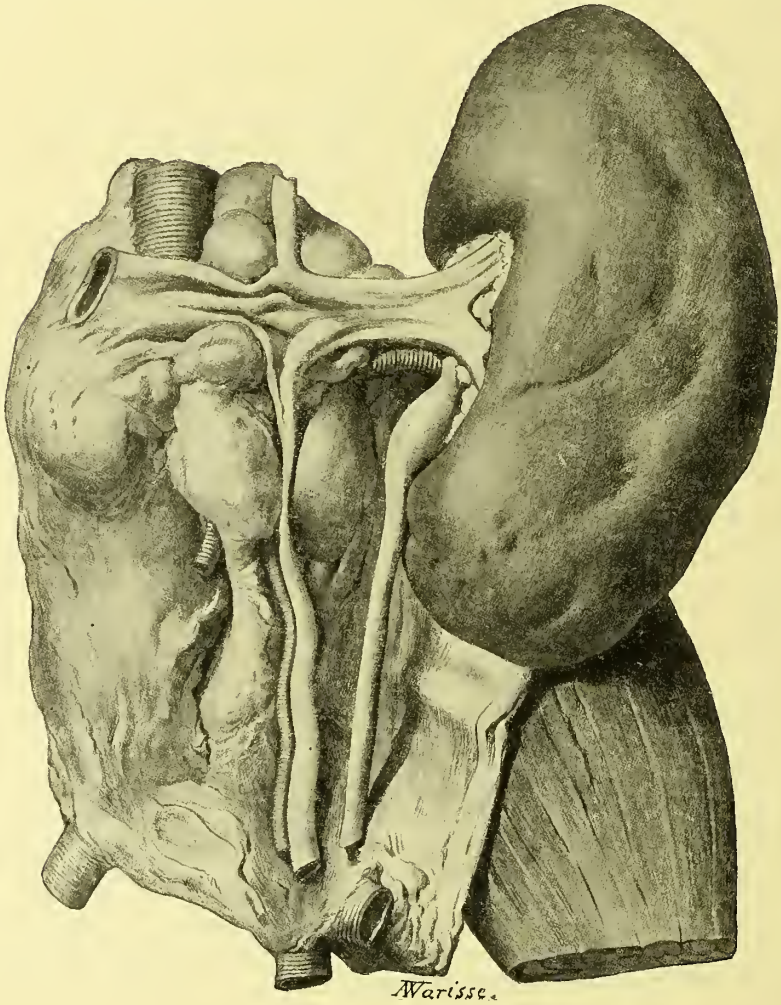

Fig. 113. — Ganglions lombo-aortiques comprimant les veines spermatiques gauches et causant un varicocèle symptomatique d'un cancer de l'estomac (Hartmann).

liques? La plupart des observations de gangrène du côlon, consécutive à l'ablation de masses ganglionnaires, m'ont paru (autant qu'on en peut juger par les trop vagues renseignements fournis) faire surtout allusion

à des cas de ganglions aberrants du groupe sous-pylorique, adhérant secondairement au mésocôlon.

Je ne ferai que signaler l'envahissement des ganglions *mésentériques*, *lombo-aortiques*, *iliaques* et *intra-thoraciques*, qui ne présente guère d'intérêt au point de vue chirurgical. Je tiens seulement à rappeler que la dégénérescence des ganglions lombo-aortiques peut se traduire par l'apparition d'un varicocèle par compression. Ce symptôme, signalé par M. Hartmann, a été rencontré depuis par M. Mathieu[1]. La figure 113 représente le cas observé par M. Hartmann.

L'apparition d'adénopathies externes (inguinales, axillaires et surtout sus-claviculaires gauches) au cours du cancer de l'estomac est de notion banale. On sait les récentes discussions auxquelles a donné lieu la signification diagnostique de ces adénopathies[2].

L'existence des *adénopathies sus-claviculaires* est parfois liée à la cancinose du canal thoracique. Sur 17 observations de cancer de ce conduit que j'ai pu recueillir dans ma thèse, 4 fois l'estomac était le siège du néoplasme primitif.

Le *cancer de l'ombilic* secondaire au cancer de l'estomac peut être signalé à côté des adénopathies externes. L'infection de la cicatrice ombilicale se fait, en effet, le plus souvent par la voie lymphatique[3].

CHAPITRE V

De la généralisation par voie sanguine et des complications infectieuses dans le cancer de l'estomac.

I. — Généralisation par voie sanguine.

La généralisation par voie sanguine représente le stade ultime de

[1] Mathieu et Nattan-Larrier, Communication à la *Soc. méd. des hôp.*, séance du 2 décembre 1898.

[2] V., sur ce point, Soupault et Labbé, Valeur diagnostique et pronostique des adénopathies dans le cancer épithélial. Communic. *Soc. méd. hôp.*, 28 juillet 1899.

[3] Voir Quénu et Longuet, Cancer secondaire de l'ombilic. *Revue de chirurgie*, 1896, p. 97 ; et Gunéo, *loc. cit.*, p. 72.

l'évolution anatomique du cancer de l'estomac. Aussi bien, nous bornerons-nous à indiquer ici la fréquence des différentes métastases.

L'envahissement du foie existe dans 25 à 30 p. 100 des cas d'après les statistiques de Brinton, Ewald-Lange. Les cellules néoplasiques utilisent, pour envahir le foie, la voie de la veine porte. Le processus est aujourd'hui bien connu dans ses moindres détails.

La généralisation au péritoine existerait dans 17,6 p. 100 des cas d'après Lange, dans 37,5 p. 100 d'après Lebert. Cet envahissement du péritoine se produit soit par greffe directe de la tumeur sur la séreuse, soit par voie lymphatique. A l'autopsie d'une malade, ayant succombé quelques mois après une gastro-entérostomie, j'ai constaté que la lymphangite sous-séreuse stomacale s'était propagée aux lymphatiques de l'intestin grêle par l'intermédiaire de l'anse fixée à l'estomac.

L'envahissement du poumon se rencontre dans 0,71 p. 100 des cas d'après Lange, dans 8,3 p. 100 d'après Lebert. Quoique cet envahissement puisse se faire par voie sanguine, l'infection lymphatique joue encore ici un rôle important ; les réseaux sous-pleuraux s'infectent, en effet, facilement, grâce aux nombreuses anastomoses transdiaphragmatiques qu'ils présentent avec les réseaux correspondants du péritoine.

L'infection sanguine joue, au contraire, un rôle prépondérant dans l'envahissement de la rate, du cerveau, des os, de la peau, envahissement qui est, du reste, exceptionnel.

La carcinose cutanée est tout particulièrement rare[1]. J'en ai observé un exemple dans le service de M. Roques, à l'hôpital Bichat. Un malade, porteur d'un cancer de l'estomac, vit apparaître plusieurs nodules arrondis, de coloration rouge au niveau du visage, du bras et du flanc droits. L'examen histologique de l'un de ces nodules, pratiqué par M. Brécy, interne du service, montra, au-dessous de l'épiderme, la présence de formations pseudo-glandulaires, caractéristiques de l'épithélioma du tractus intestinal.

[1] Fernet, Note sur un cas de carcinose généralisée, secondaire à un cancer de l'estomac. *France médicale*, 1888, p. 1686.

II. — Complications infectieuses.

La surface ulcérée du cancer de l'estomac peut être le point de départ de nombreuses complications infectieuses, que nous ne pouvons qu'énumérer : pyléphlébite, abcès du foie, péritonite, péricardite, pleurésie, phlegmatia alba dolens et même pyohémie[1].

Parmi ces complications, seules les péritonites peuvent intéresser le chirurgien. Elles succèdent le plus souvent, mais non toujours, à une perforation de l'estomac. Quoique plus rare que dans l'ulcère, la périgastrite suppurée par perforation est loin d'être exceptionnelle au cours du cancer de l'estomac. Ces collections périgastriques, de siège variable et à évolution plus ou moins rapide, peuvent s'ouvrir spontanément dans les organes voisins (le plus souvent le côlon transverse), ou au niveau de la paroi abdominale. Dans certains cas, elles sont évacuées par le chirurgien. Leur ouverture spontanée ou artificielle, à l'extérieur, laisse ordinairement après elle une fistule gastro-cutanée[2].

[1] Achard, Contribution à l'étude des complications infectieuses du cancer de l'estomac, *Bull. et Mém. de la soc. de méd. des hôp.*, 26 juillet 1895.

[2] Voir, sur les périgastrites suppurées au cours du cancer de l'estomac, Mislowitzer, *Ueber die Perforationen des Magencarcinoms nach aussen.* Inaug. dissert., Berlin, 1889; — Brechoteau, *Du Phlegmon péri-ombilical et des fistules gastro-cutanées dans le cancer de l'estomac.* Th. de Paris, 1896; — Tournier, De la périgastrite antérieure suppurée dans le cancer de l'estomac. *Lyon médical*, 17 janvier 1897 ; — Winterberg, Zwei Fälle von Magencarcinom mit Perforation durch die vordere Bauchwand. *Wien. klin. Rundschau*, 1898, n°s 37 et 38 ; — Tuffier et Dujarrier, Périgastrite gangreneuse antérieure suite de cancer gastrique. *Bull. soc. anat.*, 14 j. 1898, n° 3, p. 73; — Bacaloglu, Cancer de l'estomac avec triple perforation. *Bull. soc. anat.*, 18 mars 1898, n° 6, p. 240.

PIÈCES JUSTIFICATIVES

Pièce 1. — *G..., 39 ans. Cancer du pylore; gastrectomie le 6 décembre 1898; gastro-duodénostomie. Guérison.* (M. Hartmann.)

Examen macroscopique. — La partie enlevée comprend, après rétraction, 1 centimètre de duodénum et 10 centimètres d'estomac. Celui-ci présente sa coloration normale ; par places on voit cependant, sous le feuillet séreux, des taches ou des traînées blanchâtres. Elles sont surtout nombreuses au voisinage de l'insertion stomacale du grand et du petit épiploon. La palpation montre que la consistance de la région pylorique et de la petite courbure est beaucoup plus considérable que normalement.

La pièce est fendue longitudinalement, suivant une ligne occupant le milieu de la face postérieure. Au niveau du pylore, la muqueuse semble amincie et adhérente au plan musculaire sous-jacent. Au niveau du duodénum, elle est saine. Au niveau du vestibule pylorique, elle présente une saillie mamelonnée qui siège sur la paroi antérieure. Cette saillie est molle, pulpeuse, et dépasse de 1 centimètre environ le plan de la muqueuse voisine. Elle est implantée sur la paroi par une portion un peu rétrécie, sorte de pédicule. Elle semble se terminer brusquement au niveau de la section stomacale. L'ablation est donc incomplète. Sur une coupe, les parois, au niveau de l'estomac, semblent normales ; il en est de même au niveau du duodénum. Par contre, au niveau du pylore, la paroi est très modifiée ; la musculaire est hypertrophiée et sténosée ; la sous-muqueuse, très épaissie, a pris l'apparence d'un tissu dur, scléreux, soudant la muqueuse au plan musculaire sous-jacent et ayant environ 6 millimètres d'épaisseur.

Les épiploons sont d'apparence normale. Il existe, le long des courbures, des ganglions, dont les dimensions varient du volume d'un pois à celui d'un haricot.

Examen histologique. — L'examen histologique a porté : 1° sur la portion végétante prépylorique de la tumeur ; 2° sur la paroi du pylore ; 3° sur un tractus pseudo-cicatriciel sous-péritonéal ; 4° sur un des ganglions.

1° Portion végétante. — L'examen à un faible grossissement montre que la coupe intéresse toute l'épaisseur de la paroi stomacale, dont on reconnaît aisément les différentes couches.

a) La *muqueuse* a subi une transformation carcinomateuse complète. Le tissu néoplasique est essentiellement formé de cellules épithéliales ne se groupant, en aucun point, en formations pseudo-glandulaires. Le stroma est extrêmement réduit. Les cellules néoplasiques sont très polymorphes ; leur noyau est volumineux,

contenant de nombreux corpuscules chromatiques. Sur des préparations à la safranine, on voit de nombreuses figures de kinèse. Un certain nombre de cellules ont subi la dégénérescence muqueuse. Leur protoplasma est devenu clair, et leur noyau, considérablement réduit, est rejeté à la périphérie de la cellule. Ces éléments muqueux sont disséminés dans toute l'étendue de la coupe et ne s'agminent que rarement en petits amas isolés. Le tissu de soutien est peu abondant. Il est formé par de nombreux éléments cellulaires et par de minces faisceaux conjonctifs qui suivent les capillaires. En certains points, il existe une infiltration embryonnaire abondante, dont les éléments dissocient les cellules épithéliales. L'épithélium de revêtement de la surface libre de l'estomac est conservé par places. Au niveau des points où il a disparu, la surface du tissu néoplasique est recouverte par un exsudat amorphe. Vers la périphérie de la coupe, on retrouve des culs-de-sac glandulaires. Certains de ces culs-de-sac, bien que complètement entourés par le tissu néoplasique, présentent une remarquable intégrité. Dans certains autres, au contraire, les cellules glandulaires, en voie de prolifération, ont détruit la membrane propre de la glande et se continuent avec la masse principale des cellules néoplasiques.

b) La *muscularis mucosæ* est encore très nette, mais elle est traversée en plusieurs points par des traînées épithéliales.

c) La *sous-muqueuse* a conservé sa texture lâche normale, ce que la mobilité de la végétation néoplasique sur la musculaire permettait, du reste, de prévoir. Elle n'en contient pas moins de nombreuses traînées épithéliales.

d) La *musculaire* est, au niveau de la coupe, indemne de tout envahissement. En revanche, nous retrouvons, dans la sous-séreuse, des traînées épithéliales ; étant données leur forme arrondie sur les sections transversales et leur situation paravasculaire, nous aurions quelque tendance à les regarder comme des lymphatiques bourrés de cellules néoplasiques. Ces traînées sous-séreuses ont déterminé autour d'elles une forte réaction fibreuse.

2° Paroi du pylore. — La paroi de l'orifice est intéressée sur toute son épaisseur.

La tunique muqueuse est extrêmement épaissie ; elle est complètement envahie par le néoplasme. Vers la surface de la muqueuse, nous retrouvons une disposition analogue à celle que nous avons rencontrée au niveau de la portion végétante : cellules épithéliales, disséminées sans systématisation apparente dans un stroma presque exclusivement formé d'éléments cellulaires. Par contre, vers les parties profondes de la muqueuse, ce tissu de soutien subit la transformation fibreuse et devient extrêmement abondant. Il segmente le tissu épithélial en petits amas de formes et de dimensions variables, séparés par de larges espaces conjonctifs.

La muscularis mucosæ a, en grande partie, disparu : on n'en retrouve que quelques faisceaux segmentés par les travées fibreuses du stroma. Au-dessus de la muscularis mucosæ, on aperçoit des amas lymphoïdes, remarquablement conservés. La sous-muqueuse est remplacée par un tissu dense qui soude la muqueuse au plan musculaire sous-jacent. La tunique séreuse est épaissie, mais elle ne contient que de rares traînées épithéliales.

3° Tractus pseudo-cicatriciel sous-péritonéal. — L'examen d'un des tractus sous-péritonéaux décrits plus haut m'a montré qu'il était formé de traînées épithéliales, entourées par de nombreux faisceaux conjonctifs.

Il s'agit donc, dans ce cas, d'un carcinome médullaire avec tendance à la transformation en carcinome squirrheux.

4° Ganglions. — J'ai examiné le plus volumineux des ganglions de la grande courbure. Malgré un examen attentif et des coupes multipliées, il ne m'a pas été possible de rencontrer le moindre envahissement néoplasique. Il n'existait pas non plus de lésions inflammatoires.

Pièce 2. — *Victorine G..., 23 ans. Cancer du pylore. Gastrectomie, le 19 janvier 1899 : fermeture des deux bouts, gastro-entérostomie. Mort 5 heures après l'opération.* (M. Hartmann.)

Examen macroscopique. — Le fragment enlevé, peu volumineux, comprend environ 1 centimètre du duodénum et la région pylorique de l'estomac. La pièce ne présente extérieurement aucune particularité digne d'être notée.

A l'ouverture de l'estomac, on aperçoit une tumeur végétante, de coloration grisâtre, avec piqueté hémorragique. Cette tumeur est implantée sur la paroi antérieure de l'estomac. Autour de sa base d'implantation, très large, la muqueuse gastrique est fortement épaissie.

Il n'y a pas de ganglions au niveau de la petite courbure. On rencontre trois ou quatre ganglions sous-pyloriques du volume d'un haricot. De plus, dans le cours de l'intervention, on a enlevé un volumineux paquet de ganglions rétropyloriques, dont l'extirpation, très pénible, a provoqué une hémorragie abondante. Cette hémorragie, mal arrêtée, a entraîné la mort de la malade, 5 heures après l'opération.

Examen histologique. — J'ai examiné histologiquement un fragment de la tumeur et un des ganglions.

1° Examen de la tumeur. — Le fragment examiné a été prélevé à la périphérie de la tumeur. La coupe intéresse toute l'épaisseur de la paroi stomacale. Bien que celle-ci soit entièrement infiltrée par le néoplasme, on peut reconnaître les différentes couches de l'estomac.

a) La *muqueuse* est fortement épaissie. La coupe portant sur la zone périphérique du néoplasme, on peut noter la série des transformations qui conduisent de la muqueuse normale au tissu néoplasique. On trouve d'abord une zone de polyadénome. A ce niveau les cellules des culs-de-sac glandulaires sont disposées en une seule couche et contiennent une forte proportion d'éléments à mucus, qui ont remplacé les éléments sécréteurs plus différenciés des glandes normales. La membrane propre des glandes est conservée. En avançant vers le centre du néoplasme, on constate que les cellules des culs-de-sac perdent le caractère de cellules à mucus. Leur corps protoplasmique se réduit, leur noyau devient plus volumineux et plus riche en chromatine. Plus loin, les altérations s'accentuent ; les cellules se placent sur plusieurs rangs et deviennent polymorphes. La membrane périglandulaire disparaît. Les cellules néoformées finissent par perdre toute ordination pseudo-glandulaire, et les éléments épithéliaux, pressés sans ordre apparent, n'obéissent plus à aucune systématisation.

Telles sont les modifications successives de l'élément épithélial. Le tissu de sou-

tien est peu abondant au niveau des productions adénomateuses typiques et métatypiques. Il est moins abondant encore au niveau de la zone franchement atypique, et se réduit là à quelques rares faisceaux conjonctifs.

Il existe, en certains points, une infiltration embryonnaire très accusée.

b) La *muscularis mucosæ* est intacte là où la prolifération épithéliale a conservé un caractère typique ou métatypique. Entre elle et les culs-de-sac néoformés, se trouvent de nombreux amas lymphoïdes. Vers le centre du néoplasme, au contraire, cette couche musculaire est segmentée par de nombreux boyaux qui la traversent pour infiltrer les plans sous-jacents.

c) La *sous-muqueuse* est envahie par une infiltration épithéliale diffuse. Elle contient aussi un grand nombre d'amas de cellules embryonnaires.

d) La *tunique musculaire* est parcourue en tout sens par de nombreuses traînées néoplasiques. Celles-ci deviennent moins nombreuses au niveau des faisceaux qui avoisinent le péritoine. Mais au niveau de la couche sous-séreuse les éléments néoplasiques sont de nouveau plus abondants.

En somme, la masse principale du néoplasme est un carcinome atypique, sans tendance squirrheuse ; au niveau de sa zone d'extension, il présente, sur une étendue peu considérable, les caractères de l'épithélioma cylindrique.

2° Ganglions. — Je n'ai malheureusement pas pu examiner les ganglions rétropyloriques, qui ne m'ont pas été remis. Mon examen n'a porté que sur le plus volumineux des ganglions sous-pyloriques.

Ce ganglion est envahi par le cancer. Mais, sur certaines coupes, l'infiltration épithéliale est si réduite, qu'elle ne peut être décelée que par un examen attentif. Sur quelques-unes des coupes il n'existait que quelques cellules néoplasiques, en un point bien déterminé du sinus sous-capsulaire. Tout le reste du ganglion était intact. Sur d'autres coupes, au contraire, l'envahissement, quoique encore assez discret, est néanmoins facilement reconnaissable. Il porte non seulement sur le sinus sous-capsulaire, mais a aussi atteint le système caverneux. Au niveau des points où se sont fixées les cellules cancéreuses, elles ont provoqué autour d'elles une réaction fibreuse très nette.

Autopsie. — A l'ouverture de la cavité abdominale, on constate l'existence d'un épanchement sanguin considérable. Les sutures sont en bon état, et la bouche gastro-intestinale fonctionne bien, comme on le constate en faisant couler de l'eau de l'œsophage dans l'estomac. Lésions tuberculeuses peu avancées au sommet des poumons.

On trouve dans le mésentère, devant l'aorte abdominale et au-dessus du pancréas, des ganglions légèrement augmentés de volume. Leur examen histologique n'a pas été pratiqué, et rien, dans leur aspect extérieur, n'autorise à affirmer leur nature cancéreuse. Étant donné que les ganglions parastomacaux, premier relai ganglionnaire, présentent des lésions néoplasiques extrêmement limitées, il est vraisemblable, pour ne pas dire certain, que l'augmentation de volume de ces ganglions éloignés n'est pas le fait de lésions cancéreuses.

Pièce 3. — *Benoît B..., 59 ans, gastrectomie, le 3 mars 1899. Guérison.* (M. Hartmann.)

Examen macroscopique. — La portion enlevée comprend 11 centimètres d'estomac et 2 centimètres de duodénum, les mensurations ayant été faites sans tenir compte de la rétraction.

Cette pièce ressemble beaucoup à la pièce 1. L'estomac a une coloration normale sur la plus grande partie de son étendue. Mais toute la région de la petite courbure est occupée par une plaque blanche et nacrée. De cette plaque se détachent des travées qui pénètrent dans l'épaisseur du petit épiploon épaissi et lardacé. A la palpation, le pylore et la petite courbure présentent une consistance beaucoup plus ferme que normalement.

L'index, introduit dans le duodénum, ne peut franchir le pylore.

L'estomac est ouvert longitudinalement par une section parallèle aux courbures et occupant le milieu de la face postérieure. On constate alors que le vestibule pylorique contient une grosse végétation cancéreuse, implantée sur la face antérieure de l'estomac. Cette végétation est sessile et n'est pas mobile sur les plans sous-jacents. Elle est extrêmement molle, presque diffluente. Au niveau de sa base la muqueuse stomacale est épaissie, et il est difficile de fixer macroscopiquement la limite des parties envahies. Le pylore est extrêmement rétréci ; la muqueuse pylorique est remplacée par un tissu résistant.

L'examen macroscopique de la paroi, au niveau de la section exécutée pour ouvrir l'estomac, montre que les tuniques stomacales, normales au niveau de l'extrémité gauche de la pièce, s'épaississent graduellement lorsqu'on s'avance vers le pylore. A ce niveau, la sous-muqueuse est considérablement augmentée de volume et forme une bande nacrée de plusieurs millimètres d'épaisseur. De cette bande se détachent des travées d'aspect analogue qui s'enfoncent dans la musculaire, elle-même très hypertrophiée. Le duodénum a un aspect absolument normal. Les lésions semblent s'arrêter brusquement au niveau du pylore.

La recherche des ganglions de la petite courbure, rendue extrêmement difficile par l'envahissement en bloc et l'incorporation à l'estomac de tous les éléments de la région, n'a été assez prolongée pour permettre d'affirmer catégoriquement l'absence de ganglions à ce niveau. Il existe deux ou trois ganglions sous-pyloriques du volume d'un haricot.

Examen histologique. — J'ai examiné histologiquement : 1° la périphérie de la tumeur au niveau de sa zone d'extension vers le cardia ; 2° un ganglion.

1° Tumeur. — La coupe, pratiquée à la limite du néoplasme, intéresse la totalité de la paroi gastrique.

L'examen à un faible grossissement montre que la lésion porte surtout sur la muqueuse et la sous-muqueuse, qui sont considérablement épaissies. Les autres tuniques sont, au contraire, peu touchées.

a) La *muqueuse* et la *sous-muqueuse* présentent des lésions variables suivant le point considéré.

α) Dans la portion de la coupe, qui répond au centre du néoplasme, tous les élé-

ments de la muqueuse normale ont disparu. L'épithélium de la superficie fait défaut ; il n'y a plus trace de muscularis mucosæ, et il est impossible de savoir ce qui appartient à la muqueuse et à la sous-muqueuse. Le tissu néoplasique est formé de cellules épithéliales et d'un stroma. Les cellules épithéliales forment des groupes peu volumineux ; la plupart de ceux-ci comprennent 6 à 8 éléments cellulaires ; mais les cellules néoplasiques sont parfois associées au nombre de deux seulement. Chacune de ces cellules possède un noyau volumineux, prenant fortement les colorants. Le stroma présente un développement considérable et prédomine de beaucoup sur les formations épithéliales. Il est constitué par une substance fondamentale homogène dans laquelle sont placées des cellules conjonctives jeunes, polymorphes, mais le plus souvent fusiformes. Au niveau de la surface libre du néoplasme, il existe une infiltration embryonnaire extrêmement marquée.

β) Dans la partie de la coupe qui répond à la périphérie du néoplasme, les lésions sont moins avancées. La muscularis mucosæ, bien visible, encore que perforée par de nombreuses traînées néoplasiques, indique nettement les limites respectives de la muqueuse et de la sous-muqueuse. La muqueuse contient de nombreux boyaux épithéliaux. Mais ici l'épithélium de revêtement de la surface interne de l'estomac est conservé. On retrouve également quelques culs-de-sac glandulaires ; mais la plupart de ces culs-de-sac présentent un revêtement à plusieurs couches formé par des cellules qui tendent individuellement à prendre les caractères des cellules néoplasiques. Au niveau de la sous-muqueuse, le néoplasme présente un aspect analogue. On trouve ici, entre les boyaux épithéliaux, des amas de cellules arrondies, présentant tous les caractères des amas lymphoïdes, placés normalement au-dessus de la muscularis mucosæ.

b) La *musculeuse* est légèrement hypertrophiée. Elle a conservé sa disposition générale normale. Elle contient quelques traînées épithéliales qui forment des travées placées perpendiculairement à la surface libre de l'estomac et placées de préférence le long des vaisseaux.

c) Dans la couche *sous-séreuse*, on aperçoit de rares amas de cellules néoplasiques.

En résumé, il s'agit d'un carcinome atypique, à stroma très abondant, mais formé par du tissu conjonctif qui n'est pas encore adulte.

2° Ganglion. — J'ai examiné le plus volumineux des ganglions du groupe sous-pylorique.

Ce ganglion est dégénéré et contient de nombreuses traînées épithéliales, présentant les mêmes caractères qu'au niveau de la tumeur gastrique. Le tissu ganglionnaire au niveau des points non envahis est remarquablement conservé et ne présente pas traces de lésions inflammatoires.

Pièce 4. — *X..., cancer de la petite courbure. Gastrectomie le 29 mai* 1899. *Fermeture des deux bouts. Gastro-entérostomie antérieure. Guérison.* (M. Hartmann.)

Examen macroscopique. — La partie enlevée comprend le pylore, le vestibule pylorique et une partie de l'estomac.

La petite courbure est occupée par une masse dure, blanchâtre, d'aspect scléreux se prolongeant dans l'épaisseur du petit épiploon. De cette masse se détache une travée fibreuse qui déprime le tiers supérieur des parois antérieure et postérieure de l'estomac, et donne à ce dernier un aspect en bissac. A la palpation, toute la région de la petite courbure présente une consistance extrêmement ferme.

On ouvre l'estomac le long de la grande courbure. On aperçoit alors une large ulcération, ayant environ 8 centimètres de diamètre. Le contour de cette ulcération est formé par un bourrelet saillant. Le fond est tomenteux, rougeâtre, creusé de sillons s'entre-croisant en différents sens, et présente un piqueté hémorragique.

A 1 centimètre et demi du bourrelet, la muqueuse gastrique paraît saine.

Le grand épiploon a été détaché au ras de la grande courbure. Il est donc impossible d'être fixé sur l'état des ganglions sous-pyloriques qui n'ont pas été extirpés. On n'aperçoit pas de ganglions au niveau de la petite courbure, mais les graves altérations de cette région rendent leur recherche très difficile et ne permettent pas d'affirmer catégoriquement l'absence de ganglions à ce niveau.

Examen histologique. — L'examen a porté sur une portion du contour de l'ulcération. L'étude de la coupe avec un faible grossissement montre que la disposition générale de la paroi stomacale est bien conservée. Nous étudierons donc successivement les lésions des différentes tuniques :

a) *Muqueuse.* — A l'une des extrémités de la coupe, la muqueuse n'est pas envahie par le néoplasme ; elle ne présente même que des lésions inflammatoires très atténuées. Lorsqu'on se rapproche du centre de la coupe, on constate un épaississement du tissu connectif interglandulaire et une réduction des acini glandulaires. A cette deuxième zone, succède brusquement le tissu néoplasique. Celui-ci est formé par un amas diffus de cellules épithéliales et par un stroma, d'ailleurs très réduit. Les cellules épithéliales sont extrêmement polymorphes. Leur corps protoplasmique est petit, granuleux, fortement coloré en rose par l'éosine, en rouge brun par le carmin aluné. Le noyau est volumineux, irrégulier, très riche en éléments chromatiques. Sur les préparations colorées à la safranine, on aperçoit de nombreuses figures karyokinétiques. A la surface du néoplasme, l'épithélium stomacal a disparu. Il est remplacé par une zone nécrotique, dont l'épaisseur augmente lorsqu'on se rapproche du centre de l'ulcération.

Le stroma est formé par de fines fibrilles de tissu conjonctif, qui accompagnent les capillaires, et par des cellules jeunes de tissu conjonctif. On trouve, par places, de nombreux amas de cellules embryonnaires. Celles-ci sont surtout très abondantes au-dessous de la zone nécrotique superficielle.

b) La *muscularis mucosæ* est bien conservée au-dessous de la muqueuse saine ; plus loin, elle est morcelée par les traînées néoplasiques, et finalement disparaît vers le centre du néoplasme.

c) La *sous-muqueuse*, envahie là où la muscularis mucosæ est détruite, paraît, au premier abord, indemne au-dessous de la muqueuse saine. Un examen attentif montre qu'il n'en teste rien qu'elle contient à ce niveau de nombreuses traînées néoplasiques qui paraissent placées dans les lymphatiques sous-muqueux.

d) La *musculaire* contient quelques boyaux épithéliaux. Il en est de même de la

sous-séreuse. Un des troncs lymphatiques sous-séreux contient de nombreuses cellules épithéliales.

On trouve, à l'union de la musculaire et de la sous-séreuse, un nodule arrondi, de 450 à 500 μ de diamètre, presque entièrement formé de tissu néoplasique. Bien que ce nodule ne contienne plus de tissu lymphoïde, sa forme régulièrement arrondie, son encapsulement parfait, son isolement complet du reste du néoplasme (isolement dont j'ai pu me convaincre par des coupes sériées), tout cela porte à croire qu'il s'agit d'un de ces ganglions lymphatiques intra-pariétaux sur lesquels M. Letulle a récemment attiré l'attention. M. Letulle, auquel j'ai montré cette coupe, a d'ailleurs bien confirmé cette interprétation. Je peux donc conclure à l'existence d'un ganglion lymphatique intra-pariétal envahi.

Pièce 5. — *Cancer du corps de l'estomac. Gastrectomie cylindrique. Gastro-entérostomie. Guérison.* (M. Poirier.)

Examen macroscopique. — Le segment enlevé comprend le vestibule pylorique et une partie du corps de l'estomac, limitée à gauche par une ligne verticale passant à 2 centimètres environ à droite du cardia.

Examiné par sa face antérieure, l'estomac présente un aspect presque normal ; ce n'est qu'en regardant avec soin les parties qui avoisinent les courbures que l'on aperçoit sous la séreuse de fines traînées lactescentes, légèrement bosselées, qui ne sont autres que des lymphatiques injectés par le cancer. La face postérieure est beaucoup plus touchée que l'antérieure. Dans sa moitié supérieure, elle est occupée par une masse scléro-lipomateuse, qui se continue en haut avec le petit épiploon épaissi et lardacé. Sur cette masse se détache une formation kystique arrondie du volume d'une noix (V. fig. 83).

On ouvre l'estomac par une section parallèle aux courbures et placée au milieu de la face antérieure. On aperçoit alors une vaste ulcération, présentant un diamètre d'environ 8 centimètres. Cette ulcération occupe la petite courbure et la plus grande partie de la face postérieure. Du côté pylorique, elle est distante de la limite du fragment enlevé de 1 centimètre et demi. Du côté cardiaque, elle est séparée de la ligne de section par 4 centimètres environ du côté de la grande courbure, par 2 ou 3 millimètres seulement près de la petite courbure. A ce niveau, l'extirpation n'a donc pas été complète, car on peut se rendre compte, même par le simple examen macroscopique, que la sous-muqueuse est envahie. Le contour de l'ulcération est assez régulièrement arrondi. Son fond est finement mamelonné, tomenteux, couvert d'un enduit glaireux. Lorsque, par un filet d'eau, on s'est débarrassé de cet enduit, on voit que ce fond est parsemé d'un fin piqueté hémorragique. L'ulcération est entourée par un bourrelet arrondi, de consistance très molle, qui se continue insensiblement avec la muqueuse saine, sans qu'il soit possible de préciser macroscopiquement la limite du néoplasme.

Le petit épiploon est transformé en une masse dure, criant sous le scalpel, et il est impossible d'établir par la dissection l'absence ou l'existence des ganglions lymphatiques à ce niveau. Le grand épiploon, au contraire, est d'aspect normal, il contient cinq ou six ganglions, appartenant au groupe sous-pylorique. Ces ganglions sont augmentés de volume (V. fig. 83).

Examen histologique. — L'examen histologique a porté : 1° sur une partie du bourrelet qui entoure l'ulcération ; 2° sur l'insertion stomacale du petit épiploon ; 3° sur deux ganglions de la grande courbure.

1° Bourrelet. — Lorsqu'on examine la coupe à un faible grossissement, on voit qu'elle est essentiellement formée d'un grand nombre de cavités pseudo-glandulaires, séparées par un stroma conjonctif.

a) Ces cavités pseudo-glandulaires affectent des formes variées.

Quelques-unes sont régulièrement arrondies ; mais la plupart présentent un contour sinueux ; dans leur lumière proéminent de nombreuses saillies, de formes irrégulières.

Certaines de ces saillies ont leur centre formé par un axe conjonctif. D'autres, au contraire, paraissent exclusivement constituées par une accumulation limitée des éléments épithéliaux. Le volume des cavités n'est pas moins variable que leur forme ; quelques-unes d'entre elles acquièrent des dimensions considérables. Je rappelle, à ce propos, que sur la partie postérieure de la pièce se trouvait une cavité kystique du volume d'une noix. Le revêtement qui tapisse ces cavités est formé de cellules, le plus souvent cylindriques, mais parfois cubiques. Leur corps protoplasmique est réduit ; leur noyau est, au contraire, énorme et très riche en éléments chromatiques. Ces cellules sont disposées en plusieurs couches ; en quelques points cependant, il n'existe qu'une seule couche d'éléments épithéliaux. Cet épithélium n'adhère que faiblement au stroma ; dans la plupart des culs-de-sac, il s'est détaché et est tombé dans la cavité. La lumière de certains de ces culs-de-sac glandulaires est vide. Mais, en d'autres points, on aperçoit au centre de la cavité du mucus contenant des détritus granuleux et quelques leucocytes. Cette sécrétion muqueuse se fait d'ailleurs d'une façon irrégulière et atypique et paraît être à la fois holocrine et mérocrine.

b) Le stroma est formé par un tissu conjonctif, dont l'aspect varie suivant les points : en certains endroits, c'est du tissu conjonctif adulte, en d'autres, au contraire, c'est du tissu conjonctif jeune, faiblement fibrillaire et riche en éléments cellulaires de forme variable. Ce stroma ne contient que peu de vaisseaux.

2° Coupe de l'insertion stomacale du petit épiploon. — La coupe affecte la forme d'un triangle isocèle dont la base répond à la petite courbure et le sommet à la section du petit épiploon.

Du côté de la petite courbure, on trouve quelques faisceaux musculaires, dissociés par des travées fibreuses très denses et quelques alvéoles cancéreux. La constitution normale du petit épiploon est profondément modifiée. Il est fortement sclérosé. D'épaisses bandes de tissu fibreux, au milieu desquelles apparaissent des amas de cellules embryonnaires, séparent les lobules adipeux. Au milieu de cette masse scléro-lipomateuse, on aperçoit des lumières vasculaires et de nombreux tubes épithéliaux.

Les lumières vasculaires représentent la section des artères et des veines coronaires qui longent la petite courbure.

Les tubes épithéliaux ont la même disposition générale et présentent les mêmes détails de structure que les tubes de la tumeur stomacale. Certains de ces tubes sont très régulièrement arrondis ; ils sont entourés par des faisceaux conjonctifs, circulairement disposés et par quelques rares fibres lisses. Cette enveloppe limi-

tante rappelle beaucoup la paroi des collecteurs lymphatiques, satellites des vaisseaux coronaires, et on peut se demander si ces formations épithéliales ne représentent pas des thromboses cancéreuses des vaisseaux lymphatiques, qui longent normalement la petite courbure.

En résumé, il s'agit, dans ce cas, d'un épithélioma microcystique (Hauser) ayant profondément envahi la petite courbure.

3° Ganglions. — J'ai examiné les deux plus volumineux ganglions du groupe sous-pylorique :

Ganglion a. — Sur certaines coupes, il n'existe aucune trace de tubes épithéliaux. Sur d'autres, au contraire, on rencontre de nombreuses formations néoplasiques. Elles sont toutes placées dans le sinus sous-capsulaire et refoulent les follicules vers le centre du ganglion. Les lésions de sclérose sont peu marquées. La topographie générale du ganglion est bien conservée ;

Ganglion b. — Ce ganglion présente des lésions beaucoup plus avancées. Les tubes épithéliaux, très nombreux, occupent non seulement la zone périphérique, mais tendent à envahir le système caverneux et à se rapprocher du hile. La transformation néoplasique est cependant loin d'être totale. Une bonne partie du ganglion est encore respectée ; les centres germinatifs présentent une remarquable intégrité.

En somme, les deux ganglions examinés sont envahis, mais l'envahissement est beaucoup plus marqué dans le deuxième que dans le premier.

Pièce 6. — *D..., 58 ans. Cancer de la région pylorique. Pylorectomie, le 13 juillet 1899. Fermeture des deux bouts. Gastro-entérostomie. Mort le 17 juillet.* (M. Terrier.)

Examen macroscopique. — La portion enlevée comprend toute la zone pylorique de l'estomac et 1 centimètre du duodénum.

La région pylorique est fortement augmentée de consistance. Il n'existe pas de traînées de lymphangite cancéreuse au-dessous du péritoine.

L'estomac est ouvert sur le milieu de sa face postérieure par une section parallèle aux deux courbures. On aperçoit alors une surface ulcérée, occupant le bord supérieur de la cavité gastrique. Cette ulcération est allongée de droite à gauche, et atteint dans ce sens une longueur de 5 à 6 centimètres environ ; elle ne mesure que 3 centimètres dans le sens transversal. Son fond est rouge sanieux, un peu mamelonné ; son contour, assez régulier, est formé par un bourrelet de consistance plus ferme que la muqueuse stomacale adjacente. Du côté stomacal, la muqueuse, qui avoisine le néoplasme, est saine sur une étendue de 3 à 4 centimètres. Du côté du duodénum, la tumeur reste à quelques millimètres de la jonction de cet organe et de l'estomac ; en un point, cependant, elle pousse un prolongement qui vient prendre contact avec la ligne de jonction stomaco-duodénale, mais paraît se terminer brusquement au niveau de cette ligne. Le segment du duodénum enlevé est, en apparence, absolument sain.

Le petit épiploon est épaissi et lardacé. Tous les éléments de la petite courbure sont compris dans une masse blanchâtre, très résistante, qui les incorpore à la paroi gastrique. La recherche des ganglions donne des résultats négatifs.

Dans le grand épiploon, d'aspect normal, on aperçoit plusieurs petits ganglions, très durs, roulant sous le doigt.

Examen histologique. — J'ai examiné sur cette pièce : 1° le bord de l'ulcération ; 2° l'insertion stomacale du petit épiploon ; 3° la partie initiale du duodénum ; 4° un ganglion du groupe sous-pylorique. (Voir ci-dessous : Autopsie.)

1° Bord de l'ulcération. — A un faible grossissement on constate que la topographie générale de la paroi gastrique est assez bien conservée. Mais, bien que le fragment ait été partiellement prélevé sur des parties en apparence saines, on constate que l'envahissement néoplasique s'étend jusqu'à l'extrême limite de la coupe.

a) *La muqueuse* a subi une transformation néoplasique complète. Lorsqu'on examine l'extrémité de la coupe qui répond à la zone la moins lésée, on note déjà de profondes modifications des culs-de-sac glandulaires. Ceux-ci sont multipliés ; leurs cellules constituantes sont devenues plus basses, leur corps protoplasmique a diminué de volume, leur noyau est très riche en substance chromatique. Sur les préparations colorées à la safranine, on aperçoit de nombreuses figures de kinèse. Le tissu interglandulaire est abondant et infiltré de nombreux éléments embryonnaires.

Lorsqu'on se rapproche de l'autre extrémité de la coupe, on a sous les yeux l'aspect typique de l'épithélioma médullaire. Les culs-de-sac néoformés sont pressés les uns contre les autres ; ils sont peu volumineux, mais leurs dimensions augmentent graduellement lorsqu'on se rapproche des parties profondes de la muqueuse. La plupart de ces culs-de-sac sont tapissés par une seule rangée de cellules épithéliales, présentant les caractères que j'ai déjà indiqués. Dans d'autres tubes, les éléments épithéliaux s'accumulent sur plusieurs rangs et forment des saillies irrégulières à l'intérieur du tube glandulaire. Dans d'autres points, enfin, les cellules subissent la dégénérescence muqueuse et tombent dans la lumière du tube. Cette dégénérescence muqueuse, qui donne à certaines parties de la coupe l'aspect de l'épithélioma colloïde, est très limitée.

b) *La muscularis mucosæ* a presque entièrement disparu. Ses fibres ont été dissociées et ont perdu leur direction primitive, de sorte que ce n'est que par places qu'on peut fixer, très approximativement d'ailleurs, la limite de la muqueuse et de la sous-muqueuse. Celle-ci est entièrement envahie par le néoplasme.

c) *La musculaire* est également infiltrée et morcelée par les traînées épithéliales. Ses fibres, dissociées, forment le stroma du néoplasme.

d) *La sous-séreuse* contient de nombreux tubes épithéliaux. Le riche réseau veineux sous-séreux est absolument indemne. En revanche, je ne retrouve aucun tronc lymphatique intact à ce niveau.

2° Insertion stomacale du petit épiploon. — La coupe pratiquée perpendiculairement à la direction de la petite courbure a intéressé 1 centimètre environ de petit épiploon et la portion attenante de la paroi stomacale.

Au niveau de sa partie supérieure le fragment de l'épiploon a un aspect absolument normal et est essentiellement formé de tissu adipeux dans lequel courent des vaisseaux de petit calibre. Ceux-ci sont complètement indemnes. On retrouve à côté d'eux quelques vaisseaux lymphatiques dont le contenu est normal.

La racine de ce méso et la partie adjacente de l'estomac sont, au contraire, très modifiées.

Le tissu graisseux de l'épiploon est remplacé par une gangue fibreuse qui se continue avec les travées de sclérose qui sillonnent le muscle gastrique. Dans cette gangue, on aperçoit de nombreux tubes épithéliaux et plusieurs sections vasculaires.

Les tubes épithéliaux rappellent, par leur disposition générale et la morphologie de leurs cellules constituantes, les formations analogues décrites dans la coupe précédente.

Les sections vasculaires répondent aux branches de l'artère et de la veine coronaire. Les artères présentent une remarquable intégrité. Les veines sont au contraire fortement touchées et offrent toute une série de lésions de nature et d'intensité variables pour chacune d'entre elles. L'une d'elles est simplement thrombosée, mais ne présente pas trace d'envahissement cancéreux. La plupart contiennent des cellules néoplasiques qui forment sur la paroi du vaisseau un élégant revêtement d'épithélium, ici cubique, là cylindrique.

Ce revêtement pousse des prolongements dans le centre du vaisseau. Certains de ces prolongements sont exclusivement formés de cellules épithéliales ; d'autres ont un axe central constitué soit par des filaments de fibrine, soit même par de minces tractus conjonctifs. La paroi de certaines veines contient de nombreuses cellules néoplasiques qui dissocient les éléments constituants de cette paroi. Les troncs lymphatiques paravasculaires ont disparu et sont remplacés par des boyaux épithéliaux.

3° Partie initiale du duodénum. — La partie initiale du duodénum et la portion attenante du pylore ont été examinées en deux points (coupes A et B).

La coupe A a été exécutée au niveau du prolongement qui venait prendre contact avec la ligne de jonction stomaco-duodénale (voyez examen macroscopique). Elle montre que le néoplasme s'arrête nettement au niveau de la valvule pylorique et que le duodénum est absolument sain.

La coupe B a intéressé le duodénum en un point où le néoplasme gastrique était distant de quelques millimètres de l'orifice pylorique. Le duodénum est cependant envahi à ce niveau. On trouve notamment deux vaisseaux lymphatiques contenant des cellules néoplasiques. Ces vaisseaux sont placés dans la zone celluleuse lâche sous-brunnerienne. Ils sont distants d'environ 9 à 10 millimètres du pylore. Il existe également quelques tubes épithéliaux dans la couche musculaire du duodénum. L'envahissement du duodénum par voie lymphatique est ici manifeste (fig. 103).

4° Examen des ganglions. — Un des ganglions a été prélevé sur la pièce opératoire dans la région sous-pylorique. Il ne présente aucune lésion. Les quatre autres ganglions ont été enlevés à l'autopsie sur la petite courbure. Ils présentent des lésions infectieuses très marquées, telles que desquamation considérable et tuméfaction de l'endothélium des voies lymphatiques, modifications du noyau des mononucléaires, etc. Il existe même, en certains points, des zones nécrosées prenant une coloration diffuse sous l'action des réactifs. Mais il n'y a pas d'envahissement néoplasique.

Nota. — La recherche des lymphatiques dans la tumeur par l'injection picro-osmio-argentine ne m'a donné que des résultats négatifs.

Autopsie. — L'autopsie est pratiquée vingt-quatre heures après la mort. Rien de particulier au niveau de la suture pariétale. Pas de liquide dans la cavité abdominale. Les anses intestinales ne sont ni dilatées, ni vascularisées.

L'estomac est distendu et contient une énorme quantité de sang putréfié.

Les sutures d'occlusion de l'estomac et du duodénum sont parfaites, au moins en ce qui concerne le surjet péritonéal. La suture de la gastro-entérostomie est également en bon état.

Pas de noyaux secondaires dans le foie. Reins normaux. Poumons sains. Cœur légèrement chargé de graisse.

En somme, hémorragies intra-stomacales, successives, abondantes, avec putréfaction. Mort par hémorragie et intoxication.

Les ganglions éloignés abdominaux et thoraciques présentaient un aspect absolument normal. J'ai disséqué avec soin les ganglions parastomacaux. Il restait plusieurs ganglions, placés le long de la petite courbure, sur le trajet des branches ascendantes de la coronaire (groupe gauche ou ascendant). On en trouvait également le long de la portion rétro-gastrique du tronc de la coronaire (groupe de la faux de la coronaire). Tous ces ganglions étaient d'apparence normale.

Un examen histologique de contrôle a été pratiqué et a porté sur 4 de ces ganglions. Comme nous l'avons dit, ils n'étaient pas envahis.

Pièce 7. — *Joséphine C..., 52 ans. Cancer du pylore. Pyloreclomie, le 13 août 1899, suivant le procédé de Billroth, première manière. Mort le 5 septembre.* (M. Pierre Delbet.)

Examen macroscopique. — Je n'ai pu avoir sur les caractères macroscopiques de la pièce opératoire que des renseignements très brefs.

Il s'agissait d'un cancer de la région pylorique. En ouvrant l'estomac, on apercevait une volumineuse végétation néoplasique placée au niveau de l'entrée du canal pylorique. Celui-ci était extrêmement rétréci, et ses parois présentaient une épaisseur considérable.

Il existait des ganglions au-dessous du pylore ; ces ganglions étaient placés dans le grand épiploon, à une distance assez considérable de l'estomac. Ils étaient de très petit volume.

Examen histologique. — Je n'ai examiné personnellement que le paquet ganglionnaire ; mais, grâce à l'obligeance de M. le docteur Lion, qui a mis ses coupes à ma disposition, j'ai pu étudier le néoplasme lui-même.

1° Tumeur. — Deux fragments de la tumeur ont été examinés. L'un a été recueilli au niveau de l'extrémité stomacale du néoplasme ; l'autre a été prélevé au niveau de l'extrémité pylorique.

A) Sur la première coupe, on peut suivre facilement la progression des lésions de la périphérie sur le centre.

a) La coupe n'a point cependant intéressé la muqueuse stomacale saine et, dès l'extrême limite du fragment examiné, cette muqueuse est déjà fortement altérée. Les parties superficielles de la couche glandulaire présentent pourtant un aspect à

peu près normal. On note cependant une légère dilatation des glandes, une hypersécrétion muqueuse et une augmentation du tissu de soutien interglandulaire. Au même niveau, le fond des culs-de-sac est fortement altéré. Ils ont en grande partie disparu et sont remplacés par un amas presque homogène d'éléments épithéliaux, entre lesquels sont disséminés les éléments cellulaires du stroma normal de la muqueuse gastrique. A ce niveau l'épithélium de la surface est conservé. La muscularis mucosæ et, a fortiori, les couches sous-jacentes sont encore intactes.

b) Lorsqu'on se rapproche du centre de la tumeur, on constate les modifications suivantes : du côté de la surface interne de l'estomac, l'épithélium a disparu. La partie superficielle de la muqueuse est constituée, en ce point, par des formations pseudo-glandulaires, séparées par un stroma riche en éléments cellulaires de formes variées. Vers les parties profondes de la muqueuse, certaines de ces formations pseudo-glandulaires subissent de notables modifications et se transforment en amas épithéliaux, absolument atypiques; mais la plupart subissent la dégénérescence muqueuse. Cette transformation particulière est extrêmement étendue en ce point du néoplasme. Dans la plus grande partie de la coupe on a sous les yeux l'aspect typique de l'épithélioma à cellules muqueuses; grands alvéoles remplis par une substance claire et réfringente, donnant les réactions histo-chimiques du mucus et contenant quelques noyaux. En plusieurs points il est facile de suivre les étapes de cette transformation muqueuse. On passe graduellement de l'acinus, simplement dilaté, avec revêtement régulier de cellules muqueuses, à l'alvéole rempli d'une masse presque homogène, en passant par l'étape intermédiaire, où l'on voit les cellules muqueuses tombées dans le centre de la cavité, mais encore bien conservées. Le stroma peu abondant s'atrophie par places et laisse communiquer entre eux les alvéoles dilatés.

A ce niveau, la muscularis mucosæ est détruite et la sous-muqueuse envahie. Les amas lymphoïdes de la muqueuse présentent une remarquable intégrité.

La musculaire et la séreuse sont intactes. On aperçoit cependant dans la musculaire la coupe de quelques traînées néoplasiques. La section de l'une de ces traînées est régulièrement arrondie; étant données la forme et la situation paravasculaire de cette traînée, il est vraisemblable qu'il s'agit là d'un vaisseau lymphatique envahi.

B) Je n'ai pas pu avoir de renseignements précis sur l'orientation exacte de cette coupe, pratiquée au niveau de la portion pylorique du néoplasme. Elle a dû intéresser tangentiellement l'extrémité même de celui-ci. Les deux extrémités de la coupe présentent, en effet, des lésions beaucoup moins marquées que la partie centrale.

Je n'insisterai pas sur les caractères du néoplasme, caractères qui sont identiques à ceux de la coupe précédente. Je ferai seulement remarquer que l'on rencontre dans la zone sous-séreuse plusieurs vaisseaux sanguins et que ces vaisseaux sont accompagnés par de multiples traînées épithéliales.

2° Ganglions. — J'ai examiné trois des ganglions du groupe sous-pylorique. Un de ces ganglions était absolument intact. Les deux autres, au contraire, présentaient les lésions caractéristiques d'un envahissement au début. Des coupes multipliées ont été nécessaires pour que je puisse affirmer cet envahissement. Ce n'est que sur quelques-unes d'entre elles qu'on peut apercevoir des cellules

cancéreuses, placées dans le sinus sous-capsulaire et aisément reconnaissables à leur dégénérescence muqueuse, mise en évidence par les réactifs appropriés.

Pièce 8. — *M..., 48 ans. Cancer du pylore. Pylorectomie : gastro-duodénostomie. Guérison.* (M. Hartmann.)

Examen macroscopique. — La pièce comprend 2 centimètres du duodénum, le pylore et une portion du corps de l'estomac.

La consistance de l'estomac est très augmentée au niveau du pylore et de la petite courbure. Lorsqu'on examine la face antérieure de la pièce, on aperçoit, dans le voisinage de la petite courbure, une tache blanche d'aspect scléreux; cette tache, qui a une hauteur de 1 à 2 centimètres environ, présente par places un aspect mamelonné et muriforme. On retrouve deux taches analogues près de la grande courbure.

La face postérieure de l'estomac est également indurée dans le voisinage de la petite courbure; elle est d'aspect normal près de la grande courbure.

L'estomac est ouvert par une section longitudinale sur le milieu de sa face postérieure. On aperçoit alors une énorme ulcération qui occupe le bord supérieur de la région pylorique et empiète sur les deux faces, mais surtout sur la face antérieure. Du côté de l'estomac, la section chirurgicale a rasé l'ulcération. Le contour de celle-ci est dentelé, déchiqueté. Il est formé par un bourrelet saillant qui se continue insensiblement avec la muqueuse gastrique avoisinante. Le fond de l'ulcération est irrégulier, raviné, surtout au niveau de la petite courbure; il présente une coloration générale grisâtre sur laquelle se détache un fin piqueté hémorragique. Le duodénum paraît absolument intact.

Lorsqu'on examine la paroi stomacale au niveau de la coupe pratiquée pour ouvrir l'estomac, on constate qu'il existe, surtout au niveau du pylore, un épaississement considérable qui porte sur toutes les tuniques, mais principalement sur la sous-muqueuse et la musculeuse. La musculeuse a l'aspect de la chair du homard cru; la sous-muqueuse est remplacée par une bande scléreuse d'où partent des travées blanchâtres qui s'enfoncent perpendiculairement dans la tunique musculaire.

Le petit épiploon est lardacé. On voit se détacher de l'estomac, près de la petite courbure, des cordons arrondis et bosselés qui s'enfoncent dans cet épiploon.

La dissection des éléments contenus dans l'épaisseur de ce méso est très difficile. On arrive cependant à isoler un petit ganglion, difficile à distinguer macroscopiquement des lobules adipeux envahis par le néoplasme.

Le grand épiploon contient une chaîne de ganglions, augmentés de volume et de consistance. Ces ganglions, très mobiles, sont séparés de la grande courbure par une distance d'environ 2 centimètres.

Examen histologique. — J'ai examiné histologiquement : 1° la zone d'extension du néoplasme du côté du cardia ; 2° l'insertion stomacale du petit épiploon ; 3° la partie initiale du duodénum ; 4° plusieurs ganglions.

1° Zone d'extension. — L'examen à un faible grossissement permet de se rendre compte de la topographie générale de la coupe. Celle-ci, pratiquée à la limite de

l'ulcération, intéresse toute l'épaisseur de la paroi gastrique. Les différentes tuniques stomacales sont considérablement épaissies.

L'examen à un plus fort grossissement permet de préciser leurs lésions respectives.

a) *Muqueuse.* — Vers l'une des extrémités de la coupe, la muqueuse est encore respectée par le néoplasme ; mais elle présente des lésions de gastrite, telles que la dégénérescence muqueuse de l'épithélium sécréteur des culs-de-sac glandulaires et l'augmentation de volume des espaces conjonctifs interglandulaires. A cette première zone, on en voit succéder une deuxième, caractérisée par une multiplication considérable des culs-de-sac glandulaires ; ceux-ci ont conservé leur aspect typique, bien que, par places, la forme cubique des éléments cellulaires, la réduction du corps protoplasmique et l'augmentation de volume des noyaux accusent la tendance maligne. Plus loin, les formations glandulaires disparaissent progressivement et finissent par être entièrement remplacées par un amas diffus de cellules épithéliales, ne s'ordonnant, en aucun point, en formations pseudo-glandulaires. Par contre, si la nature sécrétante primitive des éléments néoformés ne se manifeste plus par leur ordination collective, elle s'accuse par la dégénérescence muqueuse que présente individuellement chacune d'elles. Cette transformation muqueuse est extrêmement marquée au niveau de certains îlots qui présentent l'aspect typique de l'épithélioma à cellules muqueuses, ou épithélioma colloïde.

b) La *muscularis mucosæ* est absolument intacte au niveau de la muqueuse normale. Elle présente une série d'altérations graduelles, qui vont de l'infiltration discrète par les cellules cancéreuses à la dissociation poussée à un extrême degré. Les amas lymphoïdes, placés au-dessus de cette couche musculaire, ont gardé leur aspect normal.

c) La *sous-muqueuse* est envahie par le néoplasme sur toute l'étendue de la coupe, même au-dessous de la zone répondant à la muqueuse saine. Dans la sous muqueuse, le néoplasme revêt surtout l'aspect du carcinome diffus. En certains points, cependant, on retrouve des formations pseudo-glandulaires et des îlots présentant la dégénérescence muqueuse. Les artères et les veines de la sous-muqueuse sont respectées par le néoplasme. Par contre, je trouve des amas de cellules cancéreuses dans plusieurs troncs lymphatiques, sous-jacents à la muqueuse saine. Ces troncs sont aisément reconnaissables à leur contenu leucocytaire et à leur paroi, bien moins différenciée que celles des veinules voisines.

d) La *couche musculaire* est parcourue par de nombreuses traînées épithéliales. D'autres amas cancéreux, plus clairsemés, se montrent dans la couche sous-séreuse.

2° Insertion stomacale du petit épiploon. — La coupe, très étendue, intéresse toute l'épaisseur de la paroi gastrique au niveau de la petite courbure et 1 centimètre environ du petit épiploon. Elle a été pratiquée de façon à sectionner transversalement les gros troncs vasculaires qui coupent la petite courbure.

La muqueuse et la sous-muqueuse, absolument confondues, sont envahies par des alvéoles d'épithélioma à cellules muqueuses, que séparent de minces tractus conjonctifs. La musculaire, très amincie, est morcelée par des traînées néoplasiques, présentent ici la structure du carcinome diffus, là, au contraire, l'aspect de l'épithélioma colloïde.

La zone sous-séreuse contient de nombreuses sections vasculaires. Artères et veines sont complètement indemnes. On n'aperçoit pas, tout d'abord, les troncs lymphatiques, qui sont les satellites habituels de ces vaisseaux. Ces troncs sont bourrés de cellules épithéliales; les altérations que présentent ces lymphatiques sont tellement marquées que rien ne permet d'affirmer, sans conteste possible, leur véritable identité. Mais la situation paravasculaire de certaines traînées, leur forme régulièrement arrondie, l'absence sur la coupe de troncs lymphatiques normaux et, enfin, les données de l'examen macroscopique qui a montré l'existence, à côté des vaisseaux, de cordons indépendants, arrondis et bosselés, tout cela permet d'affirmer la nature lymphatique des traînées en question.

Sur la même coupe, on rencontre, au-dessous du péritoine, la section d'un des ganglions de la petite courbure. Ce ganglion présente des lésions extrêmement marquées. Le tissu ganglionnaire est presque entièrement détruit. Seuls quelques follicules ont été respectés.

3° Partie initiale du duodénum. — La coupe intéresse le pylore et environ 1 centimètre et demi du duodénum. La masse principale du néoplasme s'arrête brusquement au niveau du pylore, et, au premier abord, le duodénum paraît absolument sain. Mais un examen plus attentif montre qu'il existe des cellules cancéreuses, à l'intérieur des lymphatiques du versant duodénal du bourrelet pylorique. Détail curieux, un embolus néoplasique occupe le chylifère central d'une des villosités. Les autres lymphatiques infectés sont placés dans la sous-muqueuse ou au lieu même des glandes de Brunner. Mais cet envahissement est extrêmement limité et ne s'étend pas au-delà de 2 à 3 millimètres de l'orifice pylorique. Sur tout le reste de son étendue, le duodénum est absolument sain.

Il s'agit, en résumé, d'un épithélioma colloïde ayant envahi la petite courbure et ayant infecté les lymphatiques de la portion toute initiale du duodénum ou plus exactement du versant duodénal de la valvule pylorique.

4° Ganglions. — J'ai examiné deux ganglions de la grande courbure et trois ganglions de la petite courbure.

a) Les deux ganglions de la *grande courbure* appartiennent au groupe sous-pylorique. Le premier de ces ganglions a le volume d'un noyau de cerise. Il présente des lésions extrêmement étendues. Les deux tiers environ de la coupe sont occupés par de larges alvéoles d'épithélioma à cellules muqueuses. Le dernier tiers est formé par un tissu ganglionnaire qui est comme tassé par le néoplasme. Le deuxième ganglion est gros comme un pois. Encore que moins touché que le précédent, il est déjà fortement envahi. Les amas épithéliaux ont déjà abandonné le sinus périphérique pour se répandre dans les cordons interfolliculaires.

b) Sur trois ganglions de la *petite courbure*, deux seulement sont envahis. Sur ces deux, l'un présente des lésions d'intensité moyenne. L'autre, au contraire, est au stade initial de l'infection. On constate la présence dans un de ses lymphatiques afférents d'un gros embolus néoplasique. Cet embolus est arrêté au niveau même du point où le lymphatique afférent va se jeter dans le sinus sous-capsulaire. En arrière de lui se trouvent de nombreuses cellules lymphatiques, auxquelles il barre la route.

En comptant le ganglion intéressé par la coupe totale de la petite courbure,

j'ai examiné six ganglions parastomacaux. Sur ces six un seulement est respecté par le néoplasme.

Nota. — J'ai injecté une portion de cette tumeur par le liquide picro-osmio-argentine pour rechercher les lympathiques à l'intérieur même de la masse néoplasique. Je n'ai obtenu que des résultats négatifs.

Pièce 9. — *C..., 45 ans. Cancer du corps de l'estomac. Gastrectomie cylindrique presque totale, le 12 octobre 1897. Guérison.* (M. Hartmann.)

Il s'agit là d'un cas ancien, dont l'observation clinique a été publiée dans la thèse de Guinard [1] et le traité de MM. Terrier et Hartmann [2], et dont l'examen histologique a été pratiqué par M. Soupault [3]. Cet examen ayant montré à M. Soupault une intégrité complète des ganglions du groupe gastro-épiploïque droit, il y avait un grand intérêt à savoir s'il existait des lésions du système lymphatique au niveau de la petite courbure.

Dans la description macroscopique de cette pièce, M. Hartmann n'insiste point sur l'état de l'insertion gastrique du petit épiploon et semble plutôt conclure à une intégrité complète de toute la tunique séreuse. Bien qu'un long séjour dans le liquide conservateur ait notablement modifié l'aspect extérieur de la pièce et rendu difficile l'appréciation rétrospective des lésions, toute la région de la petite courbure m'a paru considérablement altérée.

L'examen histologique a confirmé cette impression. Cet examen a porté : 1° sur un ganglion sous-pylorique; 2° sur la paroi gastrique au niveau de la petite courbure ; 3° sur trois nodules d'apparence ganglionnaire extraits de l'épaisseur du petit épiploon.

1° Le ganglion sous-pylorique est absolument indemne de toute lésion néoplasique. Mon examen confirme donc celui de M. Soupault, en ce qui concerne l'intégrité ganglionnaire de la grande courbure.

2° La coupe totale de la paroi gastrique, au niveau de la petite courbure, examinée à un faible grossissement, montre que la disposition générale des différentes couches est bien conservée.

Aux deux extrémités de la coupe, la muqueuse ne présente que des lésions d'ordre irritatif. Au centre, au contraire, elle est complètement dégénérée. On trouve à ce niveau tous les caractères du carcinome diffus, à stroma réduit. Il est intéressant de remarquer que dans la zone examinée par M. Soupault il existait, au contraire, des formations pseudo-glandulaires qui lui avaient permis de faire de cette tumeur un épithélioma cylindrique métatypique. C'est un exemple de plus du polymorphisme histologique du cancer de l'estomac, polymorphisme sur lequel Hauser a depuis longtemps attiré l'attention.

Vers le centre de la coupe, la muscularis mucosæ est détruite ; les éléments épithéliaux envahissent la sous-muqueuse, dissocient la musculaire et viennent

[1] Guinard, *loc. cit.*, obs. 8, p. 295.
[2] Terrier et Hartmann, *loc. cit.*, p. 282.
[3] Soupault, *loc. cit.*

faire saillie, au niveau de la petite courbure, dans l'insertion même du petit épiploon.

3° Nodules de l'épiploon gastro-hépatique. — Ces nodules, placés dans l'épaisseur du petit épiploon, ont le volume d'un pois. Ils sont blanchâtres, de consistance très dure et présentent extérieurement l'aspect de ganglions lymphatiques.

L'examen microscopique montre que l'un d'eux n'est autre qu'un lobule adipeux, en voie de transformation épithéliomateuse. Dans ce lobule, il est facile de constater le rôle que jouent les lymphatiques dans l'envahissement des éléments de l'épiploon gastro-hépatique (fig. 98).

Les deux autres nodules sont presque entièrement formés de tissu néoplasique. Celui-ci offre, d'ailleurs, dans chacun d'eux, un aspect absolument différent. Dans l'un, il répond au type du carcinome squirrheux ; dans l'autre, il présente les formations pseudo-glandulaires caractéristiques de l'épithélioma cylindrique. La transformation cancéreuse de ces deux nodules est si avancée qu'il est difficile d'être fixé sur leur nature première.

Cependant la persistance de nombreux amas lymphoïdes au milieu de l'un d'eux rend très vraisemblable, pour ne pas dire certain, qu'il s'agit d'un ganglion lymphatique.

En résumé, alors qu'au niveau de la grande courbure l'appareil lymphatique est absolument sain, on trouve, au niveau de la petite courbure, d'importantes lésions des vaisseaux et des ganglions lymphatiques.

Pièce 10. — *J. F..., 43 ans. Cancer du vestibule pylorique. Gastrectomie le 10 novembre 1899 ; fermeture des deux bouts; gastro-duodénostomie. Guérison.* (M. Hartmann.)

Examen macroscopique. — Le segment enlevé comprend le pylore et le vestibule pylorique. Il a une longueur moyenne d'environ 12 centimètres. La résection a été très étendue du côté de la petite courbure.

L'aspect extérieur de la pièce est normal. La consistance de la région pylorique et de la petite courbure est légèrement augmentée.

On ouvre l'estomac au niveau d'une ligne occupant le milieu de la face postérieure et parallèle aux deux courbures. On aperçoit alors, un peu à gauche du pylore, une ulcération assez régulièrement arrondie, d'un diamètre moyen de 20 à 25 millimètres. Cette ulcération est distante de la section chirurgicale droite de 15 à 18 millimètres. Elle est séparée de la section chirurgicale gauche par une distance d'environ 7 centimètres. Le fond de l'ulcération est irrégulier et tomenteux ; il est recouvert par un caillot noirâtre, faiblement adhérent. L'ulcération est entourée par un bourrelet très irrégulier, de hauteur très variable et taillé à pic du côté de la surface ulcérée. A gauche de l'ulcération, l'infiltration néoplasique s'arrête brusquement ; à quelques millimètres du bourrelet, la muqueuse paraît saine. J'ai d'abord cru, à l'examen macroscopique, que l'infiltration s'arrêtait au niveau de la jonction du pylore et du duodénum. L'examen histologique m'a montré, comme nous le verrons plus loin, que la section a porté sur le pylore même et n'a pas atteint le duodénum. Il s'agit donc, en réalité, d'un épithélioma prépylorique. A droite de l'ulcération, la muqueuse gastrique est,

au contraire fortement altérée. Elle présente une coloration rouge sur laquelle se détachent des îlots plus pâles à contours très irréguliers ; sa consistance est plus ferme que celle de la muqueuse stomacale saine.

Ces caractères sont surtout marqués au niveau de la petite courbure, et on a, en ce point, la sensation d'une infiltration profonde. Le contour de cette zone infiltrée péri-ulcéreuse est extrêmement déchiqueté. Sur plusieurs points, il est d'ailleurs difficile de préciser exactement la limite des parties saines et des parties malades.

Le grand épiploon, d'apparence normale, contient trois ganglions du volume d'un haricot ; ces ganglions appartiennent au groupe sous-pylorique. Le petit épiploon contient également trois ganglions plus petits, mais beaucoup plus durs que les précédents.

Examen histologique. — L'examen histologique a porté : 1° sur le bord de l'ulcération ; 2° sur la zone d'extension vers le cardia ; 3° sur la zone d'extension vers le pylore ; 4° sur les ganglions.

1° Bord de l'ulcération. — L'examen de la muqueuse, à un faible grossissement, montre que la coupe a intéressé le bourrelet limitant l'ulcération et les parties adjacentes. Sur le versant du bourrelet opposé à l'ulcération, on aperçoit, vers l'extrémité de la coupe, une partie de muqueuse chroniquement enflammée, mais encore respectée par le néoplasme. Le bourrelet est entièrement constitué par du tissu cancéreux. Celui-ci est formé par des tubes pseudo-glandulaires, dont la forme et les dimensions sont des plus variables. Ces tubes sont tapissés par des cellules cylindriques basses, à corps protoplasmique réduit, à noyau très volumineux. Dans certains points, ces tubes perdent leur lumière et se transforment en boyaux pleins ; en d'autres endroits, ils subissent la dégénérescence muqueuse et prennent l'aspect des alvéoles de l'épithélioma colloïde. On trouve aussi par places une dégénérescence myxomateuse du stroma.

La sous-muqueuse présente une remarquable intégrité et ne contient que de rares traînées épithéliales paravasculaires.

La musculeuse, sillonnée par de nombreux amas de cellules embryonnaires, paraît absolument indemne de tout envahissement néoplasique. La couche sous-séreuse est également respectée. Les troncs lymphatiques sous-péritonéaux sont remplis par une substance homogène, d'aspect muqueux, colorée en rose par l'éosine, en bleu clair par la thionine ; mais ils ne contiennent point de cellules épithéliales.

2° Zone d'extension vers le cardia. — Dans cette zone, les lésions portent surtout sur la muqueuse, qui présente une série de modifications conduisant des lésions de la gastrite chronique à l'épithélioma. L'infiltration de la sous-muqueuse s'arrête avant la limite des lésions de la muqueuse ; j'insiste sur cette particularité absolument anormale. La musculeuse et la sous-séreuse sont indemnes. Comme sur la coupe précédente, les lymphatiques sont gorgés de mucus, sans contenir d'éléments néoplasiques.

3° Zone d'extension vers le pylore. — L'examen de cette coupe montre tout d'abord que la section n'a pas porté sur le duodénum comme pouvait le faire croire l'examen macroscopique. L'infiltration de la sous-muqueuse s'étend à ce niveau,

au-dessous de la muqueuse saine. De plus, on trouve dans la sous-muqueuse et à la partie profonde de la muqueuse, en apparence saines, des vaisseaux lymphatiques remplis de cellules cancéreuses. Ces vaisseaux sont distants de plus de 1 centimètre de la masse principale du néoplasme et très voisins de la surface de section.

4° Ganglions. — J'ai examiné deux ganglions sous-pyloriques et deux ganglions de la petite courbure.

a) Les deux *ganglions sous-pyloriques* avaient l'un le volume d'un pois, l'autre le volume d'un haricot.

Leurs lymphatiques afférents, le sinus sous-capsulaire et tout le système caverneux sont gorgés de cette même substance muqueuse que nous avons rencontrée dans les lymphatiques de la tumeur.

Cette injection muqueuse a, par places, mis fortement en évidence le réticulum du ganglion. Par contre, en d'autres points, elle a fortement gêné la coloration. Aussi, bien que les deux ganglions ne m'aient pas paru contenir de cellules néoplasiques, je ne saurais être très affirmatif sur ce point.

b) Les deux *ganglions de la petite courbure* sont beaucoup plus petits que les précédents, mais ont une consistance plus ferme. Ils présentent tous les deux des lésions peu avancées. Dans l'un, on ne trouve des cellules néoplasiques que dans une partie assez limitée du sinus sous-capsulaire ; quelques-unes de ces cellules tendent cependant à s'engager entre les follicules et à gagner le centre du ganglion. La plupart de ces cellules présentent la dégénérescence muqueuse. Le deuxième ganglion est encore moins touché que le précédent. Il ne contient que de rares cellules épithéliales. En revanche, il présente des lésions très avancées de sclérose.

En résumé, il s'agit, dans ce cas, d'un épithélioma cylindrique métatypique ayant de la tendance à évoluer, suivant les points considérés, vers le carcinome atypique ou l'épithélioma à cellules muqueuses.

Les ganglions de la grande courbure sont sains. Les ganglions de la petite courbure présentent des lésions d'envahissement au début.

Pièce 11 [1]. — *Julie C..., 42 ans. Cancer du pylore. Gastrectomie le 17 novembre. Fermeture des deux bouts. Gastro-entéroslomie postérieure. Morte le 21 décembre, de pneumonie grippale.* (M. Hartmann.)

Examen macroscopique. — La pièce, examinée après rétraction, comprend 1 centimètre de duodénum et une portion de l'estomac, mesurant 6 centimètres au niveau de la petite courbure, 10 centimètres au niveau de la grande.

La plus grande partie de la face antérieure de la pièce présente une coloration normale.

Mais on remarque près de la grande courbure, à 3 centimètres du pylore, une encoche au niveau de laquelle la séreuse est soulevée par une traînée d'aspect squirrheux. Toute la région de la petite courbure présente des lésions du même ordre, mais beaucoup plus accentuées. Sur la face postérieure, on constate le même aspect squirrheux de la région qui avoisine la petite courbure. Le ligament

pancréatico-pylorique est épaissi et lardacé. L'artère gastro-épiploïque droite, dont le segment rétro-pylorique a été réséqué avec le néoplasme, est entourée par une gangue scléro-lipomateuse, dans laquelle sont placés plusieurs ganglions.

Ouverture sur la face antérieure, par une section parallèle aux courbures. Toute la région pylorique est occupée par une vaste ulcération annulaire. Le fond de cette ulcération est assez régulier, à peine mamelonné, présentant quelques fissures peu profondes. Du côté du duodénum, l'ulcération est limitée par un bourrelet très saillant. La muqueuse duodénale est un peu épaissie, mais sa consistance est molle, et elle paraît être indemne de tout envahissement néoplasique. Du côté stomacal, le bourrelet limitant est moins saillant et plus sinueux. Comme toujours, le néoplasme pousse un prolongement vers la petite courbure. Ce prolongement n'est pas ulcéré ; il se présente sous la forme d'une saillie mamelonnée, de coloration rougeâtre. Ses limites sont indécises ; son extrême pointe a été enlevée par la suture, l'extirpation a donc été incomplète.

Le grand épiploon contient 4 à 5 ganglions (ganglions sous-pyloriques), dont l'un a le volume d'une cerise. Les ganglions rétro-pyloriques forment un paquet adhérent à l'estomac et qui a été détaché avec peine de la face antérieure du pancréas. On n'aperçoit qu'un seul ganglion, très petit, mais très dur, le long de la petite courbure.

Examen histologique. — J'ai examiné histologiquement : 1° Un fragment de la tumeur au niveau de sa zone d'extension vers le cardia ; 2° la partie initiale du duodénum ; 3° plusieurs ganglions.

1° Tumeur. — L'examen à un faible grossissement montre que la coupe a intéressé la totalité de la paroi gastrique au niveau de la zone d'extension du néoplasme. L'épaisseur de cette paroi est considérablement augmentée. L'épaississement porte sur toutes les tuniques, mais surtout sur la sous-muqueuse. L'examen à un fort grossissement permet de préciser les lésions.

a) La *muqueuse* est saine sur une petite étendue, répondant à la périphérie du segment examiné. Mais elle ne tarde pas à présenter de notables modifications lorsqu'on se rapproche du centre du néoplasme. Ces modifications consistent d'abord en productions adénomateuses multiples, qui conduisent graduellement aux lésions de l'épithélioma cylindrique métatypique.

Dans le cas particulier, les culs-de-sac néoformés ont une forme des plus irrégulières. En venant s'ouvrir à la surface de l'organe, ils déterminent la formation de saillies villeuses, qui sont atteintes par la coupe sous les incidences les plus variées. Des végétations analogues font saillie dans la lumière des tubes, donnant à leur section un aspect dendritique tout particulier. Ces tubes sont tapissés par des cellules cylindriques à protoplasma granuleux, à noyau volumineux.

Ces cellules se disposent tantôt en une assise unique, tantôt en deux ou trois couches. En certains endroits, les tubes épithéliaux perdent leur lumière et se transforment en cordons pleins.

En d'autres points, il y a dégénérescence muqueuse complète des éléments épithéliaux et formation d'îlots d'épithélioma colloïde.

Le stroma est extrêmement riche en éléments cellulaires jeunes. Il présente par places une dégénérescence spéciale. Il prend l'aspect d'une masse homogène, colo-

rée en rose uniforme par l'éosine, en bleu clair par la thionine et dans laquelle se trouvent des débris nucléaires, prenant très mal les colorants.

b) La *muscularis mucosæ*, intacte au niveau de la muqueuse saine et de la zone de polyadénome, est d'abord morcelée, puis finalement détruite, lorsqu'on se rapproche du centre de la coupe. A ce niveau, les tubes épithéliaux envahissent la sous-muqueuse, qui est entièrement infiltrée.

c) De nombreuses traînées sillonnent *la musculaire* et viennent s'étaler sous la séreuse, où elles forment un réseau de boyaux pleins, anastomosés entre eux.

2° Partie initiale du duodénum. — La coupe a intéressé le pylore et la partie initiale du duodénum. La masse principale du néoplasme s'arrête brusquement au niveau du pylore : à première vue, le duodénum paraît entièrement respecté. En fait, il existe cependant une traînée néoplasique dans la musculaire duodénale, à environ 1 millimètre de l'orifice pylorique. Dans le reste de son étendue, le duodénum est absolument normal. On peut donc, dans ce cas, le considérer pratiquement comme sain.

3° Ganglions. — J'ai examiné 3 ganglions.

a) Le premier est le plus volumineux des ganglions sous-pyloriques. Il occupait la partie moyenne du groupe. Il a subi une dégénérescence épithéliale complète. Le tissu ganglionnaire a presque entièrement disparu, et ce n'est qu'avec difficulté que je peux retrouver un follicule, presque méconnaissable. Les formations épithéliales que contient le ganglion revêtent le type de celles de la tumeur-mère. Comme dans celle-ci, le stroma conjonctif présente cette dégénérescence particulière que j'ai déjà signalée. Il est intéressant de rapprocher cette dégénérescence de l'absence complète de vaisseaux dans le tissu néoformé et de l'oblitération des veines capsulaires du ganglion par des bouchons néoplasiques.

b) Le deuxième ganglion examiné appartient au groupe rétro-pylorique. Il présente, comme le précédent, des lésions très avancées. On aperçoit sur la coupe, à côté du ganglion, un énorme tronc veineux, qui n'est autre que la veine gastro-épiploïque droite. Cette veine est presque entièrement remplie de boyaux épithéliaux.

c) J'ai examiné en troisième lieu un ganglion de la petite courbure. Il présente des lésions du même ordre que celles des ganglions précédents ; mais elles sont beaucoup moins marquées. La topographie générale du ganglion est conservée. Certains lymphatiques afférents contiennent, au voisinage de leur terminaison, de nombreuses cellules cancéreuses. L'atmosphère graisseuse périganglionnaire est indemne.

En résumé, tous les groupes ganglionnaires sont pris. Les lésions sont plus marquées au niveau des ganglions de la chaîne gastro-épiploïque droite qu'au niveau des ganglions de la petite courbure.

Autopsie. — L'autopsie est pratiquée trente-six heures après la mort. Les deux poumons sont congestionnés, surtout au niveau des lobes inférieurs ; les bronches sont remplies de pus. Le ventricule droit contient de nombreux caillots.

Suture de la laparotomie, normale. Les anses grêles ne présentent rien de particulier. Reins, utérus et annexes sains.

On enlève d'un même bloc le foie, l'estomac, le duodénum et le pancréas. Foie sain ; pas de nodules secondaires. Bouche gastro-jéjunale fonctionnant norma-

lement. Les sutures d'occlusion du duodénum et de l'estomac sont en parfait état. La section de l'estomac est placée tout près du cardia. On trouve, à ce niveau, un ganglion légèrement augmenté de volume qui sera examiné ultérieurement. Tous les autres ganglions paraissent macroscopiquement sains.

Pièce 12. — *X..., 40 ans. Cancer du pylore. Pylorectomie, le 20 novembre 1899 ; gastro-duodénostomie. Guérison.* (M. Poirier.)

Examen macroscopique. — Le segment enlevé comprend 2 centimètres de duodénum, le pylore et le vestibule pylorique. Examiné par sa face antérieure, il présente une dépression cicatricielle, parallèle aux deux courbures.

La face postérieure est lisse et indemne de toute lésion. La consistance du pylore est très augmentée.

L'estomac est ouvert par sa face postérieure. Une vaste ulcération occupe la région pylorique; elle siège sur la face antérieure et les deux courbures et ne respecte qu'une petite portion de la face postérieure. Cette ulcération est entourée par un bourrelet irrégulier qui repose sur une zone d'infiltration de 4 à 5 millimètres de large. Celle-ci se termine brusquement au niveau de la partie initiale du duodénum.

Du côté stomacal, ses limites sont moins nettes. Le néoplasme est séparé de la section chirurgicale par une distance minima d'environ 2 centimètres.

Les deux épiploons sont normaux. Pas de ganglions dans le petit épiploon. Il existe 4 à 5 ganglions sous-pyloriques du volume d'un haricot.

Examen histologique (V. fig. 104). — L'examen histologique a porté : 1° sur la zone d'extension de la tumeur vers le duodénum; 2° sur un ganglion de la grande courbure.

1° Tumeur. — L'examen à un faible grossissement montre que la tumeur comprend un segment gastrique et un segment duodénal.

a) Le *segment gastrique* représente des altérations néoplasiques très avancées.

La muqueuse et la sous-muqueuse sont fusionnées en une couche unique entièrement envahie par la néoformation épithéliale.

On ne trouve plus trace de muscularis mucosæ. Par contre, la couche musculaire est indemne à ce niveau et ne contient que des amas embryonnaires. La sous-séreuse est également intacte.

L'examen à un plus fort grossissement montre que le tissu néoplasique, qui a remplacé les éléments normaux de la muqueuse et de la sous-muqueuse, est essentiellement formé de pseudo-culs-de-sac glandulaires, séparés par un stroma embryonnaire peu abondant. Ces culs-de-sac sont de petit volume. Ils sont tapissés par une ou plusieurs couches de cellules tantôt cylindriques, tantôt cubiques.

Ces éléments cellulaires ont un corps protoplasmique réduit et un gros noyau. Ils ne présentent pas de dégénérescence muqueuse. Ces alvéoles pseudo-glandulaires ne possèdent pas de membrane propre. Le stroma, vaguement fibrillaire, est riche en éléments cellulaires.

b) Le *segment duodénal* a un aspect absolument normal. On n'aperçoit qu'une seule traînée néoplasique placée dans la musculaire, aux confins du duodénum et

de l'estomac. Les lymphatiques sous-muqueriens sont sains. Comme il est facile de le voir sur la figure 104, l'épithélioma s'arrête brusquement en regard de la jonction du duodénum et de l'estomac. A ce niveau, du tissu conjonctif tassé et de nombreux amas lymphoïdes forment une limite très nette entre le néoplasme et le duodénum normal.

2° Ganglion. — Le ganglion examiné présente des lésions très marquées ; les lymphatiques afférents contiennent des cellules néoplasiques.

Pièce 13. — *X..., 50 ans. Cancer du pylore. Gastrectomie le 22 mars 1900. Fermeture des deux bouts. Implantation duodénale. Guérison.* (M. Hartmann.)

Examen macroscopique. — La portion réséquée comprend la région pylorique, une portion du corps de l'estomac et environ 3 centimètres du duodénum. La résection a été très étendue du côté de la petite courbure, comme le montre la figure 110.

Vue par sa face antérieure, la région pylorique forme une masse indurée et bosselée; une bosselure, grosse comme une petite mandarine, fait saillie en bas et en avant, refoulant en arrière le grand épiploon. Au niveau du pylore on aperçoit des plaques et des traînées blanchâtres qui se prolongent le long des deux courbures et, plus particulièrement, de la petite. La face postérieure de l'estomac présente des lésions de même ordre. Plusieurs bosselures, du volume d'un pois à celui d'une cerise, font saillie sur cette face près de la petite courbure. On y remarque, de plus, un volumineux paquet de ganglions rétro-pyloriques adhérents à la face postérieure du pylore (fig. 110, p. 300).

Le grand épiploon a été réséqué sur une certaine étendue en même temps que la tumeur. La portion réséquée du petit épiploon se prolonge en pointe vers la gauche (fig. 110). Il existe sur la pièce de nombreux *ganglions*. On trouve d'abord un volumineux paquet de ganglions rétro-pyloriques, durs, bosselés, adhérents à la face postérieure du pylore. Les ganglions sous-pyloriques, au nombre de trois, sont plus petits, mais très durs. Dans le petit épiploon, il n'y a aucun ganglion près du pylore. Mais on trouve un ganglion arrondi du volume d'une olive, placé très à gauche, sur le tronc de la coronaire (fig. 110).

L'estomac est ouvert sur sa face antérieure, par une section parallèle aux courbures. On constate alors la présence d'une vaste ulcération, placée sur la face postérieure du pylore ; elle est presque annulaire et ne ménage qu'un tout petit pont de muqueuse sur la face antérieure de la cavité gastrique. Cette ulcération a environ 7 centimètres de diamètre. Son fond, granuleux, est parcouru par des sillons plus ou moins profonds. Elle est entourée par un bourrelet arrondi dont la hauteur varie considérablement suivant les points de la circonférence. L'ulcération envoie un prolongement le long de la petite courbure. Du côté du duodénum, le néoplasme s'arrête brusquement au niveau de la zone de jonction duodéno-pylorique. Le duodénum paraît macroscopiquement sain. Du côté stomacal, la paroi gastrique adjacente à la section chirurgicale est en apparence indemne.

Examen histologique. — L'examen a porté : 1° sur la zone duodéno-pylorique ; 2° sur la zone d'extension gastrique ; 3° sur deux ganglions.

1° Zone duodéno-pylorique. — Le fragment examiné comprend environ 1 centimètre et demi du pylore et 2 centimètres de duodénum.

Au niveau du segment pylorique, la coupe n'a intéressé que la partie profonde de la paroi stomacale. Tous les éléments normaux de cette paroi ont absolument disparu et sont remplacés par le tissu néoplasique. Celui-ci est constitué par des tubes pseudo-glandulaires, séparés par une trame conjonctive peu abondante. Les tubes, de dimensions réduites, présentent cependant une lumière très nette. Ils sont tapissés par des éléments épithéliaux de forme cylindrique, à corps protoplasmique réduit, à noyau volumineux. Dans la plupart des tubes, ces éléments sont disposés en deux couches. Dans certains tubes, de dimensions plus considérables, les cellules prennent une forme cubique et ne comprennent qu'une seule rangée, très régulièrement disposée.

Au niveau du duodénum, la masse néoplasique s'arrête brusquement. La muqueuse pylorique est même intacte sur une étendue de quelques millimètres. La paroi duodénale est absolument saine. Il n'existe pas la moindre traînée épithéliale dans la couche celluleuse sous-brunnerienne et dans la musculaire duodénale.

2° Zone d'extension gastrique. — Au niveau de sa zone d'extension gastrique, le néoplasme tend à prendre le type du carcinome atypique. Il est constitué à ce niveau par des cellules polyédriques agglomérées en boyaux, en amas arrondis ou disséminées sans ordre dans le stroma. En un point très limité, ces éléments présentent la dégénérescence colloïde.

3° Ganglions. — J'ai examiné un ganglion de la petite courbure et un ganglion rétro-pylorique. Tous les deux sont envahis, le néoplasme revêt le même aspect que dans la tumeur gastrique.

Pièce 14. — *X..., 57 ans. Cancer du pylore Gastrectomie le 29 juin 1900. Fermeture des deux bouts. Implantation duodénale. Guérison.* (M. Hartmann.)

Examen macroscopique. — La portion réséquée comprend la région pylorique, une partie du corps de l'estomac et environ 1 centimètre et demi de duodénum.

La pièce a été divisée par une section horizontale en deux segments, l'un inférieur, l'autre supérieur ; seul ce dernier m'a été remis. On peut constater sur ce segment que le pylore est occupé par une tumeur saillante, dont la surface libre présente une série de petites élevures d'aspect papillaire. La tumeur s'arrête au niveau de la valvule pylorique et forme un bouchon qui fait saillie dans la lumière du duodénum ; mais la paroi de ce dernier paraît macroscopiquement saine. Du côté de l'estomac, la tumeur se termine en pente douce et forme la limite droite d'une ulcération à fond irrégulier. A gauche, cette ulcération est limitée par un bourrelet peu saillant qui se continue, d'autre part, sans ligne de démarcation bien nette, avec la muqueuse gastrique saine. La section chirurgicale semble avoir porté à droite comme à gauche en tissu sain.

Le petit épiploon contient trois petits ganglions du volume d'un pois. Il existait également plusieurs ganglions dans la portion sous-pylorique du grand épiploon.

Examen histologique. — L'examen histologique, rendu difficile par une très mauvaise fixation de la pièce, a porté : 1° sur la zone d'extension gastrique de la tumeur; 2° sur la zone duodéno-pylorique ; 3° sur trois ganglions.

1° Zone d'extension gastrique. — Une des extrémités de la coupe comprend un segment d'environ 1 centimètre et demi au niveau duquel la paroi stomacale est absolument indemne de toute lésion néoplasique. Après une zone de transition assez courte, caractérisée par l'hypertrophie de l'élément de soutien interglandulaire et l'augmentation de nombre des culs-de-sac, on arrive sur la masse néoplasique. A ce niveau, la muscularis mucosæ n'existe plus, muqueuse et sous-muqueuse sont confondues en une masse unique. Tous les éléments normaux de la muqueuse gastrique ont d'ailleurs disparu en ce point et sont remplacés par les éléments du néoplasme. Celui-ci est constitué par de larges alvéoles, remplis d'une substance muqueuse, se colorant en rose par l'éosine et dans laquelle apparaissent des noyaux. En certains points, les cellules néoplasiques forment des amas diffus, sans dégénérescence muqueuse. La musculaire ne contient que de rares traînées ; en revanche, celles-ci sont nombreuses dans la couche sous-séreuse.

2° Zone duodéno-pylorique. — Le néoplasme arrive jusqu'au niveau du duodénum sans envahir celui-ci. La face duodénale du bourrelet pylorique est partiellement dégénérée. Au niveau du pylore, la tumeur revêt l'aspect d'un carcinome à stroma peu abondant. En certains points de la masse néoplasique, on aperçoit des amas lymphoïdes, remarquablement conservés.

En résumé, la tumeur a un aspect variable suivant le point considéré : épithélioma à cellules muqueuses au niveau de sa zone d'extension gastrique, elle devient un carcinome au niveau du pylore.

3° Ganglions. — J'ai examiné un ganglion sous-pylorique et deux ganglions de la petite courbure. Seul un de ces deux derniers est envahi par le néoplasme.

Pièce 15. — X..., *homme*, 38 *ans. Gastrectomie, juillet* 1900. *Procédé de Billroth, deuxième manière. Mort.* (M. Launay.)

Examen macroscopique[1]. — Le fragment réséqué a une longueur d'environ 12 centimètres ; il comprend 2 centimètres de duodénum, le pylore et l'antre pylorique. A l'ouverture de l'estomac, on constate que celui-ci contient une tumeur mamelonnée, occupant le canal pylorique et disposée circulairement autour de celui-ci. Du côté de l'estomac, la tumeur n'a pas de limites très nettes ; du côté du duodénum, il y a un arrêt brusque au niveau de la valvule pylorique. Il n'existait pas de ganglions sur la pièce opératoire.

Examen histologique. — L'examen a porté sur la zone duodéno-pylorique. La coupe, parallèle à l'axe du canal pylorique, comprend le pylore envahi par le cancer et le fragment du duodénum réséqué. Parois stomacales et duodénales sont intéressées dans toute leur épaisseur.

[1] Note rédigée par M. Lecène, interne des hôpitaux.

Au niveau de l'extrémité stomacale de la coupe, on constate que la muqueuse et la sous-muqueuse sont confondues en une couche unique formée par le tissu néoplasique. Celui-ci est constitué par des alvéoles tapissées par des cellules épithéliales, disposées en 3 ou 4 couches. Dans la plupart des alvéoles, les cellules se sont détachées de la paroi alvéolaire sous l'influence des réactifs. Certains de ces tubes pseudo-glandulaires ont subi la dégénérescence muqueuse ; la tumeur prend alors, au niveau des points dégénérés, l'aspect typique du carcinome colloïde.

Ces formations pseudo-glandulaires infiltrent la partie profonde de la musculaire. Les couches superficielles de celle-ci et la sous-séreuse ne contiennent pas d'éléments néoplasiques.

Lorsqu'on se rapproche de la jonction du pylore et du duodénum, on constate la réapparition de la muscularis mucosæ. A ce niveau, la muqueuse stomacale n'est plus envahie par l'épithélioma ; elle ne présente plus que des lésions de polyadénome et devient même absolument normale sur une étendue de quelques millimètres. La sous-muqueuse est envahie sur une étendue plus considérable que la muqueuse. Au niveau de la limite du néoplasme, il existe une infiltration embryonnaire extrêmement marquée.

Le versant duodénal du bourrelet pylorique est sain. Le duodénum présente une remarquable intégrité.

Pièce 16. — *X..., gastrectomie en juillet* 1900. *Procédé de Billroth, première manière. Guérison.* (M. Poirier.)

Examen macroscopique. — La portion réséquée comprend le pylore, le vestibule pylorique et 1 centimètre environ de duodénum.

Vue par sa face antérieure, la région pylorique n'offre rien de spécial ; au niveau de la face postérieure, on note un volumineux paquet de ganglions rétro-pyloriques, adhérents à l'estomac. La petite courbure a un aspect normal ; il n'existe pas en ce point de sclérose périnéoplasique. Pas de ganglions au niveau de l'insertion gastrique du petit épiploon. Le grand épiploon contient 4 à 5 ganglions sous-pyloriques du volume d'un haricot.

Le pylore est extrêmement rétréci et ne laisse pas passer un crayon. A l'ouverture de l'estomac, on aperçoit une ulcération annulaire, occupant la région pylorique. Cette ulcération a un fond très anfractueux, notamment au niveau du bord supérieur de la cavité gastrique ; elle pousse un prolongement le long du bord supérieur de cette cavité. Du côté de l'estomac, cette ulcération est entourée d'une zone infiltrée, au niveau de laquelle la muqueuse est épaissie, de coloration pâle, et a perdu sa mobilité. Cette zone d'infiltration a une largeur d'environ 1 centimètre. Du côté du duodénum, le néoplasme, s'arrête brusquement. Le court fragment de duodénum réséqué est en apparence absolument sain.

Examen histologique. — L'examen a porté : 1° sur la zone duodéno-pylorique, 2° sur un ganglion.

1° Zone duodéno-pylorique. — La coupe comprend le pylore et la partie toute initiale du duodénum sectionné très près de la valvule pylorique.

Au niveau du pylore, on reconnaît sans difficulté la limite des différentes

tuniques. Vers l'extrémité stomacale de la coupe, la muqueuse est entièrement dégénérée. En ce point, le néoplasme est essentiellement constitué par des formations pseudo-glandulaires, séparées par un tissu connectif peu abondant. Lorsqu'on s'éloigne des parties superficielles de la muqueuse pour se rapprocher des restes de la muscularis mucosæ, on voit peu à peu le néoplasme perdre sa disposition métatypique pour prendre l'aspect du carcinome. Près de la ligne de jonction des muqueuses gastrique et duodénale, la muqueuse gastrique reprend son aspect normal, mais contient encore des lymphatiques, remplis d'éléments épithéliaux.

La sous-muqueuse est envahie dans toute son étendue par des amas épithéliaux, irrégulièrement disposés et ne présentant en aucun point d'ordination pseudo-glandulaire. La musculaire est traversée par des amas de même ordre.

Lorsqu'on examine le versant duodénal de la valvule pylorique, on constate que la couche celluleuse sous-brunnérienne est envahie par des traînées épithéliales. Il existe également des cellules néoplasiques entre les culs-de-sac des glandes de Brunner.

L'infiltration s'arrête brusquement au niveau de la partie initiale du duodénum. Mais celui-ci a été sectionné trop près du néoplasme pour qu'on soit en droit d'affirmer que sa musculaire ne contient aucune traînée épithéliale. Il existe même quelques cellules suspectes près de la surface de section, à environ 2 à 3 millimètres du pylore.

2° Ganglion. — Le ganglion examiné appartient au groupe rétro-pylorique. Il présente des lésions d'envahissement au début. Les cellules néoplasiques remplissent le sinus sous-capsulaire dans lequel elles s'ordonnent soit en tubes pseudo-glandulaires, soit en amas irréguliers.

Pièce 17 [1]. — *D..., Victoire, 34 ans. Cancer du pylore. Gastrectomie le 6 septembre* 1900. *Fermeture des deux bouts. Implantation duodénale. Résection de 25 centimètres du côlon transverse. Entérorraphie circulaire. Mort le 23 septembre.* (M. Hartmann.)

Examen macroscopique. — La pièce comprend : la région pylorique et une portion du corps de l'estomac, 2 centimètres du duodénum, 25 centimètres de côlon transverse et la portion correspondante du grand épiploon.

Le segment d'estomac enlevé présente une consistance très dure, notamment au niveau du pylore. Cette induration se propage le long de la petite courbure, dans la racine du petit épiploon. La face antérieure de l'estomac présente au niveau du pylore quelques traînées blanchâtres d'aspect cicatriciel. Ces traînées s'agminent en une sorte de plaque au voisinage de la petite courbure. Des lésions du même genre se rencontrent sur la face postérieure ; mais elles sont beaucoup plus marquées. A ce niveau, la région pylorique est profondément déprimée. De cette dépression part une large bride qui unit la face postérieure du pylore à la face supérieure du mésocôlon transverse. Cette bride contient des nodules et des tractus blancs très résistants, roulant sous le doigt.

[1] V. fig. 105, p. 285.

Le petit épiploon, épaissi et rétracté, est parcouru au niveau de sa racine par des traînées blanchâtres.

Le ligament gastro-colique, lâche et flottant au niveau des deux extrémités de la pièce, est au contraire fortement rétracté au niveau de la partie moyenne de celle-ci ; il forme là une masse scléro-lipomateuse qui fixe le côlon transverse à la face inférieure de l'estomac. Le grand épiploon contient 10 à 15 nodules dont le volume varie de celui d'un pois à celui d'un haricot. Leur consistance est très ferme, leur coloration blanchâtre. Quelques-uns forment comme le centre d'étoiles dont les branches s'irradient dans la graisse avoisinante. La situation de ces nodules est variable ; la plupart d'entre eux occupent le bord libre du grand épiploon.

Le côlon transverse est très rétracté. Sa tunique muqueuse est indemne. Par contre, sa surface séreuse présente un envahissement néoplasique très net et marqué surtout en regard de l'insertion du mésocôlon et du point au niveau duquel le côlon adhère à l'estomac.

A l'ouverture de l'estomac, on aperçoit une vaste ulcération occupant le vestibule pylorique. Le fond de cette ulcération a un aspect papillaire et une coloration générale rosée, sur laquelle se détache un piqueté hémorragique. Cette ulcération est entourée d'un large bourrelet. Du côté de la surface ulcérée, ce bourrelet se termine en pente douce, sans à pic. Du côté de l'estomac, il se continue de plain-pied avec une zone d'infiltration au niveau de laquelle la muqueuse est mamelonnée, de coloration rosée, de consistance très ferme et adhérente au plan musculaire sous-jacent. Cette zone d'infiltration se continue elle-même avec la muqueuse saine par transition insensible. Au niveau de la face postérieure de l'estomac, un peu au-dessous de la petite courbure, la zone d'infiltration a été intéressée par la section chirurgicale.

Du côté du duodénum, les lésions s'arrêtent brusquement. La masse néoplasique forme un bourrelet faisant saillie dans le duodénum; mais la paroi même du bout duodénal réséqué paraît macroscopiquement saine.

La paroi stomacale est extrêmement épaissie au niveau du pylore. L'épaississement porte sur toutes les tuniques. La sous-muqueuse apparaît sous forme d'une bande blanche d'aspect squirrheux, de laquelle s'irradient des traînées qui s'enfoncent dans la musculaire.

Ganglions. — Au niveau de la petite courbure, l'envahissement des parties est tel qu'il est difficile de découvrir des ganglions et de les distinguer des nodules épiploïques dégénérés. Il existe plusieurs ganglions rétro-pyloriques extrêmement durs. On trouve enfin 3 à 4 ganglions sous-pyloriques de volume normal.

Examen histologique. — L'examen histologique a porté 1° sur la zone duodéno-pylorique ; 2° sur 3 ganglions ; 3° sur un des nodules du grand épiploon.

1° Zone duodéno-pylorique. — La coupe, parallèle à l'axe du canal pylorique, comprend le pylore et la partie initiale du duodénum. Sur le versant stomacal de la valvule pylorique on reconnaît sans difficulté les différentes tuniques de l'estomac.

La muqueuse est saine dans la plus grande partie de son étendue ; en un point cependant elle contient quelques traînées néoplasiques qui courent entre les tubes

glandulaires normaux. Ces traînées sont constituées par des boyaux pleins anastomosés entre eux et formés par des cellules arrondies ou polyédriques, à noyau volumineux, prenant fortement les colorants. Un de ces amas épithéliaux a subi la dégénérescence muqueuse. La muscularis mucosæ est conservée, mais est morcelée par les traînées épithéliales. La sous-muqueuse, extrêmement épaissie, contient de nombreuses cellules épithéliales. Celles-ci se groupent le plus souvent en amas pleins ; elles s'ordonnent cependant çà et là en formations pseudo-glandulaires. La musculaire est également parcourue par des traînées épithéliales.

La muqueuse du versant duodénal du bourrelet pylorique est saine. Mais il existe à ce niveau quelques cellules épithéliales dans la couche celluleuse sous-brunnérienne.

Le fragment du duodénum réséqué est absolument sain.

Il s'agit dans ce cas d'une forme mixte (épithélioma et carcinome).

2° Ganglions. — J'ai examiné un ganglion rétro-pylorique, un ganglion sous-pylorique et un ganglion de la petite courbure. Le ganglion rétro-pylorique est pris ; il a été envahi par voie rétrograde. Le système caverneux du hile est bourré de tubes épithéliomateux ; la partie corticale est indemne. Le ganglion sous-pylorique et le ganglion de la petite courbure sont sains. L'intégrité de ce dernier est d'autant plus surprenante que, comme nous le verrons plus loin, un ganglion du même groupe prélevé à l'autopsie, était entièrement dégénéré. Le nodule du grand épiploon est uniquement formé de culs-de-sac épithéliomateux.

Mort le 23 septembre 1900, par péritonite généralisée, consécutive à l'ouverture dans le péritoine d'une péri-gastrite suppurée. Autopsie.

A l'ouverture de la paroi abdominale, on constate l'existence d'un abcès sous-phrénique contenant des débris alimentaires et des matières fécales. Cet abcès est limité en avant par la paroi abdominale antérieure, en arrière par le lobe gauche du foie et la paroi antérieure de l'estomac, en bas par le mésocôlon et le côlon transverse adhérent à la paroi abdominale. On ne peut trouver de communication entre cette poche et l'étage inférieur de la paroi abdominale. Cependant les anses grêles sont agglutinées et recouvertes par une notable quantité de pus.

Les reins sont légèrement augmentés de volume ; la capsule se décortique facilement ; la substance corticale est jaune clair, la substance médullaire a son aspect normal. Le cœur paraît sain. Les poumons, libres d'adhérences, sont congestionnés au niveau de leur base ; les deux lobes inférieurs contiennent de petits blocs d'hépatisation. Les bronchioles sont remplies de pus.

Le foie, l'estomac, le duodénum et le pancréas sont enlevés en bloc pour être disséqués. On constate alors que la suture d'occlusion du moignon stomacal est partiellement désunie. Il en est de même de l'entérorraphie circulaire du côlon transverse. L'abouchement duodéno-gastrique est en bon état. Il existe au niveau de la portion restante de la petite courbure un ganglion dur et hypertrophié ; les lymphatiques afférents de ce ganglion sont transformés en cordons blanchâtres et indurés. Les ganglions sus-pancréatiques sont également envahis. On ne découvre point de ganglions au niveau du hile même du foie ; en revanche, le ganglion cystique est envahi ; il a contracté des adhérences intimes avec le canal cystique et a complètement effacé la lumière de celui-ci au niveau de son abouchement dans le col de la vésicule. Aussi, cette dernière, fortement distendue, est-elle

remplie d'un épanchement muqueux. Le canal hépatique et ses racines, le cholédoque et le segment inférieur du canal cystique sont sains. La vésicule est notablement épaissie au niveau du bassinet. Nous nous trouvons donc en présence d'un cas de compression bien limitée de l'origine du canal cystique par un ganglion néoplasique. — Pas de nodules secondaires dans le foie. (Voyez figure 111, p. 304.)

L'examen histologique du ganglion de la petite courbure et du ganglion cystique a montré que ces deux ganglions étaient épithéliomateux. Par contre, la paroi de la vésicule, examinée au niveau du point épaissi, présentait seulement des lésions d'ordre inflammatoire ; il existait cependant quelques traînées épithéliales dans le tissu adipeux périvésiculaire.

Pièce 18[1]. — *X...*, 41 *ans. Cancer du pylore; gastrectomie le* 17 *septembre* 1900; *fermeture des deux bouts. Implantation duodénale. Mort.* (M. Hartmann.)

Examen macroscopique. — Le fragment réséqué comprend 1 centimètre et demi de duodénum, le pylore, le vestibule pylorique et une partie du corps de l'estomac. La résection a été très étendue du côté de la petite courbure et du petit épiploon.

L'estomac a sa coloration générale normale, sauf au niveau du pylore, où il est d'un blanc gris un peu nacré; en ce point, sur la face postérieure du pylore, se trouve un paquet de ganglions rétro-pyloriques entourant le tronc de la gastro-épiploïque droite et contenus dans une gangue scléro-lipomateuse. L'estomac est ouvert sur sa face antérieure par une section parallèle aux deux courbures. On trouve, au niveau du vestibule pylorique, une ulcération anfractueuse. Cette ulcération est annulaire; mais elle est beaucoup plus profonde au niveau de la paroi postérieure de la cavité gastrique. Elle est entourée par une zone d'infiltration. Du côté du pylore, cette infiltration néoplasique forme un bouchon volumineux, dur et irrégulier, qui fait saillie dans le duodénum, comme un col utérin dégénéré dans le vagin. Mais le fragment de duodénum attenant au pylore paraît à l'œil nu absolument sain (V. fig. 92, p. 260).

Du côté de l'estomac, l'infiltration néoplasique se continue insensiblement avec la muqueuse stomacale saine. La paroi stomacale paraît normale au niveau de la section chirurgicale.

Ganglions. — Il existe, dans l'épaisseur du petit épiploon, 4 à 5 ganglions extrêmement durs et dont le volume varie de celui d'un pois à celui d'un gros haricot. Ces ganglions occupent la partie gauche de la pièce ; ils sont très voisins de la section chirurgicale et auraient été sûrement laissés en place si la résection n'avait été aussi étendue du côté de la petite courbure. Par contre, il n'existe pas de ganglions au-dessus du pylore.

Dans le grand épiploon, on aperçoit un premier ganglion près de l'extrémité gauche de la pièce. On en trouve 4 à 5 autres au-dessous du pylore; ils sont fixés à celui-ci par la rétraction de l'épiploon, envahi par les traînées néoplasiques. Ces

[1] Voyez figure 92, p. 260.

ganglions sous-pyloriques se continuent sans ligne de démarcation avec la chaîne rétro-pylorique également envahie.

Examen histologique. — J'ai examiné : 1° la zone duodéno-pylorique; 2° deux ganglions.

1° Zone duodéno-pylorique. — La coupe comprend : le pylore, la valvule pylorique et 1 centimètre environ de duodénum.

Au niveau du pylore, la muqueuse et la sous-muqueuse se sont fusionnées en une masse unique formée par le tissu néoplasique. Celui-ci infiltre également la musculaire, dont les limites sont cependant facilement reconnaissables.

Le néoplasme représente un type de carcinome médullaire. Il est constitué par des amas de cellules ne s'ordonnant en aucun point en formations pseudo-glandulaires. Ces cellules sont de forme polyédrique; leur noyau, très volumineux, prend fortement les colorants. Le tissu de soutien est extrêmement réduit; il est représenté par de nombreux capillaires, des cellules plates du tissu conjonctif et des leucocytes, plongés dans une substance fondamentale, en apparence amorphe.

L'épithélium de la surface libre est conservé par places. Il a conservé ses caractères d'épithélium à cellules muqueuses. Au niveau des points où il a disparu, il est remplacé par une bande nécrotique. Au milieu du tissu néoplasique, on aperçoit çà et là des vestiges de culs-de-sac glandulaires. La musculaire est parcourue par de nombreuses traînées épithéliales; le sphincter pylorique est entièrement envahi. On aperçoit dans son épaisseur, entre les traînées néoplasiques, 3 ou 4 amas lymphoïdes arrondis.

La couche sous-muqueuse de versant duodénal du bourrelet pylorique est envahie, et les éléments cancéreux commencent à infiltrer les culs-de-sac des glandes de Brunner.

L'infiltration s'arrête brusquement au niveau de la portion initiale du duodénum.

2° Ganglions. — Les deux ganglions examinés appartiennent : l'un au groupe de la petite courbure (amas droit); l'autre au groupe sous-pylorique. Tous les deux présentaient un envahissement de moyenne intensité.

Pièce 19[1]. — *L..., O., 45 ans. Cancer du pylore; gastrectomie le 4 octobre 1900. Fermeture des deux bouts ; gastro-entérostomie. Guérison.* (M. Hartmann.)

Examen macroscopique. — Le segment réséqué comprend : 2 centimètres de duodénum, le pylore et une portion de corps de l'estomac mesurant (après rétraction) 6 centimètres le long de la petite courbure, 7 centimètres le long de la grande.

Vu par sa face antérieure, l'estomac présente un aspect presque normal. On voit une légère dépression, d'aspect cicatriciel, près du bord supérieur du pylore et une petite bosselure près de son bord inférieur. Vu par sa face postérieure, le pylore forme une saillie très marquée, régulièrement arrondie. Le reste de la sur-

[1] Voyez figure 93, p. 271.

face stomacale a un aspect normal. La palpation permet de constater que toute la région pylorique présente une consistance extrêmement ferme et que cette induration se prolonge le long de la petite courbure.

Les épiploons ont un aspect normal, mais contiennent de nombreux ganglions. Au niveau de la petite courbure, on trouve un premier ganglion un peu à gauche du pylore. Plus à gauche encore, près de la section chirurgicale, se trouve un deuxième paquet, formé de ganglions très durs, du volume d'une fève, et par 3 ou 4 autres ganglions ne dépassant pas le volume d'un pois. Le grand épiploon contient 4 ganglions de consistance ferme, placés en regard du pylore, au-dessous de l'arcade de la gastro-épiploïque droite.

L'estomac est ouvert au milieu de sa face antérieure. On aperçoit alors une vaste ulcération occupant la face postérieure et le bord supérieur de la cavité gastrique. Du côté du pylore, l'ulcération affleure l'origine du duodénum. Du côté de l'estomac, elle est séparée de la section chirurgicale par une longueur de 2 centimètres au niveau de la petite courbure, de 4 centimètres et demi au niveau de la grande. Le fond de l'ulcération est lisse dans la plus grande partie de son étendue : au niveau du point qui correspond extérieurement à la petite courbure, ce fond est un peu raviné. L'ulcération est limitée par un bourrelet arrondi dont le versant externe se continue insensiblement avec la muqueuse saine au niveau de la surface de section de la paroi ; on constate qu'en regard de l'ulcération, les différentes tuniques se sont fusionnées en une seule masse. Du côté du duodénum, la surface de section reprend brusquement son aspect normal. Du côté de l'estomac, on trouve dans la sous-muqueuse plusieurs nodules glissant dans le tissu conjonctif lâche de cette couche. Ces nodules, dont le volume varie de celui d'un pois à celui d'une tête d'épingle, sont blanc rosé, de consistance ferme. On en prélève trois pour l'examen histologique (V. fig. 93, p. 271).

Examen histologique. — L'examen a porté : 1° sur la zone duodéno-pylorique ; 2° sur 3 nodules sous-muqueux et sur 2 ganglions.

1° Zone duodéno-pylorique. — Vers l'extrémité gastrique de la coupe on aperçoit, en allant de la muqueuse vers la séreuse, les lésions suivantes :

L'épithélium de la surface interne de l'estomac est conservé. Au-dessous de lui, les culs-de-sac glandulaires sont augmentés de nombre ; ils sont tapissés par des cellules cylindriques, plus petites que les éléments normaux. Aucune de ces cellules ne revêt le type des cellules muqueuses ; leur protoplasma est granuleux, leur noyau très volumineux et très riche en éléments chromatiques. Plus profondément, ces culs-de-sac glandulaires prennent franchement l'aspect épithélioma-teux. Ils sont tapissés par des éléments épithéliaux polymorphes, disposés en plusieurs couches et déformés par pression réciproque. Certains de ces tubes ont perdu toute lumière par suite de la prolifération des cellules qui les tapissent. Dans d'autres, au contraire, la cavité est agrandie et remplie de mucus. Ces formations pseudo-glandulaires remplissent la sous-muqueuse et infiltrent la musculaire jusqu'au voisinage du péritoine. Leurs dimensions diminuent progressivement lorsqu'on se rapproche de celui-ci. Le stroma, peu abondant, est formé, dans la muqueuse et dans la sous-muqueuse, par du tissu conjonctif jeune ; dans la musculaire, par les éléments normaux de cette dernière. A la jonction de la muqueuse et de la

sous-muqueuse, la muscularis mucosæ est en grande partie détruite; mais de nombreux amas lymphoïdes indiquent la limite des deux tuniques.

La muqueuse qui tapisse le versant duodénal du bourrelet pylorique est saine, mais la couche celluleuse sous-glandulaire est infiltrée d'éléments épithéliaux.

Le duodénum est absolument sain.

Il s'agit, en résumé, d'un épithélioma cylindrique ayant envahi la valvule pylorique, mais ayant respecté le duédonum.

Les nodules, prélevés dans la sous-muqueuse gastrique (V. ci-dessus) sont uniquement formés de boyaux épithéliomateux.

2° Ganglions. — Les deux ganglions examinés (ganglion de la petite courbure et ganglion sous-pylorique) sont envahis par le néoplasme. Leurs lymphatiques afférents contiennent des cellules néoplasiques.

Pièce 20. — *X... Cancer de l'estomac. Gastrectomie le 26 octobre 1900.* (M. Hartmann.)

Examen macroscopique. — La portion réséquée comprend : le pylore, la plus grande partie du corps de l'estomac et 1 centimètre et demi de duodénum. L'estomac a été en quelque sorte coupé en biseau, la résection ayant été beaucoup plus étendue sur la paroi antérieure que sur la paroi postérieure, circonstance regrettable, car la section qui a passé en avant en tissu sain a intéressé en arrière et en haut un prolongement du néoplasme.

La consistance de la région pylorique est très augmentée. Cette induration se prolonge le long de la petite courbure.

Vu par sa face antérieure, l'estomac présente au niveau du pylore une saillie blanchâtre du diamètre d'une pièce de 2 francs. Cette saillie, de consistance dure, présente un aspect finement mamelonné. Plusieurs plaques analogues, mais de dimensions moindres, occupent la portion de la face antérieure qui avoisine la petite courbure. La face postérieure de l'organe présente également plusieurs plaques d'aspect identique, groupées près de la petite courbure.

L'estomac est ouvert sur le milieu de sa face postérieure par une section parallèle aux courbures. On aperçoit alors une énorme ulcération annulaire, occupant toute la région pylorique et d'environ 7 centimètres de diamètre. Son fond, peu excavé, assez régulier, est couvert par un enduit pulpeux et sanguinolent. L'ulcération est entourée par un bourrelet saillant, irrégulièrement découpé, taillé à pic du côté de la surface ulcérée et se continuant insensiblement à la périphérie avec la muqueuse saine. Du côté du duodénum, l'ulcération s'arrête brusquement. Du côté de l'estomac, elle est séparée par une distance d'environ 5 centimètres de la section chirurgicale, sur la paroi antérieure. Par contre, elle affleure cette section au niveau de la paroi postérieure.

Ganglions. — De nombreux ganglions sont appendus au fragment d'estomac réséqué. On en compte 6 dans le petit épiploon ; ils sont groupés autour de la coronaire stomachique, vers la partie gauche de la pièce opératoire.

Il existe également plusieurs ganglions dans le ligament gastro-colique au-dessous du pylore. Cette chaîne de ganglions sous-pyloriques se continue avec un amas de

2 ou 3 ganglions placés sur la face postérieure du pylore. Tous ces ganglions sont augmentés de volume et extrêmement durs.

Examen histologique. — L'examen histologique n'a porté que sur un *ganglion de la petite courbure.* Ce ganglion est entièrement envahi par le néoplasme. Celui-ci affecte le type de l'épithélioma cylindrique. Les tubes néoplasiques, pour la plupart de petit calibre, sont tapissés par des éléments cylindriques bas, à noyau volumineux. Entre les tubes, le tissu adénoïde, comprimé, a subi la transformation scléreuse.

Pièce 21. — *X... Cancer de l'estomac simulant la linite plastique. Gastrectomie le 21 février* 1900. (M. Mauclaire.)

Examen macroscopique. — Le fragment réséqué comprend 3 centimètres et demi de duodénum, le pylore et le vestibule pylorique.

Le fragment réséqué présente une forme générale cylindrique. *Il est extrêmement rétracté.* La surface extérieure de l'estomac a son aspect normal; on note seulement quelques plaques blanches au voisinage des courbures. Ces plaques font légèrement saillie. La consistance de l'estomac est extrêmement ferme dans presque toute l'étendue du fragment réséqué. Cependant, il semble que ce soit au niveau de la petite courbure que l'induration présente son maximum d'intensité.

L'estomac est ouvert sur sa face antérieure par une section parallèle aux deux courbures.

La surface interne est très modifiée. Au niveau du pylore, qui est extrêmement rétréci, on trouve une petite ulcération qui affecte la forme d'une fissure anfractueuse à contours très irréguliers. Le fond de cette ulcération peu profonde présente un piqueté hémorragique. Cette ulcération occupe le canal pylorique. Elle est entourée d'une zone d'infiltration. Du côté de l'estomac, celle-ci se poursuit jusqu'à la surface de section au niveau de la petite courbure. Au niveau de la grande courbure, elle s'arrête à environ 2 centimètres de la limite gauche de la coupe. Au niveau des parties infiltrées, la muqueuse est pâle, mamelonnée, d'aspect gélatineux, de consistance ferme et élastique. Elle a perdu toute mobilité sur les plans sous-jacents.

Au niveau de la section pratiquée pour ouvrir la cavité gastrique, on constate qu'en regard du pylore, la paroi stomacale est extrêmement épaissie. Elle semble formée de deux couches, l'une interne, l'autre externe. La couche interne, formée par la fusion de la muqueuse et de la sous-muqueuse, présente une épaisseur d'environ 1 centimètre et demi ; elle est de consistance ferme et élastique et de coloration blanche. La couche externe, formée par la musculaire, présente ses caractères normaux, mais elle est soudée à la couche précédente par des tractus blanchâtres se détachant de celle-ci. Du côté de l'estomac, ces lésions s'atténuent graduellement; mais, sur une étendue de 6 à 7 centimètres, la sous-muqueuse reste infiltrée et épaisse. — La valvule pylorique est envahie et forme un bouchon induré, saillant dans la cavité duodénale. L'infiltration semble même s'avancer de 3 à 4 millimètres dans l'épaisseur du duodénum ; mais, à 1 centimètre du pylore, la paroi duodénale paraît, à l'œil nu, absolument saine.

Le petit épiploon, rétracté, contient un ganglion très induré. On trouve également deux ganglions sous-pyloriques dans l'épaisseur du grand épiploon. Il n'existait pas sur la pièce opératoire de ganglions rétro-pyloriques.

Examen histologique. — Tumeur. — La paroi stomacale a été examinée en plusieurs points (coupes A, B, C).

La coupe A comprend toute l'épaisseur de la paroi stomacale. En allant de la muqueuse vers le péritoine, on note les lésions suivantes :

L'épithélium de la surface libre de l'estomac a disparu. Les espaces conjonctifs inter-glandulaires sont très élargis. Les amas adénoïdes de la muqueuse ont complètement disparu.

La sous-muqueuse est entièrement envahie par un tissu conjonctif jeune qui morcelle la *muscularis mucosæ* et envoie des prolongements dans la tunique musculaire. Ce tissu conjonctif est riche en éléments cellulaires, pauvre en fibrilles. En aucun point on n'aperçoit de cellules pouvant être regardées soit de *par leurs caractères individuels, soit de par leur ordination, comme des cellules épithéliales.*

La coupe B correspond à la zone duodéno-pylorique. Ici même envahissement scléreux de la sous-muqueuse et de la musculaire. *En aucun point on ne voit de lésions qui puissent être regardées comme relevant d'un épithélioma.*

Par contre, sur la coupe C, on constate avec la plus grande netteté des traînées épithéliales. En certains points, celles-ci offrent l'aspect du cancer colloïde.

Ganglions. — Trois ganglions ont été examinés. Deux d'entre eux ne présentaient que des lésions de nature inflammatoire. Par contre le troisième nous a paru contenir des amas de cellules épithéliales (?).

Pièce 22. — *X... Cancer de l'estomac. Gastrectomie le 27 avril* 1901. (M. Poirier.)

Examen macroscopique. — La portion réséquée comprend : le pylore, le vestibule pylorique et environ 1 centimètre de duodénum. Le pylore est très rétréci et admet à peine un petit crayon.

Sur la face antérieure de l'estomac, on aperçoit une série de nodules blanchâtres, faisant saillie sous la séreuse et groupés au voisinage des courbures. La face postérieure est dépolie par les débris des adhérences, qui ont été détachées au moment de l'extirpation.

La consistance de l'estomac est très augmentée, surtout au niveau du pylore. L'épiploon gastro-hépatique a été réséqué sur une petite étendue. Il n'existe point de ganglions au niveau de la petite courbure ; mais l'insertion gastrique du petit épiploon est épaissie et lardacée. Le grand épiploon a été réséqué sur une étendue plus considérable. Il contient plusieurs ganglions indurés. Il n'existait point de ganglions rétro-pyloriques sur la pièce opératoire.

L'estomac est ouvert sur sa face antérieure. La région pylorique est occupée par une vaste ulcération. Le fond de celle-ci est irrégulier et anfractueux. Le contour est formé par un bourrelet arrondi qui se continue avec une zone d'infiltration de 15 millimètres environ. En regard de la grande courbure, la section est à 4 centimètres de l'ulcération. Elle rase, au contraire, celle-ci en regard de la petite courbure.

Examen histologique. — Tumeur. — La coupe comprend le pylore et la valvule pylorique. La coupe n'a intéressé le duodénum que sur une étendue de 4 millimètres.

Au niveau de l'extrémité gastrique de la coupe, la muqueuse gastrique a disparu, et les éléments de la muqueuse et de la sous-muqueuse sont remplacés par le tissu néoplasique. Celui-ci est constitué par des formations pseudo-glandulaires. Les tubes épithéliaux sont tapissés par des éléments cellulaires cubiques, à protoplasma granuleux, colorés en rose foncé par l'éosine et à noyaux volumineux. Ces tubes s'avancent dans la musculaire, mais ils y sont peu nombreux. Il n'en existe point dans la sous-séreuse.

Lorsqu'on se rapproche de l'extrémité duodénale, on voit réapparaître la muqueuse avec ses caractères normaux. Mais l'infiltration néoplasique se poursuit dans la sous-muqueuse jusque sur le versant duodénal de la valvule pylorique. Le sphincter pylorique est infiltré. On aperçoit même la coupe d'une traînée cancéreuse dans la musculature duodénale au delà de l'espace conjonctif qui indique d'une façon très nette la limite entre la musculature gastrique et la musculature duodénale.

Ganglion. — Le ganglion examiné est bourré de tubes épithéliaux. Il n'existe cependant pas d'éléments cancéreux dans la graisse périganglionnaire.

Pièce 23. — *X... Cancer de l'estomac. Gastrectomie le 16 juillet 1901.* (M. Hartmann.)

Examen macroscopique. — Le fragment réséqué comprend le pylore, le vestibule pylorique et la partie initiale du duodénum.

La surface extérieure de l'estomac est congestionnée. La petite courbure est indurée ; elle est tout entière occupée par une masse dure qui attire à elle le petit épiploon. A ce niveau, la séreuse présente des plaques dures de coloration blanchâtre. Au niveau de la grande courbure, on aperçoit des tractus blanc nacré se détachant de l'estomac et s'enfonçant dans le ligment gastro-colique en accompagnant les vaisseaux.

L'estomac est ouvert sur le milieu de sa face postérieure par une incision parallèle aux courbures. On aperçoit alors, au milieu du vestibule pylorique, une ulcération occupant le bord supérieur de la cavité de l'estomac. Cette ulcération, assez régulièrement arrondie, a les dimensions d'une pièce de 5 francs. Le fond est régulier, finement granuleux. L'ulcération est entourée par un bourrelet induré, arrondi en certains points, taillé à pic en certains autres. Autour de ce bourrelet, existe une zone d'infiltration très limitée qui envoie deux prolongements l'un du côté de la petite courbure, l'autre vers le pylore. Au niveau de la zone infiltrée, la muqueuse a perdu ses plis normaux, elle adhère au plan profond et a une consistance ferme.

L'estomac est très rétracté. La cavité gastrique, est très rétrécie. Le rétrécissement atteint son maximum à 2 centimètres environ du pylore.

Lorsqu'on examine la tranche de section, on voit, au niveau de l'ulcération, la muqueuse et la sous-muqueuse fusionnées en un bloc blanchâtre qui envoie de

fines traînées dans la musculaire. Plus loin, la muqueuse reprend ses caractères normaux, mais la sous-muqueuse reste infiltrée.

Examen histologique. — Tumeur. Fixation au Flemming. Coloration à la safranine. La coupe, peu étendue, ne comprend que la muqueuse et la sous-muqueuse.

A l'une des extrémités de la coupe, la muqueuse est saine. On note simplement une légère hypertrophie du tissu conjonctif inter-glandulaire. Plus loin, la muqueuse est brusquement remplacée par le tissu néoplasique. Celui-ci est constitué par des cellules polymorphes à gros noyaux contenant plusieurs nucléoles. Ces cellules sont pressées les unes contre les autres et séparées seulement en certains points par de rares fibrilles et quelques cellules de tissu conjonctif. Elles ne présentent pas d'ordination pseudo-glandulaire.

La muscularis mucosæ est morcelée, et le néoplasme envahit la sous-muqueuse, qui est considérablement épaissie. Mais les éléments néoplasiques deviennent ici plus rares et sont perdus dans un stroma conjonctif très abondant. Plus profondément, ce stroma prend les caractères du tissu fibreux, et les éléments néoplasiques semblent avoir entièrement disparu. La sous-muqueuse contient un grand nombre d'amas lymphoïdes dont les centres germinatifs semblent en hyperactivité fonctionnelle.

Ganglions. — Deux ganglions ont été examinés : l'un est normal, l'autre contient des éléments épithéliaux en un point très limité du sinus sous-capsulaire.

Pièce 24. — *X... Cancer de l'estomac. Gastrectomie le 18 septembre 1901.* (M. Hartmann.)

Examen macroscopique. — Le fragment réséqué comprend 2 centimètres de duodénum, le pylore et le vestibule pylorique. La résection a été très étendue-surtout du côté de la petite courbure, comme le montre la figure 109, p. 298.

Examiné par sa face antérieure, l'estomac présente une coloration plus pâle que normalement. On aperçoit près de la petite courbure une plaque blanche, à contours sinueux, à surface irrégulière et mamelonnée, faisant légèrement saillie au-dessus de la surface séreuse. A gauche de cette plaque, se trouve une tache blanche, déprimée, d'où s'irradient des tractus qui dépriment la surface de l'estomac. Au-dessous du pylore, on aperçoit sur la grande courbure une plaque semblable à celle qui occupe la petite courbure, mais de dimensions plus petites. Sur la face postérieure, il existe des lésions du même ordre.

La consistance de la région pylorique est très augmentée. L'induration se prolonge le long de la petite courbure.

Le petit épiploon a été réséqué sur une grande étendue, il contient cinq à six ganglions, dont deux sont placés au niveau de sa partie gauche, au niveau du point où les vaisseaux coronaires pénétraient dans l'épaisseur de ce repli séreux. Le ligament gastro-colique contient deux gros ganglions, placés au-dessous des vaisseaux gastro-épiploïques droits. Il existe également un paquet de ganglions rétro-pyloriques qui entourent l'artère gastro-duodénale.

L'estomac est ouvert sur le milieu de sa face antérieure par une section parallèle aux courbures. On aperçoit alors une vaste ulcération occupant toute la région

pylorique. Cette ulcération est entourée par une zone d'infiltration, qui se prolonge le long de la petite courbure. Au niveau de la grande courbure, près de l'ulcération, il existe un bourgeon polypiforme. 4 centimètres environ séparent la limite apparente du néoplasme de la surface de section, aussi bien au niveau de la petite courbure que de la grande.

Examen histologique. — Tumeur. — La coupe comprend toute l'épaisseur de la paroi stomacale au niveau du pylore. Les éléments néoplasiques infiltrent toutes les tuniques de l'estomac.

La muqueuse, disparue au niveau de l'extrémité gastrique de la coupe, réapparaît avec ses caractères normaux lorsqu'on se rapproche de l'extrémité duodénale.

La sous-muqueuse est entièrement infiltrée par les éléments néoplasiques. Cette infiltration paraît cesser au sommet du versant duodénal de la valvule pylorique; mais il est difficile d'être affirmatif sur ce point, car la coupe, légèrement oblique, n'a intéressé à ce niveau que la muqueuse. Les cellules épithéliales se groupent pour constituer des cavités glandulaires, de forme arrondie et de dimensions variables. Les cellules qui tapissent ces cavités ont une forme cubique, un protoplasma granuleux, un noyau très riche en chromatine. Certains de ces tubes néoformés sont entourés par une zone d'infiltration embryonnaire. La musculaire est sillonnée par de multiples traînées cancéreuses.

Ganglions.— J'ai examiné deux ganglions, prélevés, l'un, au niveau de la petite courbure, l'autre, au niveau de la grande.

Le ganglion de la petite courbure contient de nombreux tubes épithéliomateux. La graisse périganglionnaire ne contient pas de cellules cancéreuses. Le ganglion de la grande courbure est sain.

RÉSUMÉ DES DESCRIPTIONS DES PIÈCES

NUMÉROS	SIÈGE du cancer	VARIÉTÉ histologique	GANGLIONS sous-pyloriques	GANGLIONS rétro-pyloriques	GANGLIONS petite courbure	DUODÉNUM
1	Pylore.	Carc. squirrheux.	Indemnes.	Absents sur la pièce.	Pas examinés.	Pas examiné.
2	Pylore.	Carc. médullaire.	Début d'envahissement	Pas examinés.	Pas examinés.	Pas examiné.
3	Pylore.	Carc. simple.	Envahis.	Absents sur la pièce.	Absents sur la pièce.	Pas examiné.
4	Petite courbure.	Carc. simple.	Absents sur la pièce.	Absents sur la pièce.	Un ganglion intra-pariétal envahi.	»
5	Vestibule du pylore.	Epith. microcystique.	Envahis.	Absents sur la pièce.	Absents sur la pièce.	»
6	Pylore.	Epith. cylindr. simple.	Indemnes.	Absents sur la pièce.	Absents sur la pièce.	Envahi.
	Autopsie ...	.....	.....	.....	Examen de 4 ganglions indemnes.	»
7	Pylore.	Epith. cellules muqueuses.	Envahis.	Pas examinés.	Pas examinés.	Pas examiné.
8	Pylore.	Epith. cellules muqueuses.	Envahis.	Absents sur la pièce.	Sur 3 ganglions 2 envahis, 1 indemne.	Indemne.
9	Corps de l'estomac.	F. mixte. Epithélioma et carcinome.	Indemnes.	Absents sur la pièce.	Envahis.	»
10	Vestibule pylorique.	Epith. cylindrique avec dégénérescence muqueuse limitée.	Indemnes.	Absents sur la pièce.	Envahis.	»
11	Pylore.	Epith. cylindr. simple.	Envahis.	Envahis.	Envahis.	Indemne.
12	Pylore.	Epith. cylindr. simple.	Envahis.	Absents sur la pièce.	Absents sur la pièce.	Indemne.
13	Pylore.	F. mixte. Epith. cylindr. simple et carcinome.	Pas examinés.	Envahis.	Envahis.	Indemne.
14	Pylore.	F. mixte. Epith. à cellules muqueuses et carcinome.	Indemnes.	Pas examinés.	1 ganglion envahi, 1 indemne.	Indemne.
15	Pylore.	Epith. cylindr. simple.	Absents sur la pièce.	Absents sur la pièce.	Absents sur la pièce	1 traînée à environ 2 millimètres du pylore.
16	Pylore.	Carcinome simple.	Pas examinés.	Envahis.	Pas examinés.	Indemne.
17	Pylore.	F. mixte. Epith. cylyndrique simple et carcinome.	Indemnes.	Envahis.	Indemnes. D'autres ganglions prélevés à l'autopsie étaient envahis.	Indemne.
18	Pylore.	Carcinome simple.	Envahis.	Pas examinés.	Envahis.	Indemne.
19	Pylore.	Epith. cylindr. simple.	Envahis.	Pas examinés.	Envahis.	Indemne.
20	Pylore.	Epith. cylindrique.	Pas examinés histologiquement, mais paraissent envahis.	Pas examinés histologiquement, mais paraissent envahis.	Envahis.	Pas examiné.
21	Pylore et corps de l'estomac.	Carcinome squirrheux (pseudo-limite).	?	?	Envahis.	Pas examiné.
22	Pylore.	Epithélioma cylindr.	Envahis.	Absents sur la pièce.	Absents sur la pièce.	Envahi.
23	Pylore.	Carcinome médullaire.	Pas examinés.	Absents sur la pièce.	1 indemne, 1 envahi.	Pas examiné.
24	Pylore.	Epithélioma cylindr.	Sains.	Pas examinés.	Envahis.	Pas examiné.

XIV

LA DUODÉNOSTOMIE

Par Henri Hartmann.

Ayant eu l'occasion de faire, cette année, une *duodénostomie* pour brûlure de l'estomac, nous avons pensé, vu la rareté du fait — cette opération est la première pratiquée en France — qu'il pouvait être intéressant de rechercher ce qui a été écrit sur la question.

Braune, en 1876, eut l'idée de cette opération [1], qu'il étudia sur le cadavre, mais qu'il ne pratiqua jamais sur le vivant.

On peut, dit-il, faire à droite, sur la deuxième portion du duodénum, ce qu'on fait à gauche sur la portion descendante du côlon, et pratiquer la *duodénostomie lombaire*, comme on pratique la colostomie lombaire.

Carl Langenbuch, le premier, en 1879, fit une duodénostomie sur le vivant [2], chez une femme atteinte de cancer à marche très rapide, remplissant tout l'estomac et fermant complètement le pylore : il amena la première portion du duodénum dans la plaie et la fixa aux lèvres de l'incision cutanée.

Le septième jour il ouvrit l'intestin et commença l'alimentation par la fistule. La malade, cachectique, succomba trois jours plus tard.

La deuxième observation appartient à Southam [3]. Il s'agissait d'un

[1] Braune (Will.), Ueber die operative Erreichbarkeit des Duodenum. *Archiv. der Heilkunde*, Leipzig, 1876, t. XVII, p. 315.

[2] Langenbuch (C.), Duodenostomie. *Verhandb. der deutsch. Gesellschaft f. Chir.*, 8e congrès, Berlin, 9 avril 1880, p. 56.

[3] Southam (F.-A.), A case of duodenostomy. *British med. Journ.*, London, 14 June 1884, t. I, p. 1146.

homme de 45 ans, très émaeié, albuminurique, atteint de carcinose pylorique. Après incision médiane, Southam fixa la première portion du duodénum à la plaie par 11 sutures à la soie, qui eomprenaient toute l'épaisseur de la paroi abdominale et les tuniques externes de l'intestin ; le troisième jour, il ouvrit ce dernier et commença l'alimentation. Le malade succomba, le soir, d'affaiblissement.

B. Jessett publia, en 1888, la troisième opération [1]. Chez une femme de 43 ans, porteuse d'un cancer du pylore, l'affaiblissement était tel que Jessett recula devant la gastro-entérostomie et, comme le duodénum se présentait dans la plaie, il le fixa à la paroi abdominale. Le troisième jour il ouvrit l'intestin et commença l'alimentation par la fistule. La malade suecomba un mois après l'opération.

Depuis cette époque nous ne trouvons plus d'observations de duodénostomie [2]. C'est que depuis le mémoire de Maydl, publié en 1887, on a eu recours à la jéjunostomie [3], qui a été bien étudiée, en 1898, par notre maître Terrier [4], et qui, plus récemment, a fait l'objet d'un important mémoire de Cackovic, ne eontenant pas moins de 67 observations [5].

Il nous semble qu'il y a lieu de revenir de l'ostracisme porté contre la duodénostomie par Maydl, qui, dans son mémoire, écrivait : Il ne viendra jamais à l'idée de prendre le duodénum à cause de son immobilité [6].

La pratique des opérations sur l'estomac nous a appris que la première portion du duodénum n'est pas aussi fixe qu'on le disait autrefois. C'est la continuation du pylore qui, on le sait, n'a pas une situation inva-

[1] Jessett (F.-B.), Cases of duodenostomy and gastro-enterostomy. *Lancet*, London, 1888, t. I, p. 662.

[2] On cite bien des cas de Billroth, de Robertson. En réalité, Billroth avait ouvert l'estomac et placé dans l'incision faite à ce dernier une sonde qui traversait le pylore pour aller dans le duodénum. Ce n'était donc pas une duodénostomie (*Brit. med. Journ.*, 23 avril 1881, I, 656). Robertson avait fait une jéjunostomie (*ibidem*, 1885, t. I, p. 376).— Dans la thèse de Kolbe (*Le cancer de l'estomac et son traitement chirurgical*. Thèse de Lausanne, 1901), il est bien fait mention d'une duodénostomie pratiquée par notre confrère et ami Roux, mais l'observation en est égarée et Roux n'a pu nous la communiquer.

[3] Maydl, Ueber Jejunostomie oder die Aulage einer Ernährungfistel bei radical inoperabler Pylorusenge. *Medizin. Jahrbücher*, Wien, 1887, Neue Folge, t. II, p. 539.

[4] Terrier (E.), La jéjunostomie. *Bull. et Mém. de la Soc. de chir.*, Paris, 1898, p. 986

[5] Cackovic, Ueber totale Verkleinerung (Schrumfung) des Magens und über Jejunostomie. *Arch. f. klin. Chir.*, Berlin, 1902, t. LXV, p. 409.

[6] *Loco citato*, p. 579.

riable, qui même est si mobile que Roux, dans son langage imagé, l'appelle le facteur rural de l'abdomen. La première portion du duodénum, qui lui fait suite, participe à sa mobilité; 9 fois sur 10, on l'amène facilement dans une incision de la paroi abdominale antérieure; 9 fois sur 10, par conséquent, il est possible de faire la duodénostomie et, lorsque celle-ci est possible, elle nous semble supérieure à la jéjunostomie, parce qu'avec elle on établit la fistule au-dessus du point où s'ouvrent les canaux biliaire et pancréatique.

L'opération sera faite exactement comme la gastrostomie : formation d'un canal inflexe de l'intestin à la peau, passage de ce canal à travers une boutonnière musculaire, sutures non perforantes le fixant une première fois au péritoine et à l'aponévrose profonde, deuxième rang de sutures non perforantes le fixant à l'aponévrose abdominale antérieure; petite ouverture du duodénum par ponction au bistouri, suture muqueo-cutanée [1].

C'est la pratique que nous avons suivie lorsque nous avons pratiqué la duodénostomie chez notre malade, dont l'observation constitue le premier cas publié de *duodénostomie en un temps* [2].

Observation recueillie par M. Prat, interne du service, communiquée à la Société de chirurgie en décembre 1901. — Berthe Bl..., 30 ans. Le 28 avril 1901, la malade avale par mégarde une gorgée d'acide chlorhydrique. Elle éprouve immédiatement une violente sensation de brûlure, de déchirement le long de l'œsophage. Un médecin consulté ordonne du lait, de l'eau de Vichy et prescrit une potion indéterminée que la malade absorbe par cuillerée à café de quart d'heure en quart d'heure.

Son état ne s'améliore pas les jours suivants, et le 1er mai elle entre dans le service d'un de nos collègues. Elle se plaint, à cette époque, d'une douleur peu vive au niveau du creux épigastrique, mais elle éprouve une telle difficulté à la déglutition qu'elle ne peut avaler même les aliments liquides, qu'elle rend immédiatement après leur ingestion par une sorte de régurgitation. On la sonde, on ne trouve pas de rétrécissement de l'œsophage et on la renvoie de l'hôpital; sur le conseil de notre collègue et ami Soupault, elle vient nous trouver le 3 juin 1901.

Son amaigrissement est extrême, de 23 kilogrammes. Elle ne pèse, lorsque nous la voyons, que 29 kilogrammes; elle a une sensation continue de faim qu'elle ne peut satisfaire. Toute tentative d'alimentation reste vaine.

Les aliments, dit la malade, semblent arrêtés à quatre travers de doigt au-dessous

[1] Voir la description de notre procédé de gastrostomie in HARTMANN, *Chirurgie gastro-intestinale*, Paris, 1901, p. 137.

[2] Les 3 opérations antérieures de Langenbuch, Southam, Jessett, étaient des opérations en deux temps.

de la fourchette sternale et, presqu'aussitôt après la déglutition, ils sont rejetés par la bouche. De plus, la malade a des vomissements glaireux survenant surtout après les tentatives d'absorption des liquides. La gorgée liquide, avalée, est immédiatement régurgitée, et son rejet est bientôt suivi de l'expulsion de quelques matières glaireuses.

L'auscultation et la percussion du thorax ne décèlent aucun signe anormal.

La température est de 37°,4 le soir, 37° le matin.

Le cathétérisme de l'œsophage est pratiqué. Toutes les bougies sont arrêtées à 45 centimètres de l'orifice buccal; il n'y a donc pas de rétrécissement œsophagien, mais l'estomac est petit.

Le 4 juin, lendemain de son entrée, la malade, dont l'état général est précaire, est opérée.

Anesthésie au chloroforme : Preciado. Opérateur : M. Hartmann. Aides : Prat et Magin.

Incision médiane entre l'ombilic et l'appendice xyphoïde. Ouverture de l'abdomen. L'estomac, très rétracté, ratatiné, est réduit à une sorte de boudin du volume d'un intestin qui serait très musclé. La région pylorique est étranglée et est manifestement le siège d'un rétrécissement cicatriciel. Le tissu cicatriciel apparaît même à l'extérieur sous l'aspect d'une bride un peu en amont du pylore. L'estomac est piqueté, congestionné et semble enflammé dans sa totalité. Tout abaissement en est impossible, et la surface abordable en serait trop restreinte pour pratiquer une gastro-entérostomie.

Dans ces conditions, nous nous décidons à faire une bouche sur la première partie du duodénum, immédiatement à droite du pylore.

Suture séro-séreuse du duodénum au péritoine. Nous fermons la plaie abdominale, au-dessus et au-dessous de la suture du duodénum à la paroi. Nous dissocions un faisceau du grand droit du côté droit, faisons passer au-dessous de lui, comme sous une sangle, la portion extériorisée de l'intestin, et nous en suturons la convexité à l'aponévrose. Nous ouvrons alors l'intestin par une incision extrêmement petite, et nous fixons la muqueuse duodénale à la peau par quatre points à la soie fine.

Alimentation immédiate avec une sonde de Nélaton n° 12. 250 grammes de lait tiède sont introduits dans l'intestin, qui les conserve. Pansement à la gaze stérilisée saupoudrée de carbonate de magnésie. Sérum, 500 grammes, au réveil. La malade a bien supporté l'intervention. Le soir, 500 grammes de sérum. T., 38° ; pouls, 90. Bon état général.

Le 5 (2e jour), sérum, 300 grammes; 2 selles spontanées. T., matin, 37; T., soir, 37°,8.

Le 6 (3e jour), l'alimentation par la bouche duodénale est reprise, et nous donnons, avec une sonde rouge de Nélaton n° 12, un repas de 300 grammes de lait tiède avec un œuf battu.

Une selle spontanée. La malade a un bon état général. T., mat., 37° ; soir, 38°. Ventre souple, indolore.

Le 7, selle spontanée. T., mat., 37°,3 ; soir, 38°,2.

Le 8 (5e jour), 2 repas, composés chacun de 300 grammes de lait et d'un œuf.

Le 10 (7e jour), 2 repas, composés chacun de 500 grammes de lait, de 2 œufs. La température oscille désormais entre 36°,8 et 37°,4.

La malade a remarqué que, pendant son repas, elle ressent presque régulièrement de petites coliques qui durent un quart d'heure ou vingt minutes environ. Elles se terminent par une évacuation diarrhéique, où il semble que l'on reconnaît du lait et des œufs mal digérés.

Depuis que l'alimentation de la malade est commencée, la sensation pénible de faim a disparu. Les tiraillements d'estomac ont cessé. Pendant les repas, la malade n'a pas de réflexes du côté de ses glandes salivaires.

Par les voies naturelles la malade n'absorba qu'un peu d'eau sucrée qui, depuis l'opération, est déglutie avec facilité par petites gorgées ; elle n'a plus de régurgitations glaireuses.

Le 13 juin (10e jour), ablation des fils cutanés qui coupent un peu le tégument. Les compresses de gaze sont mouillées par le reflux partiel des aliments de la veille. Deux selles où l'on a reconnu quelques grumeaux de lait.

Le matin, repas de 500 grammes de lait avec 3 œufs ; 2 grammes de sous-nitrate de bismuth sont incorporés aux aliments. Après l'ingestion du repas, le liquide tend à refluer par la bouche duodénale.

Il nous suffit de faire asseoir quelques instants la malade pendant que nous maintenons un tampon sur l'orifice duodénal pour voir la fistule rester ensuite continente.

14 juin (11e jour). Dans le pansement du matin, petite quantité de bile qui a humecté les compresses de gaze. L'alimentation est toujours suivie d'une selle diarrhéique.

15, 16 juin (12e, 13e jour). Les repas comportent 5 œufs par jour. L'alimentation est très bien supportée. Pas de coliques pendant l'ingestion. La bouche est complètement continente. Par jour, 2 selles sans lientérie.

18 juin (15e jour). Un peu de diarrhée, 3 selles. T. du matin, 36°,6 ; soir, 36.

Quelques gouttes de laudanum sont incorporées aux repas. Depuis deux jours la malade sent que, vers les 4 heures du matin, il s'échappe un peu de liquide brûlant par sa fistule.

En effet, le pansement du matin est humecté, alors que ceux de la journée restent secs et, autour de la bouche duodénale, sur une étendue d'une pièce de 2 francs, la peau est légèrement irritée et rouge vif.

Les jours suivants, tout rentre dans l'ordre ; 3 repas sont quotidiennement donnés (8 h., 2 h., 6 h.). A signaler, le 19 juin, un vomissement d'environ un verre à boire de liquide trouble, où la malade prétend avoir reconnu un peu de lait caillé? Le 24 juin, crise de diarrhée légère.

L'état de la malade s'est amélioré progressivement depuis le jour de l'opération.

Son aspect extérieur est très heureusement modifié.

Le 29 juin elle pèse 35 kilogrammes. Elle a donc augmenté de 6 kilogrammes en 25 jours.

Elle quitte l'hôpital le 6 juillet, en parfait état, après avoir appris à s'alimenter elle-même par la fistule. (Introduction par la bouche duodénale d'une sonde de Nélaton en caoutchouc rouge n° 12, probablement huilée. Un entonnoir en verre est relié par un tube à cette sonde. Le lait et les œufs battus sont introduits lentement, tiédis au bain-marie, et après filtration sur une étamine.)

Pendant 3 jours, chez elle, la malade continue à bien se porter. Le quatrième jour, à 6 heures du matin, en se réveillant après une nuit normale, et sans avoir

commis, affirme-t-elle du moins, la moindre imprudence de gourmandise, elle est prise d'une « espèce de mal de cœur » suivi d'un vomissement de matières blanchâtres, ayant très mauvais goût.

A 9 heures, on lui donne cependant son repas par la fistule ; le liquide ressort immédiatement. A partir de cet incident, la malade rejette parfois, par la bouche, des matières identiques, et elle a une sensation d'étouffement presque continue le jour et la nuit.

Elle est obligée de s'asseoir sur le bord du lit et ne se sent un peu soulagée que lorsqu'elle a vomi ; cependant la sensation d'étouffement ne disparaît jamais complètement.

L'état général de la malade recommence à décliner. Elle entre à l'hôpital, de nouveau, le 16 juillet.

Malgré le repos absolu au lit, la malade continue à vomir un liquide gris roux, puriforme, dans lequel nage une matière plus dense ressemblant à du pus délayé. L'odeur de ce liquide est aigre et fétide. L'examen microscopique y révèle des sarcines et des filaments avec des éléments microbiens indéfinis.

Il est très difficile d'obtenir de la malade une diète absolue. Elle boit de l'eau, de l'eau de fleur d'oranger, etc. La fistule duodénale est en partie incontinente ; elle laisse écouler soit de la bile pure, soit un mélange de bile et du lait injecté.

L'auscultation du thorax est négative.

Des lavements alimentaires sont prescrits.

26 juillet. La malade vomit toujours. Sensation d'étouffement continue. Amaigrissement progressif. Facies terreux. Mains froides et violacées.

Langue un peu sèche, blanche au milieu, rouge sur les bords. La température a toujours oscillé autour de 37°.

Au début d'un repas (lait et œufs) donné par la fistule, la malade est prise d'une douleur au niveau du creux épigastrique, avec une sensation de constriction à la gorge. En même temps, si l'on retire la sonde, on voit le liquide alimentaire refluer au dehors comme s'il était chassé par une contraction intestinale. Cette sensation douloureuse est tout à fait passagère, et tout le reste du repas est absorbé très facilement.

Les jours suivants, les phénomènes pathologiques s'accentuent. Étouffements de plus en plus pénibles, vomissements, amaigrissement, etc. La malade refuse même de se laisser alimenter par la fistule, réclame à boire par les voies naturelles. Lavements alimentaires. Sérum artificiel sous la peau, etc.

Malgré tout l'affaissement augmente, la voix se casse, les extrémités se refroidissent, le pouls diminue, la température baisse (36° le 30 juillet), et le malade meurt le 2 août 1901.

Autopsie, 24 heures après la mort. Cadavre extrêmement amaigri, bien conservé.

Le tube œsophagien ne présente pas de rétrécissement pathologique ; la muqueuse y est partout continue, formant des plis verticaux parallèles. Les parois en sont souples dans toute leur étendue. Pas de périœsophagite. Au cardia, le revêtement muqueux est partout continu, et le changement d'aspect des deux muqueuses, œsophagienne et stomacale, y est très manifeste. La longueur de l'œso-

phage, détaché du cadavre, après 24 heures de séjour dans une solution de formol, mais mesuré après étirement maximum, est de 23 centimètres du bord inférieur du chaton cricoïdien au cardia.

Les lésions de l'estomac sont, en revanche, très profondes. Ce viscère renferme une quantité de liquide évalué approximativement à 800 grammes, formé d'une purée roussâtre, purulente, fétide et aigre, semblable à celle que vomissait la malade. La muqueuse est profondément altérée dans toute son étendue ; elle est en bouillie. Au niveau de la grosse tubérosité, à 4 centimètres du cardia environ, on trouve une ulcération très vaste, de l'étendue d'une paume de main, à bords limités franchement par le rebord de la muqueuse, qui cesse brusquement à son niveau. Le fond en est formé par la musculeuse, dont on voit les travées saillantes, et tout à la partie la plus profonde de cette ulcération, en un point correspondant à la rate, la paroi stomacale est exclusivement constituée par la séreuse épaissie. Dans le reste de l'estomac, la muqueuse et la sous-muqueuse ont par endroits entièrement disparu, et on voit au-dessous les travées de la musculeuse, comme des colonnes d'une vessie de prostatique. La région pylorique est épaissie, scléreuse. Par la face séreuse de l'estomac, on voit à l'union de l'estomac et du duodénum comme un sillon fait par un lien circulaire constricteur. Par la face muqueuse, la lumière pylorique est très diminuée et laisse passer seulement un instrument du volume d'un petit crayon. La muqueuse duodénale est au contraire d'apparence tout à fait saine. Elle est continue, souple, sans lésions visibles.

La bouche duodénale est très satisfaisante. L'adhérence de l'intestin à la paroi est très limitée. Il n'y a pas trace de péritonite autour de la bouche ; les muscles sont en contact avec l'intestin. Une sonde pénètre du côté de l'estomac par un trajet qui est des dimensions mêmes de l'instrument, c'est-à-dire très étroit, tandis que, du côté de l'intestin, l'instrument pénètre avec grande aisance et se meut largement dans le conduit.

Les autres viscères de la malade étaient tous d'apparence saine (poumon, cœur, foie, reins, rate). Pas de périsplénite. Quelques adhérences molles dans l'arrière-cavité des épiploons. Ganglions trachéo-bronchiques anthracosés. Un d'eux est dégénéré au centre, en transformation crétacée-caséeuse.

Tous les organes sont de dimensions réduites, mais le cadavre de la femme est lui-même de petite taille.

Dans ce cas l'issue fatale semble due aux troubles résultant de la lésion gastrique déterminée par la brûlure ancienne de l'organe. Tant que la malade était restée à l'hôpital, elle avait été constamment en s'améliorant, reprenant des forces et la santé avec une rapidité surprenante. Une fois rentrée chez elle, elle a voulu faire des tentatives d'alimentation buccale et a réveillé les processus inflammatoires de l'estomac en train de s'éteindre. Elle vomissait avec une abondance telle que nous ne pouvions nous expliquer ses vomissements abondants de matière blanchâtre ressemblant à du lait ; elle est morte des suites d'une suppu-

ration gastrique extrêmement abondante, qui ne se serait peut-être pas produite si elle avait consenti à se borner à l'alimentation par la fistule.

Le bon fonctionnement de la bouche, la simplicité de l'opération, absolument comparable à la gastrostomie, l'amélioration progressive de la malade tant qu'elle a été sous notre surveillance et que nous nous sommes opposé à toute tentative d'alimentation par la voie buccale, nous montrent que l'opération est excellente dans ses résultats.

Nous croyons donc la duodénostomie indiquée dans un certain nombre de cas :

1° Dans les sténoses du pylore consécutives aux brûlures, lorsque la gastro-entérostomie est contre-indiquée [1] (sténoses concomitantes de l'œsophage, lésions ulcéreuses graves de la paroi stomacale ou rétraction cicatricielle générale de ce viscère);

2° Dans le cancer de l'estomac étendu aux deux faces et inextirpable, lorsque la lésion n'atteint pas le pylore et qu'on n'a pas à craindre l'envahissement secondaire de la fistule duodénale, cas où la jéjunostomie nous semble supérieure [2].

En un mot, c'est une opération qui présente d'une manière générale les mêmes indications que la jéjunostomie et qui lui est supérieure toutes les fois qu'elle n'est pas contre-indiquée ou impraticable, parce qu'elle est plus haut située et ne supprime pas une portion du canal intestinal importante par les conduits qui s'y ouvrent, canal cholédoque et canal de Wirsung.

[1] Il est évident que, dans les cas où la gastro-entérostomie est possible, elle est supérieure à la duodénostomie (Voir HARTMANN. La gastro-entérostomie dans les rétrécissements du pylore consécutifs aux brûlures, *Congrès français de chirurgie*, Paris, 1896, p. 424).

[2] Depuis la présentation de notre observation à la Société de chirurgie, M. Bouglé a pratiqué, dans un cas de cancer massif de l'estomac, la duodénostomie (BOUGLÉ et BRUANDET, Cancer massif de l'estomac. Duodénostomie. Exclusion de l'estomac, *Bull. de la Société anatomique*, Paris, 1902, p. 404).

TABLE DES MATIÈRES

Pages

I. — **Le service Civiale à l'hôpital Lariboisière** (Henri Hartmann et Léopold Delaage) 1

Service externe 4
Pavillon opératoire 12
Pavillon des hospitalisés 24

II. — **Statistique du service Civiale** (Henri Hartmann) 32

Statistique du service externe 32
Opérations pratiquées dans les salles 35

III. — **Cystoscopie directe chez la femme** (Henri Hartmann) 43

IV. — **Les tumeurs de la capsule adipeuse du rein** (Henri Hartmann et Paul Lecène) 45

V. — **Note à propos de deux cas de cystocèles, l'une inguinale, l'autre crurale** (Prat) 66

VI. — **Cystite tuberculeuse avec abcès juxtavésical ouvert dans la vessie. Taille hypogastrique. Curettage de l'abcès par la voie endovésicale. Tamponnement iodoformé. Guérison** (Prat) 75

VII. — **Indications, technique et résultats de l'uréthrotomie interne** (Louis Leroy) 81

Indications de l'uréthrotomie interne 81
Technique opératoire 85
Résultats de l'opération 89

VIII. — **Technique de la prostatectomie périnéale** (Henri Hartmann) . . . 104

IX. — **Contribution à l'étude de la bactériologie des cystites** (Henri Hartmann et G.-H. Roger) 113

X. — **La tuberculose de la glande de Cowper** (Henri Hartmann et Paul Lecène) 118

XI. — **La séparation intra-vésicale de l'urine des deux reins** (Henri Hartmann et Georges Luys) 125

Utilité de l'examen isolé de l'urine des deux reins 125
Historique de la séparation intra-vésicale des urines. 129
Description et mode d'emploi du séparateur. 135
Résultats 145

XII. — **Le traitement chirurgical des lésions non néoplasiques de l'estomac** (Henri Hartmann) 195

Résultats opératoires immédiats 197
Résultats éloignés 205
Indications de l'intervention 210
Choix de l'opération 216

XIII. — **Influence de la gastro-entérostomie sur le chimisme gastrique dans les ulcères du pylore** (Maurice Soupault) 232

XIV. — **Anatomie pathologique du cancer de l'estomac envisagée au point de vue chirurgical** (Bernard Cunéo) 244

Chapitre premier. — *Caractères macroscopiques du cancer de l'estomac* 245

Chapitre II. — *Caractères histologiques du cancer de l'estomac* 262

Chapitre III. — *Extension locale du cancer de l'estomac*. 268

De l'extension intra-stomacale 268
De l'extension extra-stomacale 288

Chapitre IV. — *L'infection lymphatique dans le cancer de l'estomac* 294
Adénopathies immédiates ou parastomacales 295
Adénopathies à distance 303

Chapitre V. — *De la généralisation par voie sanguine et des complications infectieuses dans le cancer de l'estomac* 307
Généralisation par voie sanguine 307
Complications infectieuses 309

Pièces justificatives 310

XV. — **La duodénostomie** (Henri Hartmann) 351

11-12-02. — Tours, Imp. E. ARRAULT et Cie.